This is a digital copy of a book that was preserved for generations on library shelves before it was carefully scanned by Google as part of a project to make the world's books discoverable online.

It has survived long enough for the copyright to expire and the book to enter the public domain. A public domain book is one that was never subject to copyright or whose legal copyright term has expired. Whether a book is in the public domain may vary country to country. Public domain books are our gateways to the past, representing a wealth of history, culture and knowledge that's often difficult to discover.

Marks, notations and other marginalia present in the original volume will appear in this file - a reminder of this book's long journey from the publisher to a library and finally to you.

**Usage guidelines**

Google is proud to partner with libraries to digitize public domain materials and make them widely accessible. Public domain books belong to the public and we are merely their custodians. Nevertheless, this work is expensive, so in order to keep providing this resource, we have taken steps to prevent abuse by commercial parties, including placing technical restrictions on automated querying.

We also ask that you:

+ *Make non-commercial use of the files* We designed Google Book Search for use by individuals, and we request that you use these files for personal, non-commercial purposes.
+ *Refrain from automated querying* Do not send automated queries of any sort to Google's system: If you are conducting research on machine translation, optical character recognition or other areas where access to a large amount of text is helpful, please contact us. We encourage the use of public domain materials for these purposes and may be able to help.
+ *Maintain attribution* The Google "watermark" you see on each file is essential for informing people about this project and helping them find additional materials through Google Book Search. Please do not remove it.
+ *Keep it legal* Whatever your use, remember that you are responsible for ensuring that what you are doing is legal. Do not assume that just because we believe a book is in the public domain for users in the United States, that the work is also in the public domain for users in other countries. Whether a book is still in copyright varies from country to country, and we can't offer guidance on whether any specific use of any specific book is allowed. Please do not assume that a book's appearance in Google Book Search means it can be used in any manner anywhere in the world. Copyright infringement liability can be quite severe.

**About Google Book Search**

Google's mission is to organize the world's information and to make it universally accessible and useful. Google Book Search helps readers discover the world's books while helping authors and publishers reach new audiences. You can search through the full text of this book on the web at `http://books.google.com/`

**A propos de ce livre**

Ceci est une copie numérique d'un ouvrage conservé depuis des générations dans les rayonnages d'une bibliothèque avant d'être numérisé avec précaution par Google dans le cadre d'un projet visant à permettre aux internautes de découvrir l'ensemble du patrimoine littéraire mondial en ligne.

Ce livre étant relativement ancien, il n'est plus protégé par la loi sur les droits d'auteur et appartient à présent au domaine public. L'expression "appartenir au domaine public" signifie que le livre en question n'a jamais été soumis aux droits d'auteur ou que ses droits légaux sont arrivés à expiration. Les conditions requises pour qu'un livre tombe dans le domaine public peuvent varier d'un pays à l'autre. Les livres libres de droit sont autant de liens avec le passé. Ils sont les témoins de la richesse de notre histoire, de notre patrimoine culturel et de la connaissance humaine et sont trop souvent difficilement accessibles au public.

Les notes de bas de page et autres annotations en marge du texte présentes dans le volume original sont reprises dans ce fichier, comme un souvenir du long chemin parcouru par l'ouvrage depuis la maison d'édition en passant par la bibliothèque pour finalement se retrouver entre vos mains.

**Consignes d'utilisation**

Google est fier de travailler en partenariat avec des bibliothèques à la numérisation des ouvrages appartenant au domaine public et de les rendre ainsi accessibles à tous. Ces livres sont en effet la propriété de tous et de toutes et nous sommes tout simplement les gardiens de ce patrimoine. Il s'agit toutefois d'un projet coûteux. Par conséquent et en vue de poursuivre la diffusion de ces ressources inépuisables, nous avons pris les dispositions nécessaires afin de prévenir les éventuels abus auxquels pourraient se livrer des sites marchands tiers, notamment en instaurant des contraintes techniques relatives aux requêtes automatisées.

Nous vous demandons également de:

+ *Ne pas utiliser les fichiers à des fins commerciales* Nous avons conçu le programme Google Recherche de Livres à l'usage des particuliers. Nous vous demandons donc d'utiliser uniquement ces fichiers à des fins personnelles. Ils ne sauraient en effet être employés dans un quelconque but commercial.

+ *Ne pas procéder à des requêtes automatisées* N'envoyez aucune requête automatisée quelle qu'elle soit au système Google. Si vous effectuez des recherches concernant les logiciels de traduction, la reconnaissance optique de caractères ou tout autre domaine nécessitant de disposer d'importantes quantités de texte, n'hésitez pas à nous contacter. Nous encourageons pour la réalisation de ce type de travaux l'utilisation des ouvrages et documents appartenant au domaine public et serions heureux de vous être utile.

+ *Ne pas supprimer l'attribution* Le filigrane Google contenu dans chaque fichier est indispensable pour informer les internautes de notre projet et leur permettre d'accéder à davantage de documents par l'intermédiaire du Programme Google Recherche de Livres. Ne le supprimez en aucun cas.

+ *Rester dans la légalité* Quelle que soit l'utilisation que vous comptez faire des fichiers, n'oubliez pas qu'il est de votre responsabilité de veiller à respecter la loi. Si un ouvrage appartient au domaine public américain, n'en déduisez pas pour autant qu'il en va de même dans les autres pays. La durée légale des droits d'auteur d'un livre varie d'un pays à l'autre. Nous ne sommes donc pas en mesure de répertorier les ouvrages dont l'utilisation est autorisée et ceux dont elle ne l'est pas. Ne croyez pas que le simple fait d'afficher un livre sur Google Recherche de Livres signifie que celui-ci peut être utilisé de quelque façon que ce soit dans le monde entier. La condamnation à laquelle vous vous exposeriez en cas de violation des droits d'auteur peut être sévère.

**À propos du service Google Recherche de Livres**

En favorisant la recherche et l'accès à un nombre croissant de livres disponibles dans de nombreuses langues, dont le français, Google souhaite contribuer à promouvoir la diversité culturelle grâce à Google Recherche de Livres. En effet, le Programme Google Recherche de Livres permet aux internautes de découvrir le patrimoine littéraire mondial, tout en aidant les auteurs et les éditeurs à élargir leur public. Vous pouvez effectuer des recherches en ligne dans le texte intégral de cet ouvrage à l'adresse `http://books.google.com`

BOSTON
MEDICAL LIBRARY
8 THE FENWAY.

E.R.E.

V. 5. Table des Matières at end
V. 6. T.H.J. between pp. 156-157.

# REVUE

DES

# MALADIES CANCÉREUSES

# REVUE

DES

# MALADIES CANCÉREUSES

CLINIQUE, EXPÉRIMENTALE ET BIBLIOGRAPHIQUE

*sous la direction de MM. les Professeurs*

**S. DUPLAY**

CHIRURGIEN DE L'HÔTEL-DIEU

**O. LANNELONGUE**

CHIRURGIEN DE L'HÔPITAL DES ENFANTS

**V. CORNIL**

MÉDECIN DE L'HÔTEL-DIEU

*avec le concours de MM. les Docteurs:*

Pr BARD
A. BOISSARD
A. BRAULT
M. CAZIN
R. CONDAMIN
M. DENUCÉ
L. GALLIARD
E. GAUCHER
M. ISCH-WALL
G. MARCHANT
Pr MAYET
Pr NEPVEU
E NITOT
L. H. PETIT
P. RECLUS
P. REYNIER
A. RICARD
A. ROUTIER
C. SAVOIRE
M. TOUPET
A. TROUSSEAU
F. VERCHÈRE

J. W. BINAUD — H. MORAU

**Rédacteur en chef:**

**Dr E. OZENNE**

ANCIEN INTERNE DES HOPITAUX, CHIRURGIEN DE SAINT-LAZARE

---

**QUATRIÈME ANNÉE: 1899**

---

**ABONNEMENT ANNUEL:**

PARIS: **8** francs. — DÉPARTEMENTS et UNION POSTALE: **10** francs

---

PARIS

SOCIÉTÉ D'ÉDITIONS SCIENTIFIQUES

PLACE DE L'ÉCOLE DE MÉDECINE

4, Rue Antoine-Dubois, 4

*1900*

BOSTON MEDICAL
NOV 29 1910
LIBRARY

CATALOGUED
NOV 28 1910
J. F. B.

# TABLE DES MATIÈRES DU TOME QUATRIÈME

(Année 1899)

NOTA. — *Les chiffres romains indiquent le fascicule de la Revue dans lequel le mémoire a paru.*

## I. — BULLETINS


VI. **Ozenne (E.).** — La ligue contre le cancer. . . . . 221


## II. — MÉMOIRES ORIGINAUX


I-II-III. **Lancereaux (E.).** — Les épithéliomes et le cancer. 5-63-98

I. **Dupraz (A. L.).** — Un cas très rare de mélanosarcome de l'œil. . . . . 14

II-III-IV. **Nepveu (G.).** — Anatomie pathologique du système lymphatique (réseaux, canaux, ganglions) dans la sphère des néoplasmes malins. . . . . 53-89-137

II. **Fournier (A.)** et **Gastou (P.).** — Glossite syphilo-épithéliomateuse . . . . . 69

IV. **Denucé (M.).** — Un symptôme de malignité (signe des nœvi de Trélat) applicables aux tumeurs profondes de l'abdomen et du bassin . . . . . 146

IV. **Livet (G.).** — Traitement du cancer de l'utérus par le carbure de calcium . . . . . 156

V-VI. **Brault (A.).** — Le pronostic des tumeurs basé sur la recherche du glycogène . . . . . 185-224


## III. — REVUES ANALYTIQUES

*1° Thèses et brochures*


**Boucaud (L. de).** — De la coexistence du fibrome et de l'épithélioma de l'utérus . . . . . 129

**Brintet (A.).** — Contribution à l'étude des cancers branchiogènes . 129

**Carrus.** — Contribution à l'étude du sarcome primitif de l'intestin grêle. . . . . 249

**Choussat (G.).** — Des tumeurs solides du tissu conjonctif retro-péritonéal. . . . . 41

**Druon** (**E.**). — Néoplasmes kystiques de l'utérus. . . . . 125
**Duplant** (**F.**). — De la prétendue transformation de l'ulcère rond en cancer. . . . . 125
**Fighiera** (**L.**).— La glycosurie dans le carcinome pancréatique . . 250
**Gaussel** (**A.**). — Du traitement chirurgical curatif du cancer de l'estomac . . . . . 126
**Godde** (**A.**). — Cancer du canal thoracique . . . . . 127
**Héresco** (**P.**). — De l'intervention chirurgicale dans les tumeurs malignes du rein . . . . . 247
**Martin.** — Des ostéosarcomes de l'extrémité inférieure du fémur . 248
**Moralès** (**P.**). — De l'intervention chirurgicale dans les cancers du larynx . . . . . 127
**Munier.** — Du cancer de l'œsophage. . . . . 173
**O'Léary** (**R.**). — Contribution à l'étude des tumeurs primitives du squelette thoracique. . . . . 248
**Pascal.** — Contribution à l'étude du traitement du cancer épithélial par la méthode de Cerny-Trunecek . . . . . 43
**Pellier** (**L.**). — Sur le traitement chirurgical du cancer du gros intestin (cœcum et rectum exceptés) . . . . . 173
**Résibois** (**A.**). — De quelques formes anormales du cancer de l'estomac . . . . . 48
**Sainzy Romillo.** — Etude sur un cas de sarcome mélanique . . 251
**Saix** (**A.**). — Contribution à l'étude du sarcome de la langue . . 42
**Subert.** — Du mélano-sarcome primitif de la peau . . . . . 250

2° *Travaux divers*

## A

**Abadie.** — Glaucome malin à forme hémorragique, enrayé par l'ablation du ganglion cervical supérieur . . . . . 31
**Alglave** (**P.**) et **Milian** (**G.**).— Un cas de sarcome télangiectasique du vagin . . . . . 117
**Ardouin** (**P.**). — Cancer aréolaire de l'ovaire . . . . . 116
**Aubineau.** — Un cas d'épithélioma de la cornée. . . . . 32
**Auché** et **Binaud** (**W.**). — Un cas de leucokératose du gland et d'épithélioma du prépuce. . . . . 241
**Augier.** — (*Voir* **Faucon**).

## B

**Bérard.** — Résection étendue de la vessie pour tumeur maligne du dôme vésical. . . . . 34
**Berger.** — L'amputation interscapulo-thoracique dans le traitement des tumeurs malignes de l'humérus . . . . . 27
**Bernard** (**H.**). — *Voir* **Milian.**

**Bernheim.** — Cancer du poumon . . . . . 112
**Bernheim.** — Sarcome fuso-cellulaire du cerveau . . . . . 162
**Besson (A.).** — Tumeur du mésentère à dégénérescence pseudo-kystique avec parois sarcomateuses . . . . . 120
**Binaud (W.).** *Voir* **Auché.**
**Bishop (W. H.).** — *Voir* **Page.**
**Blondez.** — Cancer épithélial du pied droit. Opération de Lisfranc. 203
**Bochardt.** — Sarcome de l'astragale propagé au calcanéum . . . . 162
**Bonte.** — Récidive d'un ostéosarcome du péroné dans les parties molles de la cuisse . . . . . 203
**Bosanquet (W. Cecil.).** — Tumeur intrathoracique avec tumeurs secondaires dans l'encéphale . . . . . 30
**Bourgeois (A.).** — Epithélioma de la conjonctive bulbaire . . . . 30
**Bowremann-Jessett.** — Traitement opératoire du cancer du sein et de l'utérus . . . . . 216
**Bra.** — Le champignon parasite du cancer. . . . . 216
**Bra.** — Culture du nectria, parasite des chancres des arbres . . . 246

## C

**Calmette (G.).** — Cancer primitif de l'épiploon . . . . . 165
**Camelot (G.).** Fibromyomes et cancer du corps de l'utérus . . . . 35
**Carle.** — De la dégénérescence cancroïdale des vieilles otites suppurées . . . . . 164
**Carrière (G.).** — *Voir* **Dubar.**
**Champetier de Ribe** et **Couvelaire.** — Dystocie par ostéosarcome du bassin. Opération de Porro . . . . . 243
**Chavannaz.** — Anurie par cancer de l'utérus . . . . . 168
**Chavannaz.** — Sur la valeur de l'hystérectomie abdominale appliquée au cancer de l'utérus . . . . . 210
**Chipault (A.).** — Ablation d'un sarcome infantile du rein . . . 167
**Claisse (P.).** — Diagnostic précoce du cancer du poumon par l'examen histologique des crachats . . . . . 112
**Couvelaire.** *Voir* **Champetier.**
**Cruchet.** — Epithélioma osseux secondaire à une ostéomyélite ancienne . . . . . 124
**Curtis** et **Phocas.** — Les tumeurs mixtes de la parotide . . . 110
**Curtis (T.).** — A propos des parasites du cancer . . . . . 245

## D

**Danlos. Brocq.** — Sclérodermie développée autour d'un épithélioma. . . . . 244
**Dartignies.** — *Voir* **Griffon.**
**Dartignies.** — Fibrosarcome de l'ovaire gauche, avec torsion du pédicule . . . . . 83

**David.** — Epithélioma de l'urêtre chez une femme . . . . . 208
**Debuchy (A).** — Sarcome encéphaloïde du rein chez un enfant . . 240
**Demons et Verdelet.** — Cancer secondaire de l'ombilic . . . . 119
**Depage.** — Résection du rectum par le procédé sacro-abdominal. 109
**Depage.** — Cancer du rectum enlevé par la voie périnéo-vaginale. 109
**Descos.** — Tumeur du cervelet. Double trépanation. Mort . . . 233
**Deminici.** — Cancer de la région vatérienne . . . . . 237
**Druon (E).** — Sarcome en nappe de la muqueuse utérine. Hytérectomie. . . . . 212
**Dubar et Carrière (G.).** — Cancer mélanique des ganglions de l'aine. 238
**Duplant.** — *Voir* **Gangolphe.**
**Durante.** — *Voir* **Routier.**

## E

**Ebstein (W).** — Cancer primitif du pancréas . . . . . 111

## F

**Farland (Mac).** — Cancer du pancréas avec thrombose des veines porte et mésentérique . . . . . 207
**Faucon et Augier.** — Fibrosarcome de la cloison vésico-vaginale. 117
**Ferroni.** — Note sur quelques cas de cancer du col et de fibro-myomes du corps de l'utérus . . . . . 243
**Flament.** — Sarcome de la clavicule ; résection des 2/3 externes de cet os . . . . . 28
**Fraikin.** — Cancer du côlon. Entérectomie et entéro-anastomose. Mort . . . . . 236
**Frénel.** — Tumeur du cervelet. . . . . 75
**Fricke.** — Le cancer des lèvres. . . . . 79
**Friedenheim.** — Cancer primitif de la trompe de Fallope . . . 242
**Furst.** — Les tumeurs malignes congénitales de l'enfant . . . . 40

## G

**Gangolphe et Duplant.** — Tumeur maligne du bassin à fibres musculaires lisses. . . . . 40
**Gastou et Haury.** — Epithélioma de la face guéri par la méthode de Cerny-Trenecek . . . . . 78
**Gaudier.** — Sarcome de la loge amygdalienne . . . . . 244
**Gennes (de) et Griffon.** — Cancer latent de la vessie. Hydronéphrose double . . . . . 83
**Gentès.** — Cancer nodulaire du foie avec ascite purulente . . . 118
**Gilbert et Weil.** — Le cancer des diabétiques . . . . . 121
**Ginestous.** — Epithélioma primitif de la vulve et du vagin . . . 118
**Ginestous.** — Traitement des ulcérations cancéreuses par les badijeonnages d'acide arsénieux et d'orthoforme . . . . . 119
**Glantenay.** — Sarcome à myéloplaxes de l'apophyse acoïcorde . . 233

**Goris.** — Carcinome de l'éthmoïde et du maxillaire supérieur . . 332
**Gottschalk.** — Traitement du cancer utérin par l'occlusion autoplastique de la tumeur . . . . . 209
**Griffon** et **Dartignies.** — Cancer primitif de l'œsophage et sarcome hémorragique du pouce. . . . . 80
**Griffon.** — *Voir* de **Gennes.**
**Gross** (E). — Néoplasme de l'ombilic. Extirpation. Fistule biliaire post-opératoire . . . . . 40
**Gross.** — Epithélioma du foie. Résection de la tumeur . . . . . 237
**Gueniot** (P.). — *Voir* **Toupet.**
**Guépin** (A.). — Cancer glandulaire de la prostate . . . . . 168
**Guillain.** — *Voir* **Pilliet.**

## H

**Hallion.** — (L.). — Hypothèse sur la pathogénie du cancer . . . 246
**Hamonic.** — (P.). — Carcinome latent de la vessie . . . . . 44
**Haury.** — *Voir* **Gastou.**
**Herbaut** (N.). — Myxosarcome de la région sous-maxillaire . . . 205
**Herbaut.** — Myxosarcorme du testicule. Ablation . . . . . 207
**Héresco** (P.). — Varicocèle symptomatique des tumeurs rénales. 33
**Heurtaux** (E.). — Apparition de noyaux cancéreux multiples plus de 30 ans après l'ablation d'un cancer du sein . . . . . 84
**Heydenreich.** — Chondro-sarcome énorme du maxillaire supérieur 28
**Holstein** (V. D.). L'albumosurie comme signe des sarcomes des os. 161
**Hue** (F.) et **Nicolle** (C.). — Tumeur kystique du sein . . . . 215

## J

**Jacobs** (C.). — Cure radicale du cancer utérin par la voie abdominale. 115
**Jeanbrau.** — Epithélioma de la lèvre inférieure guéri par le procédé de Cerny-Trunecek . . . . . 78
**Jœge-Maneffel.** — Cancer du rein opéré. Ablation d'un fragment de la veine cave . . . . . 240
**Jurgens** (M.). — Les protozoaires du cancer . . . . . 38

## K

**Kocher.** — Traitement chirurgical du cancer et de l'ulcère de l'estomac . . . . . 107
**Kocher** (T.). — Extirpation totale de l'estomac et résection de l'intestin. Mort. . . . . 235
**Kraske.** — Le cancer rectal à siège élevé . . . . . 236
**Krieg.** — Epithélioma de l'aine . . . . . 40
**Kuttner.** — Cancer du pénis. . . . . 172

## L

**Labbé.** — *Voir* **Soupault.**
**Lambret.** — L'ablation du cancer de l'estomac . . . . . 236
**Lamphéar.** — Hystérectomie vaginale pour cancer . . . . . 211
**Lancry.** — Phlébites superficielles multiples dans un cas de cancer de l'estomac . . . . . 32
**Laubie.** — *Voir* **Verger.**
**Lauwers.** — Cancer du corps de l'utérus . . . . . 214
**Le Brun.** — Cancer du cœcum . . . . . 110
**Lenger.** — De l'amputation inter scapulo-thoracique . . . . . 232
**Lenger.** — Liposarcome de la capsule surrénale. Néphrectomie transpéritonéale . . . . . 240
**Levachov (S.).** — De quelques formes larvées du cancer des organes génitaux . . . . . 41
**Levrey** et **Pilliet.** — Sarcome hémorragique du nerf cubital . . 76
**Lewis Mac Murtry.** — Traitement du cancer de l'utérus . . . 212
**Longuet (L.).** — De l'hystérectomie vaginale totale pour cancer de l'utérus. . . . . 113
**Lucas.** — Sarcome alvéolaire primitif de la peau . . . . . 204

## M

**Malinovsky.** — Néoplasme des ganglions carotidiens . . . . . 32
**Mathieu (A.).**— Volumineux fragments d'un épithélioma de l'estomac expulsés par vomissement . . . . . 108
**Martin (A.).** — *Voir* **Rabé.**
**Michelin (G.).** — Hystérectomie césarienne vaginale pour cancer du col utérin. . . . . 210
**Milian (G.) et Bernard (H.).** — Sarcome aigu du poumon. Généralisation . . . . . 111
**Milian (G.).** — *Voir* **Alglave.**
**Mitchell (W.).** — Dessiccation des tumeurs malignes à l'aide du formol . . . . . 122
**Miura.** — Gliome de la couche optique . . . . . 122
**Modlinsky (P.).** — Ablation totale de la vessie pour cancer de cet organe. . . . . 167
**Molin.** — Sarcome ostéide du sein . . . . . 215
**Morestin (H.).** — Sarcome de la paroi rectale . . . . . 117
**Most.** — Des tumeurs malignes du testicule . . . . . 172
**Moure. (J.)** Traitement des tumeurs malignes des fosses nasales par les voies naturelles . . . . . 163
**Muus.** — Les tumeurs embryonnaires mixtes du rein . . . . . 240

## N

**Neumann** (**S.**). — Un cas de kyste dermoïde développé aux dépens d'un ovaire surnuméraire . . . . . 209
**Nicolle** (**C.**). — *Voir* **Hue.**

## O

**Obrastroff** (**V. P.**). — Cancer et tuberculose du cœcum . . . . 82
**Ogle.** — Sarcome mélanique de la glande pinéale . . . . . 29
**Oliver** et **Williamson.** — Tumeurs cérébrales extirpées avec succès . . . . . 162

## P

**Page** et **W. Bishop.** — Récidive d'un cancer du sein guéri par l'extrait thyroïdien. . . . . 37
**Paviot.** — Lupus et épithélioma . . . . . 39
**Petit** (**P.**). — Début d'épithélioma leucoplasique de la vulve . . . 213
**Philippson.** — Un cas de sarcomatose cutanée associée. à la carcinomatose viscérale . . . . . 31
**Phocas.** — *Voir* **Curtis.**
**Pierre.** — Lymphosarcome du naso-pharynx . . . . . 163
**Pilliet** et **Guillain.** — Epithélioma de la face à marche lente . . 78
**Pilliet.** — *Voir* **Levrey.**
**Pinkoslowsky.** — Cancer cutané récidivé traité par l'extrait de chélidoine. . . . . 77
**Poncet** (**A.**). — De la dilatation ano-rectale dans les douleurs pelviennes du cancer inopérable de l'utérus . . . . . 119
**Potel.** — Myxosarcome du bras avec zone périphérique surcomateuse 120
**Poulain** (**A.**). — Sarcome du médiastin comprimant la moëlle . . 76
**Putnam** et **Richardson.** — Un cas de sarcome cérébral de grande étendue. Extirpation. . . . . 204

## Q

**Quervain** (de). — Extirpation d'un cancer de l'œsophage . . . . 206
**Quintrie.** — Epithélioma ganglionnaire du cou . . . . . 33

## R

**Rabé** et **Martin** (**A.**). — Sarcome globo-cellulaire du pédoncule cérébelleux moyen . . . . . 76
**Richardson.** — *Voir* **Putnam.**
**Roberts**, (**H.**). — Cancer de la trompe . . . . . 212
**Rocher** (**A**). — Mélano-sarcome de la choroïde . . . . . 105

**Rolleston (H. D).** — Sarcome mélanique secondaire du foie . . 206
**Ronsse (L.).** — Du déciduome malin . . . . . 33
**Ronsse (I.).** — Du déciduome bénin . . . . . 36
**Rosenheim (T.).** — Traitement médicamenteux des troubles de la déglutition dans le cancer de l'œsophage . . . . . 107
**Rotter.** — Topographie du cancer du sein . . . . . 37
**Roulland.** — Traitement palliatif des cancers utérins par le carbure de calcium. . . . . 83
**Routier** et **Durante.** — Tumeur mixte du sein . . . . . 84

## S

**Schlatter (C.).** — Nouvelles observations sur un cas d'extirpation totale de l'estomac. . . . . 166
**Schramm.** — Carcinome primitif de l'urètre chez la femme . . 239
**Sears.** — Sarcome du médiastin . . . . . 123
**Simmonds.** — Coexistence du cancer et de la tuberculose . . . 123
**Soupault** et **Labbé (M.).** — Valeur diagnostique et pronostique des adénopathies dans le cancer. . . . . 238
**Stravino (A.).** — Sarcomatose cutanée hémorragique . . . . . 77

## T

**Tixier.** — Sarcome primitif de la cage thoracique. . . . . 121
**Toupet** et **Guéniot (P.).** — Cancer de l'orifice uretéral du bassinet et de l'uretère . . . . . 83
**Truzzi (E ).** — Extirpation du vagin et de l'utérus par la méthode de Martin . . . . . 242

## V

**Vautrin.** — Tumeur de cœcum avec rétrécissement très serré . . 110
**Vautrin.** — Tumeur thyroïdienne secondaire du sternum. . . . 232
**Verdelet.** — Epithélioma sur une ancienne brûlure . . . . . 247
**Verdelet.** — *Voir* **Demons.**
**Verger** et **Laubie.** — Tumeur cérébrale de l'hémisphère . . . . 244
**Verhœghe.** — Un cas de linite plastique . . . . . 80
**Vitanza (R.).** — Amputation du col cancéreux pendant la grossesse. 114

## W

**Weil.** — *Voir* **Gilbert.**
**Wende (G, W.).** — Sarcome idiopatique pigmenté . . . . . 77
**William (R. W.).** — Remarques sur la mortalité par le cancer . 37
**William (R.).** — Le cancer familial . . . . . 122
**Williamson.** — *Voir* **Oliver.**

# INDEX BIBLIOGRAPHIQUE

Pages

Appareil de la locomotion . . . . . 44-130
175-253

Appareil de l'innervation. . . . . 253

Appareil des sens spéciaux . . . . . 44-130
175-253

Appareil de la digestion . . . . . 14-130
175-254

Appareil de la circulation. . . . . 166-255

Appareil de la respiration. . . . . 131-176
255

Appareil de la sécrétion urinaire . . . . . 131-177
256

Appareil de la génération . . . . . 45-131
177-256

Généralités . . . . . 47-132
178-258

NÉCROLOGIE . . . . . 252

# TABLE GÉNÉRALE DES MATIÈRES

I. — **Bulletins**. . . . . VII
II. — **Mémoires originaux**. . . . . VII
III. — **Revues analytiques** . . . . . VII
1° *Thèses et Brochures* . . . . . VII
2° *Travaux divers* . . . . . VIII
IV. — **Index bibliographique** . . . . . XV
V. — **Nécrologie** . . . . . XV
VI. — **Table générale des matières** . . . . . XV

# REVUE

DES

# MALADIES CANCÉREUSES

*Revue des Maladies cancéreuses.* — T. IV. 1er Fasc. — 20 Janvier 1899.

La **Revue des Maladies Cancéreuses** entre dans sa quatrième année d'existence.

Elle le doit à l'accueil bienveillant que le public médical, français et étranger, n'a cessé de lui témoigner et aux nombreux encouragements qu'elle a reçus.

Pour répondre à ces marques de faveur, la **Revue des Maladies Cancéreuses**, de trimestrielle, devient bimestrielle à partir de ce jour. Comme par le passé, elle fera tous ses efforts à l'avenir pour mériter la confiance qu'on a bien voulu lui accorder.

Son but et son programme restent les mêmes, tels qu'ils ont été définis par M. le professeur S. Duplay, lors de sa création : « Être un organe de publicité destiné, non seulement à grouper ensemble les travaux originaux, mais encore à fournir un résumé aussi complet que possible de tout ce qui se publie en France et dans les autres pays sur les questions afférentes au Cancer. »

La Rédaction.

---

# REVUE

DES

# MALADIES CANCÉREUSES

CLINIQUE, EXPÉRIMENTALE ET BIBLIOGRAPHIQUE

*sous la direction de MM. les Professeurs*

**S. DUPLAY**

CHIRURGIEN DE L'HÔTEL-DIEU

**O. LANNELONGUE**

CHIRURGIEN DE L'HÔPITAL DES ENFANTS

**V. CORNIL**

MÉDECIN DE L'HÔTEL-DIEU

*avec le concours de MM. les Docteurs :*

| | | | |
|---|---|---|---|
| Pr Bard | M. Denucé | H. Morau | A. Ricard |
| J. W. Binaud | L. Galliard | Pr Nepveu | A. Routier |
| A. Boissard | E. Gaucher | E. Nitot | C. Savoire |
| A. Brault | M. Isch-Wall | L. H. Petit | M. Toupet |
| M. Cazin | G. Marchant | P. Reclus | A. Trousseau |
| R. Condamin | Pr Mayet | P. Reynier | F. Verchère |

**Rédacteur en chef :**

**Dr E. OZENNE**

ANCIEN INTERNE DES HÔPITAUX, CHIRURGIEN DE SAINT-LAZARE

---

**QUATRIÈME ANNÉE : 1899**

**1er FASCICULE — 20 JANVIER 1899**

---

**ABONNEMENT ANNUEL :**

Paris : **8** francs. — Départements et Union Postale : **10** francs.

Prix du Numéro : **2** francs.

---

PARIS

SOCIÉTÉ D'ÉDITIONS SCIENTIFIQUES

PLACE DE L'ÉCOLE DE MÉDECINE

4, Rue Antoine-Dubois, 4

1899

# EXTRAIT de VIANDE à BASE D'ALBUMOSES (88 %)

RECONSTITUANT PAR EXCELLENCE

**SEULE préparation d'Albumoses ayant bon goût, toujours bien tolérée et entièrement assimilable**

# SOMATOSE

*Dose : 10 à 12 gr. par jour, en 3 ou 4 fois, dissoute dans le lait, eau, bouillon, etc. (éviter le vin)*

## ANÉMIE, CONVALESCENCE, DÉBILITÉ

AFFECTIONS DE L'ESTOMAC, ALIMENTATION DES PHTISIQUES, TUBERCULEUX, TYPHIQUES, ETC.

TOUTES PHARMACIES

**Echantillons gratuits Fréd. BAYER et Cie, 23, rue d'Enghien, Paris**

BOSTON MEDICAL LIBRARY
NOV 29 1910

REVUE DES MALADIES CANCÉREUSES

## MÉMOIRES ORIGINAUX

### LES ÉPITHÉLIOMES ET LE CANCER

**La Carcinose, maladie constitutionnelle. Évolution clinique** (Suite).

par le Dr **E. LANCEREAUX**

**Professeur agrégé de la Faculté, Médecin des Hôpitaux.**

Les symptômes de la carcinose sont de deux ordres, les uns locaux, les autres généraux.

Les symptômes locaux sont-ils les premiers en date ? La chose est difficile à déterminer même lorsqu'il s'agit d'une lésion placée sous les yeux de l'observateur, car, lorsque celle-ci commence à se manifester, il y a souvent lieu de se demander si déjà l'état général n'est pas modifié, d'autant plus qu'il ne semble pas que ce dernier état soit sous la dépendance immédiate du premier. Il en est du cancer comme de la syphilis. Peut-être la maladie y précède-t-elle la lésion.

La végétation épithéliale en tout cas constitue une saillie, une masse ou tumeur d'abord de petit volume et de forme arrondie qui s'accroît ensuite peu à peu d'une façon progressive, s'indure et prend une consistance particulièrement ferme, la *consistance ligneuse*. Au centre de ce néoplasme, s'il occupe une surface tégumentaire, survient après un temps variable un ramollissement bientôt suivi d'ulcération. Si l'altération occupe un parenchyme, il se produit une simple dépression

à la surface de l'organe, analogue à l'ombilication d'une pustule variolique. Enfin, au fur et à mesure que la néoplasie s'accroît, l'ulcère s'étend ; les ganglions lymphatiques du voisinage se prennent et s'indurent ; les vaisseaux lymphatiques qui y conduisent apparaissent souvent sous la forme de cordons saillants présentant parfois sur leur trajet de petites nodosités, puis apparaissent en dernier lieu d'autres tumeurs ayant une consistance et des caractères peu différents de la première *(tumeurs secondaires)*.

La *douleur* chez les cancéreux est un phénomène qui varie avec le siège et l'âge de la lésion. On voit fréquemment des femmes atteintes depuis longtemps de cancer du sein et de l'utérus, et qui ne se décident à venir consulter qu'au bout d'un an ou deux, quand apparaissent les douleurs.

Celles-ci sont souvent en rapport avec l'ulcération et provoquées par le contact de corps étrangers, ou d'aliments, ou par le fonctionnement de l'organe (mastication, miction, etc.). Mais quand le cancer s'étend et que des filets nerveux sont envahis, dissociés, englobés par la végétation épithéliale, surviennent d'atroces douleurs de névrite qui s'irradient et peuvent s'étendre à tout un plexus. On voit assez souvent l'envahissement de la colonne vertébrale par les noyaux secondaires déterminer des douleurs des plus intenses, en même temps qu'on peut observer, par le fait de la compression des racines rachidiennes, les troubles trophiques les plus divers.

L'*état général*, sans être entièrement subordonné à l'état local, ne lui est pas moins parallèle ; c'est-à-dire que, comme ce dernier, il s'accuse de plus en plus. Il a des caractères communs à tous les cas qui sont la pâleur, l'anémie, la diminution ou la perte de l'appétit, un dépérissement lent et progressif, la chute des forces, l'abattement moral avec conservation de l'intelligence. Puis à ces symptômes s'ajoutent d'autres phénomènes résultant de la résorption qui s'établit de façon insensible à la surface de l'ulcère, et dont la combinaison avec des troubles d'autres nature engendre le syndrôme connu sous le nom de *cachexie cancéreuse*. Je reviendrai sur la signification de ce syndrôme et sur son mode de production, en vous parlant une autre fois de la pathogénie du cancer.

A ces phénomènes, il faut ajouter ceux qui résultent du désordre fonctionnel de l'organe malade et qui varient pour chaque organe selon le rôle qui lui appartient : vomissements

alimentaires, hématémèses, diminution et abolition de l'appétit pour l'estomac; métrorrhagies, écoulement sanieux et fétide pour l'utérus, etc.

Il est convenu de dire que les cancéreux arrivés à la période de la cachexie présentent une *teinte jaune paille* des téguments. Cette teinte est, en effet, assez caractéristique. Surtout fréquente et prononcée dans les cancers qui siègent sur les organes de l'abdomen, elle manque en réalité assez fréquemment, notamment dans les cancers externes. Elle n'est pas de nature ictérique, comme on peut s'en assurer par l'examen des sclérotiques et de l'urine. Elle diffère du reste de la jaunisse légère, comme elle diffère de la pâleur transparente des albuminuriques, de la teinte terreuse provoquée par les hémorrhagies, et de l'aspect cireux ou verdâtre des chlorotiques.

La *marche* du cancer est lente, sans réaction, apyrétique, essentiellement progressive, plus ou moins rapide suivant le sujet, le point de départ de la lésion; plus rapide chez les sujets jeunes que chez les sujets vieux, plus rapide aussi, toutes choses égales d'ailleurs, là où les vaisseaux sont plus abondants, à la face qu'au tronc, dans les épithéliomes glandulaires que dans ceux des surfaces tégumentaires. Cette marche progressive offre quelquefois des temps d'arrêt de plusieurs mois même, puis elle continue comme par le passé, sinon avec plus d'acuité. Ces rémissions sont particulièrement remarquables dans le cancer de l'estomac, où elles ont été étudiées par Gendrin d'abord, puis par Dujardin-Beaumetz

Subordonnée à des circonstances diverses — siège de la lésion, âge du malade, etc. — la *duree* des néoplasies épithéliales varie entre quelques mois et plusieurs années (5, 6, 7 et 8 ans). Il y a toujours à la Salpêtrière des vieilles femmes qui portent au sein une tumeur dure datant de ce nombre d'années, ou même davantage. Les épithéliomes ont, bien entendu, leur plus longue durée quand ils n'atteignent aucun organe important et ne compromettent aucune fonction nécessaire à l'existence.

Il existe quelques observations de guérison spontanée de tumeurs cancéreuses éliminées à la suite d'inflammation ou de gangrène portant sur leur totalité. Les mêmes conditions de guérison ont été réalisées dans des cas exceptionnels par des cautérisations ou par l'injection de liquides irritants ou par l'inoculation de l'érysipèle.

La mort, qui est la terminaison tout à fait ordinaire, survient

souvent par l'effet des simples progrès du dépérissement et de la cachexie, mais elle peut être le résultat de complications.

Les *complications* tiennent à la tumeur elle-même ou sont dues à l'obstacle qui résulte de sa présence. Les premières consistent en hémorrhagies, perforations, phlegmasies et gangrènes. L'*hémorrhagie* a fréquemment lieu dans l'épaisseur même de la tumeur où se produisent successivement un plus ou moins grand nombre de foyers sanguins qui en accroissent rapidement le volume. J'ai vu un carcinome du foie qui prit en quelques semaines, par le fait d'hémorrhagies successives et abondantes, le volume d'une grosse tête d'adulte. Dans ce cas, comme dans beaucoup d'autres, la tumeur offre à la loupe un mélange de matière cancéreuse et de foyers sanguins plus ou moins altérés. Quelquefois l'hémorrhagie se produit à la surface de la tumeur, et le sang se déverse soit à l'extérieur, soit dans une cavité naturelle, comme les cavités digestives, pleurales, etc. Deux fois, j'ai trouvé la cavité péritonéale remplie par du sang provenant de cancers du foie. Une hémorrhagie mortelle peut également provenir de l'ulcération et de la perforation d'un gros vaisseau.

Les *ruptures* ou déchirures peuvent porter sur certains organes creux, l'estomac par exemple, dont le contenu s'épanche dans une cavité séreuse et donne lieu à une inflammation rapidement mortelle.

Les complications phlegmasiques (*infection secondaire du cancer*) siègent à la surface plutôt que dans les masses cancéreuses; assez rarement suppuratives, elles se propagent fréquemment aux vaisseaux lymphatiques (Troisier), et les cordons lymphatiques durs et pleins qui rayonnent des noyaux cancéreux sont, il est vrai, bourrés parfois d'éléments épithéliaux, mais souvent aussi d'éléments purement inflammatoires. La résorption des germes septiques à la surface de la tumeur et leur transport dans la circulation sanguine rend compte des phénomènes de septicémie qui ont été observés dans quelques cas, et entrent pour une part dans l'explication de deux complications extrêmement fréquentes : la phlébite dite cachectique et l'endocardite villeuse ou verruqueuse.

La *gangrène* est produite par des ferments figurés, elle survient dans des tumeurs ulcérées ou enflammées et présente les caractères de la gangrène humide; ou bien elle est due à une obstruction partielle ou totale des vaisseaux qui alimente la

tumeur, et se comporte comme une gangrène sèche. La tumeur, en pareil cas, subit une élimination plus ou moins complète; mais le malade n'est pas pour cela définitivement guéri, car dans les quelques cas de cancer véritable où il a été assez heureux pour obtenir une cicatrisation, il n'a pas toujours été à l'abri d'une récidive.

Quant aux complications du second ordre, celles qui tiennent à l'obstacle formé par la tumeur, je les indiquerai suffisamment en mentionnant l'inanition dans le cancer du pylore ou de l'œsophage, l'occlusion intestinale dans le cancer des voies inférieures de la digestion, l'urémie par néphrite ascendante dans le cancer cervical de l'utérus, la compression nerveuse dans le cancer du sein, etc.

Je reviens en quelques mots sur la phlébite et l'endocardite du cancer.

Les coagulations veineuses chez les cancéreux ont longtemps été considérées comme le type des *thromboses marastiques*, et, à notre sens, méritent toujours d'être considérées comme telles. Contrairement aux thromboses infectieuses ou mécaniques, résultant d'une lésion ou d'une compression de la veine, elles ne se produisent pas, comme on le croit assez vulgairement, dans tous les points du système veineux : elles ne se montrent jamais primitivement dans les petites veines, et les plus grosses en sont ordinairement exemptes. Les régions où elles prennent naissance sont invariablement celles de la partie supérieure des membres et de la base du crâne. Les vaisseaux où elles se rencontrent sont aux membres inférieurs, qui sont le plus souvent atteints, les veines fémorales dans la partie située au-dessus des fémorales profondes, plus rarement les veines iliaques et les saphènes internes ; aux membres supérieurs, les veines axillaires ; dans le crâne, les sinus de la dure-mère. Or, si l'on remarque que ces vaisseaux sont précisément situés au niveau des points où les parois des veines cessent d'adhérer aux toiles fibreuses du voisinage, et par conséquent, là où la force d'aspiration thoracique tend à diminuer et à disparaître, on arrive à cette conclusion que la coagulation du sang est régie par une loi purement physique, que j'ai énoncée comme il suit : *Les thromboses marastiques se produisent toujours au niveau des points où le liquide sanguin a le plus de tendance à la stase, c'est-à-dire à la limite d'action des forces d'impulsion cardiaque et d'aspiration thoracique.*

L'exactitude de cette loi est corroborée par ce fait que la veine

fémorale gauche, moins influencée que la droite, en raison de sa direction et de ses rapports, par la force d'aspiration thoracique, est celle qui neuf fois sur dix se trouve primitivement atteinte de thrombose. Elle l'est encore par cet autre fait, que j'ai signalé depuis longtemps et dont un nombre considérable d'autopsies me permet, malgré quelques contradictions inexpérimentées, d'affirmer la constance, que la coagulation sanguine commence toujours ou au niveau d'un éperon, ou dans un nid valvulaire, autrement dit là où le sang a le plus de tendance à la stase.

La thrombose marastique des cancéreux ne se montre guère qu'à une période avancée de la maladie, et presque constamment aux membres inférieurs.

Sa valeur diagnostique est considérable, et a été mise en relief par Trousseau. Personne de vous n'ignore que ce savant médecin, souffrant lui-même de troubles gastriques, diagnostiqua son propre cancer, un mois avant de mourir, à l'apparition d'une phlébite. La valeur pronostique de cette complication n'est pas moins positive ; elle est en général l'indice d'une mort prochaine. Il faut que vous sachiez que, contrairement à ce qui se passe pour la *phlegmatia alba dolens* des accouchées, l'embolie pulmonaire s'observe rarement en pareil cas, en raison sans doute de la formation lente et de l'adhérence du caillot à la paroi. Un grand nombre d'auteurs tendent aujourd'hui à admettre que la thrombose marastique des cancéreux est le fait d'une infection surajoutée au cancer, et que la lésion initiale de la paroi veineuse, cause de la coagulation sanguine, est causée par des organismes microbiens, puisés au niveau de l'ulcération cancéreuse, et que l'on a retrouvés dans la paroi veineuse (Weigert, Vaquez). Des expériences assez précises paraissent prouver en effet que le sang se coagule difficilement dans un vaisseau, s'il ne s'y est produit auparavant une altération endothéliale, si légère soit-elle. Mais à admettre même le rôle provocateur des parasites, il reste encore à expliquer pourquoi les *vasa vasorum* ou le courant sanguin les déposent toujours précisément aux points où l'aspiration thoracique fait défaut, et, si la paroi veineuse est infectée en d'autres points, pourquoi le coagulum ne se produit jamais qu'aux endroits que nous avons précisés. La loi formulée plus haut reste entière.

Les *modifications du sang* chez les cancéreux sont très évidentes, et peuvent contribuer à expliquer la facilité avec laquelle s'effectuent les thromboses. Andral, Sappey, Hayem ont constaté l'augmentation du nombre des globules blancs qui, de 6.000 par

millimètre cube, s'est élevé dans quelques cas à plus du double. Il faut noter toutefois que, bien plus souvent, on ne trouve pas cette leucocytose, que le nombre des leucocytes a paru souvent abaissé, que leur augmentation ne s'est rencontrée que dans quelques cas d'épithéliome glandulaire, affection qui s'accompagne fréquemment d'infection secondaire, de sorte qu'il ne faut pas accorder dans l'espèce à la numération des globules blancs l'importance diagnostique qu'elle possède dans quelques cas de tumeurs conjonctives.

On a noté (Klemperer), à la période terminale de la cachexie cancéreuse, une diminution de l'alcalinité du sang, comme on l'observe dans le coma diabétique.

Freund a remarqué que le sang, même au début de la maladie et en dehors de toute cachexie, renfermait une proportion de sucre et d'hydrocarbures, double ou triple du taux normal. Cette constatation, si elle était vérifiée, prêterait à des considérations intéressantes, étant donné ce que nous savons de la richesse du tissu carcinomateux en hydrocarbures.

Mais la modification la plus certaine et la plus importante du liquide sanguin est sa richesse en hémoglobine. Le taux de cette substance, comme l'a montré Quinquaud, peut s'abaisser autant que dans la chlorose grave, alors même que le cancéreux n'a eu que d'insignifiantes hémorrhagies.

Je ne vous dirai que peu de chose de l'*endocardite villeuse ou verruqueuse*, dont j'ai fait ailleurs la description complète. Cette lésion en effet, n'est le plus souvent qu'une trouvaille d'autopsie, et ne donne lieu généralement à aucun signe clinique. Bien connue des personnes qui ont la pratique des autopsies, elles se rencontrent très fréquemment sur les cœurs des cancéreux, notamment à la suite du cancer de l'utérus. Bien différente de l'endocardite végétante, cette lésion est caractérisée par la présence sur l'endocarde valvulaire, et par exception sur l'endocarde pariétal, de fines saillies allongées, semblables aux villosités de l'intestin ou aux papilles de la langue *(endocardite villeuse)* ou de saillies mamelonnées ressemblant à une fraise, à un cône de pin, à un pois *(endocardite verruqueuse)*. Exceptionnellement ces dernières peuvent être la source d'embolies, qui, quand elles atteignent l'artère sylvienne, peuvent produire l'hémiplégie ou la mort subite chez les cancéreux. Besançon y a trouvé des micro-organismes, et il est possible en effet qu'elles soient occasionnées par une infection atténuée. Il n'en est pas moins vrai que la cause de leur production est plus

profonde puisqu'on ne les rencontre que chez les vieillards, les cancéreux et les buveurs.

Diagnostic. — Le *diagnostic* de la carcinose repose tout à la fois sur la connaissance des signes locaux et des caractères généraux de la maladie. Les signes physiques, matériels, ont une grande valeur diagnostique lorsqu'on les a sous les yeux; le médecin expérimenté *lit* le cancer sur la physionomie de la lésion. Si la lésion est cachée, la *sensation de dureté ligneuse* que fournit la tumeur, ou du moins celle des ganglions secondairement atteints, est un signe de la plus haute valeur, qui, à lui seul, permet souvent au médecin d'affirmer la nature cancéreuse d'un mal. Il y a là une question d'éducation de la main qu'on n'acquiert qu'avec la pratique médicale. Mais souvenez-vous que les tumeurs d'origine conjonctive, les sarcomes, les fibromes mêmes sont moins dures que le cancer. Quand les ganglions se prennent, ils deviennent rapidement d'une grande dureté, et cette dureté est caractéristique. Leur volume est très variable. Ils peuvent diminuer quelquefois de volume, surtout au début, ce qui indique la rétrocession de l'élément inflammatoire. mais n'implique nullement un arrêt du processus cancéreux. Il faut vous souvenir que l'adénopathie se manifeste souvent fort loin du siège du cancer. La dégénérescence des ganglions du cou se montre fréquemment dans le cancer pulmonaire, celle des ganglions sus-claviculaires et inguinaux dans le cancer de l'estomac, etc., et le mécanisme de production de ces *adénopathies externes à distance* est difficile à démêler quand la chaîne des ganglions intermédiaires n'est pas altérée.

Il faut également tenir en grande considération la marche de l'affection, son mode d'extension et de propagation, et les signes qui résultent du trouble fonctionnel des organes atteints par le cancer. La tristesse, le dépérissement sans cause, la perte absolue de l'appétit, une teinte particulière de la peau sont des caractères qui font souvent soupçonner au médecin qu'un cancer germe sourdement dans la profondeur d'un organe, alors même que le malade n'attire l'attention sur aucun trouble fonctionnel. Mais quel temps ne faut-il pas souvent pour que le soupçon se change en certitude! Voyez. par exemple, le cancer de la petite courbure de l'estomac, où les vomissements manquent, où la tumeur n'apparaît quelque-

fois perceptible au palper qu'après un an ou deux de maladie. On rencontre des malades, en état de *cachexie blanche*, les membres inférieurs œdématiés, sans troubles cardiaques et sans albuminurie, auprès desquels l'idée d'un cancer abdominal s'impose irrésistiblement au médecin, et qui meurent sans qu'on ait pu certifier à quel point du tube digestif siégeait la tumeur primitive.

On a fait grand bruit de soi-disant modifications de l'*urine* qui permettraient au médecin de diagnostiquer le cancer. On a étudié la peptonurie des cancéreux, une toxicité spéciale de l'urine. Un médecin belge, Rommelaere, a beaucoup insisté sur l'importance diagnostique de l'hypoazoturie et de l'hypophosphaturie. Un médecin viennois est allé plus loin, et se basant sur la diminution de l'élimination des cendres organiques par l'urine, il a fait de la cachexie cancéreuse une variété de l'urémie !

En réalité, si on laisse de côté les tumeurs du rein, de la vessie et du col de l'utérus, les urines des cancéreux sont simplement un peu pâles, et peu riches en matériaux solubles. Si le taux de l'urée s'abaisse, le phénomène est en rapport avec l'insuffisance de l'alimentation, et il ne serait pas difficile de trouver des cas où l'élimintion de la matière azotée est supérieure à la quantité d'azote fournie par les aliments.

L'examen de l'urine ne doit pas moins être pratiqué dans tous les cas avec le plus grand soin. Elle fournit au moins des caractères négatifs importants. Je vous rappellerai, à cet égard, que le temps n'est pas si lointain où un grand nombre de cas d'urémie chronique, subordonnés à une sclérose rénale, et accompagnés de cachexie et de vomissements, étaient considérés pendant la vie comme des cancers de l'estomac.

*(A suivre).*

(*Journal de Médecine interne*, 15 novembre 1897.)

---

# UN CAS TRÈS RARE DE MÉLANOSARCOME DE L'ŒIL

**Tumeur née d'une tache de pigmentation mélanique congénitale de la sclérotique**

**par le Dr Alfred-L. DUPRAZ**

*Privat-docent* à l'Université de Genève (1)

Les mélanosarcômes de l'œil ont leur point de départ le plus habituel dans la choroïde. On en a vu naître de l'iris et de la conjonctive, et, récemment, le Professeur Dufour (de Lausanne) et le Dr Gonin (Soc. vaudoise de Médecine, séance du 15 Janvier 1898. — *Rev. méd. Suisse romande*, 1898, no 2, p. 95 ; et séance du 5 février 1898, *Ibid.*, p. 161), citaient un cas unique de tumeur pigmentée, développée dans la cornée.

A la peau, ces tumeurs sont la conséquence de la métatypie des nævi pigmentés. On y trouve des cellules spéciales, sur la nature desquelles la discussion est encore ouverte. Sous certaines conditions, ces cellules peuvent proliférer abondamment et se transformer en mélanosarcôme à marche plus ou moins rapide.

Des taches de pigmentation peuvent exister sous forme congénitale dans la sclérotique. Le cas est fréquent dans la race nègre. Dans la race caucasique, il l'est beaucoup moins. Uhthoff n'a trouvé qu'un seul cas de ce genre sur dix mille malades qu'il a examinés. Hirschberg, Reuss et Paget en ont aussi cité quelques rares exemples. Il est vrai d'ajouter que ces auteurs habitent dans le nord de l'Europe, où la race a plutôt les yeux bleus. Il est probable que chez les méridionaux, cette pigmentation est plus fréquente. Le fait nous a été affirmé, mais nous n'avons pu le constater nous-même.

Leibreich a nommé *cyanose bulbaire* cet état particulier de la sclérotique. Ce terme peut donner matière à confusion, et Hirschberg a adopté celui de *mélanose sclérale congénitale*. De Wecker remplace cette dénomination par celle de *pigmentation congénitale apparente de la sclérotique*. Ces deux dernières appellations sont préférables à la première.

L'analogie des nævi et des taches sclérales devait conduire

(1) L'étude anatomique de ce cas a été faite à l'Institut pathologique de Genève.

les observateurs à supposer que dans le second cas, comme dans le premier, il pouvait y avoir quelque relation entre ces taches et le développement de mélanosarcômes dans l'œil. Des recherches furent faites. Elles eurent pour résultat la constatation de quelques rares cas (quatre sont connus jusqu'ici) de tumeurs développées dans la choroïde de malades porteurs de taches pigmentaires. Dans aucun cas, par contre, on n'a signalé l'apparition d'une tumeur aux dépens de ces taches elles-mêmes.

Hirschberg supposa que les mélanosarcômes pouvaient se développer plus facilement dans un œil à taches congénitales, à cause de la pigmentation plus abondante, dont ces taches sont l'indice. Ce chirurgien a constaté dans deux cas, l'un chez une femme âgée de trente-quatre ans, et l'autre chez une femme de cinquante-six ans, atteintes de mélanosarcôme de la choroïde, l'infiltration de la sclérotique par des cellules pigmentaires normales, indépendantes de celles du néoplasme, et disposées sous forme de stries.

Hulke avait observé précédemment un cas analogue, mais sans tirer de conclusions générales. Il s'agissait d'une femme de soixante-deux ans qui avait un mélanosarcôme dans l'œil droit.

Martens reprit la théorie d'Hirschberg a propos d'une tumeur opérée à la clinique ophtalmologique de Königsberg, sur une enfant de treize ans. Cet auteur compare la mélanose de la sclérotique aux foyers pigmentés de la peau. « De même que l'on a vu des tumeurs mélaniques se développer en relation avec eux, on a vu de même, — très rarement, il est vrai, — des tumeurs de l'œil du même genre, coexister avec des taches pigmentées congénitales de la sclérotique ». C'est la grande rareté des cas semblables qui a engagé Martens à publier le sien.

Le microscope lui montra que les taches sont formées de traînées noires qui entourent surtout les vaisseaux. Ces traînées se composent de cellules fusiformes et de cellules étoilées plus rares, avec de gros noyaux. Ces cellules sont indépendantes de la tumeur et se retrouvent à distance de celle-ci.

La tumeur elle-même a son origine dans la choroïde. Aussi, Martens termine en ces termes : « Il est vrai, comme le montre la description anatomique, que *dans tous les cas relatés, la tumeur mélanique n'a aucune relation directe*, ni avec les amas pigmentaires plus abondants de l'iris, amas comparables à des nævi,

ni avec ceux de la sclérotique. On doit toutefois admettre qu'il existait simultanément une pigmentation anormale de la choroïde, qui est presque constante dans la mélanose sclérale. Il faut, avec Hirschberg, considérer cette dernière, de même que les taches de l'iris, comme une coïncidence, un symptôme de l'anomalie particulière, qui est la forte pigmentation diffuse dans tout le tractus uvéen. C'est une malformation fœtale — comparable aux nævi pigmentés de la peau — qui prédispose l'œil au développement d'une tumeur maligne. »

Dans tous ces cas, il n'y a qu'une simple coïncidence sans relation plus intime. Ceci explique pourquoi les médecins oculistes font des réserves plus ou moins grandes sur la vérité de la thèse d'Hirschberg.

Dans le traité complet d'ophtalmologie de de Wecker et Landolt, de Wecker combat cette opinion. « Ces taches ne constituent nullement, comme le pense le médecin berlinois, une disposition à une néoplasie progressive, qui se réalise pendant l'âge moyen ou même sénile, mais qui a déjà été établie dans la vie fœtale. »

Panas s'exprime de la manière suivante : « Il y aurait lieu de se demander avec Hirschberg si pareille anomalie de la structure ne prédispose pas l'œil à des tumeurs malignes. Disons toutefois que jusqu'ici rien n'est venu confirmer cette hypothèse ».

## I

Cet exposé montre que la question est loin d'être résolue. Il y a pour cela plusieurs causes, dont la principale est la rareté de cas analogues, rareté relevée par Ribbert, citant le travail de Martens. Ribbert ajoute : « De nouvelles recherches sur ce sujet sont encore nécessaires. »

Un premier point à préciser est la définition des taches pigmentaires congénitales de la sclérotique. Les spécialistes y insistent eux-mêmes et semblent admettre que des confusions aient été commises. Panas attire l'attention sur les plaques ardoisées, suite de traumatisme ou d'inflammation sclérale. La mélanose s'observe, dès le plus bas âge, sur un œil normal et à une certaine distance de la cornée.

De Wecker a proposé l'appellation mentionnée plus haut, à cause des malentendus qui peuvent surgir. Il existe, d'après

cet auteur, des *taches mélaniques* qui apparaissent pendant la vie et se développent très lentement. Dans un cas, observé chez le fils d'un collègue, une tache qui se montra à l'âge de six ans aboutit en vingt-quatre ans à la formation d'une tumeur mélanique qui enleva le jeune homme à l'âge de trente ans. Il ne s'agit pas ici de *taches congénitales* et nous serions disposé à admettre que ce sont d'emblée des tumeurs. Dans quelques cas, le mélanosarcôme a une marche très lente : tels les cas de Freudenthal (17 ans) et de Pfluger (30 ans).

Nous éliminons de notre travail les cas de cette espèce. Nous n'avons en vue que ceux dans lesquels la pigmentation sclérale est réellement congénitale. Y a-t-il des faits qui permettent d'attribuer à cette pigmentation l'origine certaine de mélanosarcômes ? La coïncidence invoquée par les auteurs allemands ne suffit certainement pas à tirer une conclusion absolue. De nouvelles recherches s'imposent et ce sera la justification du récit qui va suivre, *observation unique jusqu'ici, de mélanosarcôme de l'œil développé sur une tache pigmentaire congénitale de la sclérotique.*

## II

### Observation

M^me^ X., soixante-sept ans. — *Antécédents héréditaires.* — Père et mère morts âgés, l'un d'une fluxion de poitrine, l'autre d'une affection cardiaque, *les yeux du père étaient gris, ceux de la mère bruns.* Rien de particulier au point de vue de l'hérédité néoplasique.

*Antécédents personnels.* — M^me^ X. a toujours joui d'une bonne santé. Elle a souffert de douleurs dans la jambe droite, accompagnées d'hyperesthésie cutanée au printemps de 1897. Elle a maigri un peu depuis trois ans et s'est voûtée.

*Maladie actuelle.* — Vers le mois d'août 1897, M^me^ X. remarqua un peu de gêne dans les mouvements de l'œil gauche. Il en résultait une difficulté pour regarder en haut et en dedans, et de la diplopie. Ces symptômes étant peu accusés et ne s'accompagnant d'aucune douleur, M^me^ X. ne s'en inquiéta pas.

Au mois d'octobre le fils de la malade, qui est médecin, remarqua une ptose de la paupière gauche, avec propulsion de l'œil en bas et en dehors. Il constata la présence d'une tumeur à l'angle supéro-interne de l'orbite. Cette tumeur avait une coloration noire : c'était un mélanosarcôme.

Les spécialistes D^r^ Auguste Dufour, à Lausane, et D^r^ Constentin,

à Genève, confirmèrent ce diagnostic, en ajoutant qu'à l'examen ophtalmoscopique l'œil était normal, à part trois petites taches de choroïdite atrophique.

C'est à ce moment que je vis la malade, le 20 novembre 1897.

*État actuel.* — Femme grande, un peu voûtée, maigre et pâle. État général très satisfaisant. Bon appétit, digestion facile, sans troubles d'aucune espèce. Les divers systèmes organiques sont normaux. Mme X. ne porte point de nævi cutanés pigmentés.

Les cheveux mélangés blancs et châtain-roux. *Œil droit gris, œil gauche brun.* Il existe dans la sclérotique de ce côté, au-dessous de la cornée, à 8 millimètres du limbe cornéen, deux taches pigmentées, bleu ardoisé, que la malade dit avoir existé de tout temps. Leurs dimensions n'ont jamais varié. Leurs diamètres vont de 3 à 4 millimètres; leurs bords sont irréguliers, déchiquetés et se terminent en mourant.

La paupière supérieure gauche est bombée à son côté interne et semble en ptose. Les mouvements en sont conservés. L'œil est projeté en bas, en dehors et légèrement en avant. On constate sous la conjonctive, à l'angle supéro-interne de l'orbite, une tumeur noire, grande comme une amande, arrondie et légèrement bosselée en avant. Œdème sous-conjonctival sur elle et autour d'elle. La palpation en montre la consistance plutôt molle. On ne peut fixer les limites postérieures. Pas de douleurs, ni spontanées, ni provoquées.

Caroncule, sac lacrymal, canalicules normaux.

Les muscles moteurs de l'œil fonctionnent tous. Le droit supérieur et l'interne sont gênés dans leurs contractions. Aussi, dans les mouvements de convergence des axes qui nécessitent leur concours, il se produit de la diplopie croisée, les deux images restant parallèles, la droite située un peu plus haut que la gauche.

*Diagnostic. Mélanosarcôme.* — La choroïde n'en est pas le point de départ, d'après l'examen ophtalmoscopique; mais la présence de la tache pigmentée de la sclérotique permet de supposer qu'il en existe d'autres et je conclus : *mélanosarcôme consécutif au développement atypique d'une tache pigmentée de la sclérotique.* Pour ce motif, j'emporte tout l'appareil nécessaire à une énucléation, bien décidé toutefois à tenter tout d'abord l'extirpation de la tumeur, si par hasard l'œil était indemne.

*Opération* le 24 novembre 1897, avec l'assistance des docteurs Constentin et Geinoz. Anesthésie par le Dr Jaccard.

Le pourtour de l'orbite et les paupières sont lavés avec une solution de sublimé à 1 p. 1000. Ensuite, le sac conjonctival est désinfecté avec une solution boriquée tiède à 4 p. 100. J'incise la conjonctive sur la tumeur et commence l'extirpation. Celle-ci est d'abord très facile, la tumeur est bien limitée et encapsulée; la capsule est très mince. Quand je crois être au pôle postérieur de

la tumeur — et, à ce moment, j'ai disséqué et écarté le tendon du grand oblique jusqu'à son insertion sur l'œil, — je soulève la tumeur, en passant les ciseaux courbes au-dessous d'elle. Elle apparaît à l'extérieur, grande comme une noix; elle se déchire et j'enlève tout ce que je puis de sa partie antérieure. Le jour ainsi créé me permet d'atteindre un point de la sclérotique situé dans l'hémisphère postérieur de l'œil, au-dessus de l'entrée du nerf optique et en dedans de lui, où la tumeur est fortement adhérente à la sclérotique et ne peut en être séparée. L'enveloppe de l'œil est amincie en ce point : il n'y a plus de doute possible, il faut énucléer le globe de l'œil. Ce temps de l'opération est très rapide, grâce aux conseils et à l'expérience du Dr Constentin. L'orbite est ensuite examinée avec grand soin et j'enlève les fragments du néoplasme et les points suspects qui s'y trouvent encore.

Pansement humide à l'acide borique en solution à 4 p. 100.

L'opération a duré une heure vingt minutes. La durée en a été prolongée par les tentatives de conservation de l'œil. L'énucléation d'emblée aurait permis un accomplissement plus rapide des divers temps opératoires. D'autre part, l'anesthésie marchait très bien, la malade ne présentait pas de symptômes inquiétants, et il était inutile de recourir à une virtuosité qui pouvait compromettre l'extirpation totale du mélanosarcôme.

La guérison s'est accomplie sans incidents. Pas de fièvre, pas de douleurs. Les pansements ont été renouvelés suivant les indications habituelles. La malade a quitté Genève en parfaite santé le 17 décembre 1897.

A l'heure actuelle (16 juin 1898), Mme X. se porte parfaitement bien. Il n'y a ni récidive, ni métastase de sa tumeur.

*Examen macroscopique de la pièce.* — La tumeur est allongée, elle forme un boudin du diamètre d'un doigt, qui coiffe l'œil en dedans du nerf optique, du droit supérieur et du tendon réfléchi du grand oblique, à la façon du cimier d'un casque. Elle est bosselée. Le tissu qui la compose est noir comme le charbon avec quelques points jaunes par ci par là. Elle est complètement isolée du globe oculaire, sauf en dedans et un peu au-dessus du nerf optique, où elle adhère à la sclérotique sur une surface circulaire d'à peu près cinq millimètres de diamètre. En ce point la sclérotique est amincie et, sur la coupe, on voit la tumeur s'infiltrer entre ses lames, mais sans atteindre la couche la plus profonde.

L'œil présente d'autres taches pigmentées que celles notées dans l'anamnèse. Elles sont nombreuses dans l'hémisphère postérieur. Elles sont bleuâtres, irrégulières, à bords diffus. La pigmentation va en mourant du centre à la périphérie.

Il n'y a pas de lésions des milieux de l'œil, ni autres membranes,

à part les taches de choroïdite atrophique, qui n'ont aucun rapport avec le point d'implantation du néoplasme.

Le diagnostic était donc exact. La rareté de cas pareils pourrait laisser supposer que c'est un diagnostic fait après coup. Il n'en est cependant rien, et seule une heureuse ignorance l'a rendu si facile. Je n'ai connu le peu de fréquence d'une telle origine dans les mélanosarcômes que par mes recherches bibliographiques. L'analogie avec ce qui se produit dans les nævi de la peau et l'absence de lésions intra-oculaires m'avaient conduit à cette conclusion, sur laquelle mon collègue Constentin, beaucoup plus expert en oculistique, faisait les plus grandes réserves.

*Examen microscopique.* — Cet examen porta sur la pigmentation des diverses parties de l'œil, particulièrement sur les taches de la sclérotique, à cause de leur importance dans le cas présent, et sur la tumeur elle-même, sa structure et ses relations avec la sclérotique, au point où elle lui est adhérente.

Tout l'œil est fortement pigmenté; l'hétérochromie bilatérale est très accentuée. Au moment de la communication du Professeur Dufour à la Société vaudoise de médecine, j'étais occupé à l'examen des cellules de la cornée. Celui-ci m'a démontré que ces cellules ne sont pas pigmentées. Elles ont leur caractère normal ; en aucun endroit de la cornée il n'y a trace de pigmentation granuleuse. Dans le limbe cornéen, les cellules pigmentaires sont nombreuses ; mais dès que l'on arrive dans les points où la structure de la cornée s'accuse nettement, elles disparaissent. Celles que l'on voit à cette limite sont plus petites, munies de prolongements moins nombreux et plus faiblement pigmentées que celles de la sclérotique. La présence de vaisseaux sanguins au milieu de ces cellules montre qu'elles appartiennent à la sclérotique ou à la conjonctive (1).

(1) L'absence de pigment dans les cellules de la cornée dans notre cas rend encore plus intéressante l'observation de MM. Dufour et Gonin. Ce dernier a eu l'obligeance, — dont nous le remercions, — de nous transmettre les renseignements suivants :

« Il s'agit d'un homme de l'Isère, de trente-deux ans, avec un type plutôt méridional : cheveux noirs, iris d'une belle couleur brun marron. Il ne présentait aucune tache pigmentaire sur la conjonctive et le fond de l'œil n'était pas non plus particulièrement pigmenté. »

Si l'on admet que les cellules pigmentées sont le point de départ des mélanomes, il faut supposer que, dans ce cas, les cellules cornéennes présentaient cette particularité. Et cependant le reste de l'œil ne montrait pas d'anomalie de ce genre. Dans notre cas, où la pigmentation est très anormale dans toutes les parties de l'œil, la cornée est parfaitement indemne. Cette constatation augmente l'intérêt du cas de mélanosarcôme cornéen. Il en est de même de l'absence de pigment dans la cornée de l'œil des animaux qui ont des sclérotiques pigmentées, absence constatée dans les examens faits à l'Institut pathologique par le Dr Collomb, assistant de l'hôpital ophtalmolo-

La choroïde et l'iris sont fortement pigmentés. La rétine est normale. Le cristallin est beaucoup plus brun à sa périphérie que ce n'est le cas habituel chez des personnes de cet âge. Ce n'est pas une pigmentation en grains, mais une coloration diffuse des lames externes.

Nous avons indiqué déjà l'aspect macroscopique des taches de la sclérotique et les caractères qui permettent de les reconnaître. Hirschberg et Martens, les deux auteurs qui les ont décrites, les disent formées de traînées pigmentées, situées entre les lames de la sclérotique, traînées composées de cellules aplaties le plus souvent fusiformes, très rarement étoilées et à gros noyau. Ces cellules accompagnent les vaisseaux sanguins.

Cette description répond à ce que l'on voit dans les coupes transversales de la sclérotique. Ces coupes montrent les rapports des cellules pigmentées, soit avec les vaisseaux sanguins, soit avec les fentes lymphatiques, mais elles ne donnent pas la forme réelle des cellules. Celle-ci se voit le mieux dans des coupes parallèles à la surface de la sclérotique. Le plus grand nombre, pour ne pas dire toutes les cellules pigmentées, sont des éléments étoilés à prolongements très longs, plus ou moins déliés et très ramifiés. Elles ont les dimensions de celles de la *lamina fusca*, à cette différence près que ces dernières ont un corps plus volumineux et des prolongements plus courts et moins divisés. Elles sont remplies d'un pigment brun, granuleux, à granulations très égales, bien distinctes, réparties uniformément dans le corps cellulaire et dans ses prolongements. La quantité n'en est pas suffisante pour cacher le noyau, toujours bien visible dans les coupes de faible épaisseur. Ces cellules accompagnent les vaisseaux sanguins, à la façon des chromatophores chez les Batraciens. Elles abondent dans les points où siègent les taches congénitales, mais on les retrouve dans toutes les parties de la sclérotique, même dans celles qui paraissent blanches à l'œil nu. Elles sont logées entre les lames de la sclérotique, sans relation d'un étage à l'autre; c'est la cause de leur aspect fusiforme dans les coupes transversales.

La tumeur possède un stroma de tissu conjonctif très peu abondant. Ce tissu forme une coque mince, composée de faisceaux de fibres et de fibrilles réunis en un réseau très lâche, dans lequel la vascularisation est peu développée. Les cellules y sont rares. Le néoplasme n'a pas franchi cette barrière. Elle s'est laissé distendre par la prolifération cellulaire, sans opposer de résistance à l'envahissement.

Cette coque détache des cloisons de même importance qu'elle-même.

gique. Il est regrettable, pour la netteté des conclusions, que cette tumeur de la cornée soit une récidive, mais les recherches du Dr Gonin montreront sans doute qu'il n'y a pas d'hésitation possible sur le point de départ du néoplasme.

Ces cloisons divisent la tumeur en lobules correspondant aux bosselures de la surface. Plus intérieurement on ne trouve plus que de rares fibrilles autour des vaisseaux. Il faut utiliser pour les reconnaître certains procédés spéciaux de coloration, tels que la méthode de van Giesen. Dans les parties centrales, on ne trouve plus que les vaisseaux capillaires. Ils sont très nombreux et constituent par leurs anastomoses un réseau qui donne à la coupe l'illusion de cavités ou d'alvéoles dans lesquels des éléments propres du néoplasme sont groupés.

La vascularisation est développée surtout dans les parties anciennes plus fortement pigmentées. Les vaisseaux ont une lumière plus grande et ils sont gorgés de sang. Leur paroi se limite à un endothélium soutenu par des cellules pigmentées qui constituent, à elles seules, les enveloppes externes, avec de rares fibrilles conjonctives. Les veines sont beaucoup plus nombreuses que les artères. Ces dernières ne se trouvent guère que dans les travées interlobaires. Dans la trame du néoplasme il n'y a plus que les capillaires et les veines.

Cette structure et cette disposition des vaisseaux rendent facilement compte des hémorragies que l'on constate fréquemment dans les coupes. Le sang répandu entre les cellules du néoplasme donne à ces régions l'aspect du sarcome hématode, aspect rendu plus net encore par la méthode de Weigert pour la coloration de la fibrine.

L'aspect alvéolaire est d'autant plus prononcé que les cellules pigmentaires tendent à le souligner. La tumeur se compose de cellules pigmentées et de cellules incolores. Les premières se disposent autour des vaisseaux sanguins comme leurs congénères dans des taches congénitales. Elles sont étoilées ou fusiformes ; les premières sont les plus nombreuses. Elles sont plus petites et leurs prolongements sont moins ramifiés. Quand la pigmentation n'est pas trop abondante, le noyau est visible. Cette pigmentation n'a plus la régularité qui existe dans les cellules normales. Les dimensions des granulations varient de la petite sphère brune à la grande masse noire irrégulière. Celle-ci prédomine dans le corps des cellules anciennes et il n'est plus possible d'y constater la présence d'un noyau. La répartition de ces granulations varie d'un point à l'autre d'une même cellule. Il en existe beaucoup moins dans les prolongements et il est facile de trouver des cellules dont le protoplasme central est encombré de masses noires et irrégulières, tandis que les prolongements ne présentent qu'une ligne ponctuée de petites granulations brunâtres sur leurs bords. En résumé, cellules surtout étoilées, moins souvent fusiformes, plus petites que celles des taches sclérales, à pigment divisé et réparti irrégulièrement, tels sont les élément pigmentés du mélanosarcôme.

Dans les points où elles sont peu abondantes, ces cellules forment

une gaîne péri-vasculaire. Dans les parties anciennes, toutes les cellules sont pigmentées et le sarcôme prend l'aspect fusiforme que certains auteurs indiquent comme beaucoup plus fréquent dans les mélanomes de l'œil. Dans les parties plus fermes, les pseudo-alvéoles sont remplis de cellules à gros noyau, qui se colore bien et à protoplasme très transparent. Ces cellules sont généralement polyédriques. Quoique les procédés de fixation employés n'aient pas été dirigés spécialement vers ce but, il est fréquent de constater des figures caryokinétiques aux divers stades de leur évolution. D'autres cellules présentent les images de la segmentation directe.

En certains endroits la tumeur revêt l'aspect du myxôme. Ici, les cellules sont généralement incolores. L'hématoxyline y décèle un gros noyau. Le corps cellulaire est formé d'un protoplasme transparent. Il est étoilé. Les prolongements s'anastomosent les uns avec les autres par-dessus les barrières du réseau capillaire qui sillonne la préparation, entouré des cellules pigmentées. On trouve souvent du pigment répandu librement, semble-t-il, dans le tissu conjonctif le long des faisceaux, mais sa disposition montre qu'il s'agit de ramifications que la coupe a atteintes, sans intéresser le corps de la cellule.

Tous ces éléments se développent, séparés les uns des autres par une substance fondamentale homogène, absolument transparente. La préparation présente, dans son ensemble, le tableau suivant. Un réseau de cellules étoilées anastomosées, parcouru par un lacis de capillaires entourés de cellules pigmentées, lacis qui donne à la coupe l'aspect pseudo-alvéolaire des parties où les cellules sont groupées plus étroitement. On se rend compte ici que la tumeur n'est pas alvéolaire, au vrai sens du mot, comme le carcinome et l'endothéliome, et que cet apect est la conséquence des anastomoses des capillaires entre eux.

Il reste à examiner la base d'implanlation de la tumeur et ses relations avec le tissu de la sclérotique. Nous avons fait dans cette membrane des coupes parallèles à sa surface et d'autres perpendiculaires au même plan. Ces dernières ont montré l'intégrité des couches profondes de la sclérotique et ont confirmé la constatation macroscopique de l'indépendance absolue de la choroïde et du mélanosarcôme.

C'est dans ce point que la tumeur a pris naissance. Le substratum connectif est formé par les faisceaux de la sclérotique envahie par les cellules du néoplasme. Celles-ci dissocient ces faisceaux en suivant les vaisseaux sanguins. Les gaînes péri-vasculaires sont remplies de cellules incolores ou pigmentées Ces dernières sont moins nombreuses, mais elles ne manquent jamais dans les parties même le moins envahies. A mesure que la tumeur se développe, les faisceaux se dissocient de plus en plus en fibres et en fibrilles,

qui vont se perdre dans la profondeur du mélanosarcôme, où la coloration par la fuschsine acide permet seule de les reconnaître.

Les cellules sont rares dans la sclérotique normale. Ici, par contre, elles sont nombreuses. L'hématoxyline décèle quantité de noyaux irréguliers. Ces noyaux ne ressemblent pas à ceux des cellules du néoplasme, ils rappellent plutôt ceux des cellules fixes du tissu conjonctif et ceux de l'endothélium vasculaire. Il y a ici de la sclérite chronique formative et de la prolifération vasculaire. On ne trouve pas, dans une sclérotique normale, autant de capillaires que dans ces points et, dans les parties de la sclérotique indemnes de toute tumeur, la vascularisation est moins abondante.

Cependant, les cellules de la sclérotique ne prennent aucune part au développement du mélanosarcôme : les cellules de celui-ci s'en distinguent nettement. Tandis que le noyau des premières est allongé, à extrémités arrondies, et que leur protoplasme est peu abondant, les secondes ont de gros noyaux sphériques et un protoplasme beaucoup plus développé. De plus, les premières sont toujours isolées tandis que les secondes se groupent entre elles.

Les cellules pigmentées elles-mêmes peuvent se distinguer grâce à leurs caractères spéciaux. Quelquefois, elles renferment des granulations plus irrégulières et plus foncées, et elles semblent se transformer en éléments du néoplasme.

Les cellules de la tumeur sont étoilées, sauf dans les points où la tumeur a envahi un tissu encore dense. Ici le corps cellulaire prend un aspect polyédrique ou arrondi, probablement à cause de la compression, et ses prolongements disparaissent complètement. Cette compression n'est cependant pas habituelle. L'envahissement des lymphatiques par la tumeur a, comme conséquence, une stase dans ces vaisseaux et dans les fentes du tissu conjonctif, suivie du renversement de la circulation. Il en résulte des conditions très favorables à l'envahissement. La stase dilate les espaces où la tumeur se développe et la nutrition des cellules est activée par le milieu favorable dans lequel elles se trouvent.

La résistance des lames de la sclérotique a empêché le développement de la tumeur vers l'œil. Les points faibles de cette barrière, les gaînes péri-vasculaires, ont été envahies plus facilement. Cependant le champ laissé libre n'a pas permis la pénétration dans l'intérieur de l'œil. Le développement principal s'est fait dans l'orbite, où rien ne l'entravait.

## III

A elle seule, la rareté d'un cas le rend intéressant ; mais c'est surtout à cause des déductions que l'on peut tirer, que

cet intérêt existe. Un cas rare présente toujours quelque particularité qui, rapprochée d'autres faits connus, jette sur ceux-ci un jour nouveau, permet de les interpréter différemment ou d'en expliquer des points encore obscurs. Il en est ainsi dans notre cas, et nous voulons exposer, dans cette dernière partie, les réflexions qu'il nous a suggérées.

Il est bien probable que des cas analogues ont été observés, mais sans qu'on y ait attaché quelque importance. Le fait de pathologie générale, sur lequel nous nous sommes basé pour établir notre diagnostic, ne passe pas à l'état d'exception quand il s'agit de l'œil. De pareils cas sont rares, à cause de la rareté des conditions de leur production, mais il est incontestable que l'on doive en rencontrer.

L'origine de la tumeur ne peut donner lieu à aucune controverse. Les cellules pigmentées, dont le mélanosarcôme dérive, sont de nature conjonctive. Il n'y a pas d'épithélium au point occupé par la tache, qui s'est transformée; la conjonctive ne s'étend pas jusque-là et la sclérotique provient du feuillet moyen.

Les cellules pigmentées et les cellules incolores sont étoilées, à prolongements ramifiés. L'aspect polyédrique qu'elles présentent parfois est dû à la compression qu'elles subissent. Dès que celle-ci disparaît, les cellules reprennent leur forme normale étoilée. Ces amas de cellules pigmentées sont l'origine des cellules de la tumeur. Le microscope le démontre, en faisant constater les formes de transition entre les cellules normales et les éléments du néoplasme. Les autres éléments de la sclérotique subissent une prolifération de nature inflammatoire, qui aboutit à la sclérite chronique formative, sans prendre aucune part au développement du mélanosarcôme. Celui-ci a son point de départ dans des cellules nettement spécifiées, les cellules pigmentées.

Cette constatation vient à l'appui de la thèse émise par Ribbert. Une seconde condition posée par le même pathologiste, sur l'origine première des tumeurs, trouve sa démonstration dans notre cas. Le développement d'une tumeur exige un groupement cellulaire anormal dans l'organisme. Celui-ci existe dans les taches de la sclérotique. Quand de pareilles circonstances existent, « il suffit, dit Ribbert, d'une irritation, d'une hypérémie causée par des agents externes, comme des cautérisations, par exemple, pour entraîner les cellules mieux

nourries, à une croissance de mauvaise nature ». Cependant, cette irritation, si elle explique certains cas, ne peut s'appliquer à tous. Il y a dans les causes productrices d'une tumeur, quelque chose d'encore inconnu. Chez Mme X., la tumeur est partie d'une tache protégée contre tous les irritants extérieurs, pendant que les taches les plus exposées aux insultes, celles de l'hémisphère antérieur de l'œil, ne se sont pas modifiées.

Notre cas est la première démonstration de la thèse d'Hirschberg sur les pigmentations anormales de la sclérotique. Celles-ci ont été « une disposition à une néoplasie progressive, qui se réalise pendant l'âge moyen ou même sénile, mais qui a déjà été établie dans la vie fœtale ». Ce qui souligne encore l'anomalie notée par Hirschberg, c'est que *la pigmentation n'appartient pas au type*. Il y aurait lieu de faire des recherches dans ce sens; elles arriveraient peut-être à vérifier cette proposition, que les taches pigmentées sont plus fréquemment le point de départ de mélanosarcômes dans les types blonds que dans les types bruns. Ce fait est constaté chez les animaux, et tout le monde connaît la grande fréquence du mélanosarcôme chez les chevaux blancs. Le cas de Mme X. parle en faveur de cette hypothèse. Les cellules pigmentées semblent être dans une sorte d'équilibre instable, qui se modifie à la moindre influence et favorise la métatypie des éléments irrités. L'accumulation du pigment dans un seul point de l'organisme, nævi de la peau ou globe de l'œil, est une anomalie de développement. Cette pigmentation est fort peu acquise au type, ainsi que le montre la transmission par l'hérédité. Mme X. hérite de son père un œil gris, et de sa mère un œil brun. Le type de la race est le blond. Le fils de Mme X. a les yeux gris, sauf un petit secteur brun dans l'iris droit. Il y a là un fait accidentel et personnel, et les cellules pigmentées constituent un groupement spécial, dû à quelque trouble de développement dans l'œil qui en est porteur.

Un seul fait ne peut servir de base à une hypothèse. Cependant, un cas de mélanosarcôme de la peau, que j'ai opéré il y a peu de temps, vient à l'appui de cette manière de voir. Il s'agit d'un jeune homme de vingt-six ans et demi, blond aux yeux bleus, dont les ascendants appartiennent au même type de coloration. Ce jeune homme portait, près de l'apophyse mastoïde droite, un mélanosarcôme grand comme

un haricot. Il y avait métastase dans trois ganglions qui furent extirpés au cours de l'intervention. Ici encore, il s'agit de pigmentation anormale dans le même sens que chez Mme X. Il y avait accumulation de pigment dans le nævus congénital, qui a été le point de départ de la tumeur, et, comme dans le premier cas, cette pigmentation n'appartient pas au type. Il nous a semblé intéressant de rapprocher ces deux observations, sans vouloir accorder à ce rapprochement une importance plus grande que celle qu'il mérite, mais en remarquant toutefois qu'il ne peut s'agir d'une simple coïncidence. Des recherches ultérieures sont nécessaires pour établir le bien fondé des conclusions qui se basent sur nos deux cas.

(*Revue de Chirurgie*, Paris, 10 octobre 1898.)

BIBLIOGRAPHIE

Martens. *Ein Beitrag zur Entwickelung der Melanosarkome des Chorioides bei angeborner Melanosis Skleræ.* — *Arch. de Virchow*, Berlin, 1894, Vol. 138, p. 111-118.

Liebreich. *Atlas d'ophtalmoscopie*, 1870.

Hirschberg. *Ueber die angeborene Pigmentirung der Sklera und ihre pathogenetische Bedeutung.* — *Arch. f. ophtalm.*, 1883, XXIX.

Panas. *Traité des maladies des yeux.* Paris, 1894, t. I, p. 456.

De Wecker et Landolt. *Traité complet d'ophtalmologie.* Paris, 1886, t. II.

Ribbert. *Ueber das Melanosarkom.* — *Ziegler Beiträge zur pathol. Anatomie und zur allgemein. Pathologie*, Iena, 1897, vol. 31, p. 471.

Ribbert. *Lehrb. der pathol. Histologie f. studierende und Aerzte*, Bonn, 1896.

---

# ANALYSES

## Appareil de la locomotion

**Berger.**— *L'amputation interscapulo-thoracique dans le traitement des tumeurs malignes de l'extrémité supérieure de l'humérus.* (Semaine Méd. 1898, page 423.)

L'amputation interscapulo-thoracique a été, depuis 1897, pratiquée un assez grand nombre de fois pour des affections de cette nature. Berger y a eu recours dans deux cas, qui se sont terminés par la guérison, laquelle a été contrôlée quinze ans après l'intervention dans le premier fait, dix-huit mois dans le second.

L'étude des quarante-quatre autres observations recueillies dans la

littérature médicale confirme ce que ces résultatats pouvaient déjà faire prévoir tant au point de vue de l'innocuité qu'à l'égard de l'efficacité de cette opération. En effet, on peut affirmer que, pratiquée pour les tumeurs de l'humérus, en dehors de toute complication et dans les conditions suffisantes de résistance du malade, l'amputation du membre supérieur dans la contiguïté du tronc n'est pas une opération très grave et que la mortalité qu'elle entraîne est insignifiante et n'est pas supérieure à celle que donne la désarticulation scapulo-humérale.

Quant aux résultats éloignés, la proportion des guérisons définitives, procurées par l'amputation interscapulo-thoracique pour tumeurs malignes de l'extrémité supérieure de l'humérus, serait d'environ 33 °/₀, proportion des plus satisfaisantes, si l'on s'en rapporte aux résultats que donne la désarticulation scapulo-humérale dans les cas de ce genre.

L'amputation du membre supérieur dans la contiguïté du tronc doit donc être considérée comme l'intervention de choix contre les tumeurs malignes de l'extrémité supérieure de l'humérus.

**Heydenreich.** — *Chondro-sarcome énorme du maxillaire supérieur* (Soc. Méd. Nancy, 25 mai 1898).

Homme de 40 ans, atteint, depuis son enfance, d'une tumeur du maxillaire supérieur droit qui s'est accrue progressivement. En 1896 elle avait le volume d'un œuf ; actuellement elle est énorme.

L'ablation en est pratiquée ; elle pesait 780 grammes ; elle était formée de deux portions, l'une très dure (chondrome), l'autre molle (sarcome).

**Flament.** — *Sarcome de la clavicule ; résection des deux tiers externes de cet os ; guérison avec conservation de tous les mouvements du bras.* (Journ. Sc. Méd. Lille, 3 sept. 1898).

Enfant de 10 ans, portant, sur la partie antéro-supéro-externe de la clavicule droite, une tumeur du volume d'un gros œuf de poule ; cette tumeur, dont le grand axe est parallèle à la clavicule, est résistante bien qu'élastique ; elle est indolore, adhérente à l'os et mobile avec lui ; la peau de la région est normale ; il n'existe ni ganglion, ni circulation collatérale ; le pouls radial est normal ; il n'y a pas d'atrophie musculaire, en un mot il n'existe pas le moindre symptôme de compression des nerfs ou vaisseaux sous-jacents. La pression ne provoque aucune douleur ; le malade ne souffre ni le jour ni la nuit, mais les mouvements brusques d'élévation du bras sont un peu pénibles. On porte le diagnostic de sarcome du tiers externe de la clavicule, sarcome à évolution rapide, sans compressions des vaisseaux, sans adhérences avec les parties profondes : l'intervention est faite le 17 mai.

L'incision de la peau, commencée au niveau du bord postérieur et externe de l'épaule, est d'abord portée en avant, puis tournant à angle droit vers la gauche, longe toute la partie inféro-antérieure de la clavicule sur le grand pectoral, à deux travers de doigt environ de la clavicule ; à deux centimètres du sternum, l'incision est reportée en haut et en arrière, jusqu'au niveau de la jugulaire ; le lambeau relevé avec le peaucier disséqué, on arrive immédiatement sur la tumeur et la clavicule dont le tiers interne est absolument sain ; aussi est-il décidé de n'en réséquer que les deux tiers externes ; avec beaucoup de ménagements, pour éviter les gros vaisseaux que l'on voit battre menaçants, la clavicule est dénudée au niveau de son tiers interne ; une sonde cannelée est passée entre la clavicule et le sous-clavier ; l'os est sectionné à l'aide d'une petite scie à main. La tumeur est ensuite disséquée ; elle est très vasculaire, toute la région est couverte de pinces et l'hémostase devenant presque impossible, la seule indication est de terminer très vite l'ablation. Le chirurgien désarticule alors l'extrémité externe de la clavicule ; la tumeur est enlevée ; l'hémostase est facilement assurée. On résèque hardiment toute une partie du deltoïde qui semble envahie par le processus. Un tibia de jeune lapin est mis en place des deux tiers supprimés de la clavicule. Suture de la peau, lavage et pansement de Lister.

La tumeur était un sarcome. Quelques mois après l'opération, l'état normal était le suivant : Tous les mouvements du bras droit sont admirablement conservés ; depuis déjà trois semaines, le jeune garçon se sert de son bras comme nous le faisons nous-mêmes : il salue les gens qu'il rencontre, mange correctement de sa main droite et s'en sert pour fixer lui-même le bouton de son faux-col derrière le cou ; il tient le bras horizontalement étendu, un gros livre à la main.

Quant à l'os de lapin, il est resté à la place où on l'avait fixé : il n'a point produit, comme nous l'avions pensé, abcès ou irritation de voisinage, l'on peut affirmer que la greffe osseuse est absolument parfaite.

---

## Appareil de l'innervation

**Ogle.** — *Sarcome mélanique de la glande pinéale.* (Société pathologique de Londres, 6 décembre 1898).

Ogle montre le cerveau d'une femme qui avait présenté les symptômes suivants : céphalalgies continuelles, amaigrissement progressif, aphasie intermittente, hémiplégie d'abord transitoire, puis permanente. L'organe présente une pigmentation due à un sarcome mélanique diffus, s'étant propagé dans la pie-mère, sans intéresser

celle du cervelet ni de la protubérance. Ce sarcome diffus émet des prolongements qui s'enfoncent dans la substance cérébrale. La glande pinéale est sarcomateuse et très hypertrophiée.

**W. Cecil Bosanquet.** — *Tumeur intra-thoracique avec tumeurs secondaires dans l'encéphale. Paralysie interne.* (The Lancet, 16 juillet 1898).

Femme de 43 ans, atteinte de paralysie faciale droite avec parésie des membres du côté gauche. Langue déviée à droite. Obnubilation intellectuelle. Epanchements pleuraux. Mort.

Autopsie : Hypertrophie des ganglions lymphatiques du tronc. Phlébite de la veine iliaque droite. Ulcère de l'estomac. Les plèvres étaient couvertes de nodules secondaires, et la droite contenait un liquide sanguinolent. Le poumon droit présentait des nodules cancéreux. Phlébite des veines jugulaires et sous-clavières.

Dans le cerveau, nodule de 2 cent. 1/2 de diamètre, situé dans l'hémisphère droit, près de la scissure longitudinale, et comprenant la partie postéro-interne de la circonvolution frontale supérieure et d'une partie de la circonvolution marginale.

Un deuxième nodule, de 6 à 7 millimètres de diamètre, existait dans le segment postérieur de la capsule interne, et un troisième dans la capsule externe, sur le bord du noyau lenticulaire. Une quatrième tumeur se trouvait dans le centre ovale, au-dessous de l'écorce, au niveau de la queue du noyau caudé. L'hémisphère gauche ne présentait pas de noyaux mais seulement un très petit ramollissement dans le segment inférieur de la capsule interne. Histologiquement, la tumeur était un carcinone à grandes cellules glandulaires avec très peu de stroma.

---

## Appareil des sens spéciaux

**A. Bourgeois.** — *Epithélioma de la conjonctive bulbaire.* (Union méd. du Nord-Est, 30 juillet 1898).

Femme de 60 ans. Il y a 8 ans, perte de la vision de l'œil gauche, suivie quelque temps après de douleurs glaucomateuses. Le début de la tumeur remonte à 5 ans; elle est apparue sous forme d'une petite excroissance à l'angle interne. Actuellement la tumeur est rougeâtre, bosselée et assez volumineuse pour empêcher la fermeture complète de la fente palpébrale.

Les voiles palpébraux inférieurs et supérieurs se meuvent librement sur elle, et, en les écartant, on découvre presque toute la face extérieure de la tumeur.

En retournant les paupières, on constate que la conjonctive palpébrale est absolument intacte dans tous ses points. La caroncule lacrymale est saine également, et un peu refoulée en avant. En palpant à travers les paupières fermées, on sent que la masse constituée par le globe et par la tumeur est mobile, et l'on se rend compte aussi que le néoplasme adhère entièrement à tout l'hémisphère antérieur de l'œil. Ces caractères, ainsi que l'aspect de la tumeur, font porter le diagnostic d'épithélioma de la conjonctive bulbaire.

Le ganglion préauriculaire a la grosseur d'un petit pois. L'état général est bon. Aucune maladie antérieure importante à signaler. L'œi droit est normal.

Extirpation de la tumeur et de l'œil. Suites opératoires parfaites. Il s'agissait d'un épithélioma tubulé de la conjonctive sans envahissement du globe oculaire.

**Abadie**. — *Glaucome malin à forme hémorrhagique, enrayé par l'ablation du ganglion cervical supérieur.* (Soc. opht. Paris, juillet 1898).

Homme de 50 ans. Il y a 2 ans, ablation de l'œil droit pour troubles visuels et douleur d'origine glaucomateuse. Depuis quelques mois, accidents du côté gauche, d'un glaucome malin hémorrhagique (tension intra-oculaire très élevée, iris infiltré de sang, douleurs). On pratique l'ablation du ganglion cervical supérieur. Disparition immédiate des douleurs qui, depuis un mois, ne sont pas revenues. Tension normale de l'œil. Vision améliorée. Ce fait confirmerait la théorie émise par l'auteur sur la nature du glaucome hémorrhagique (vaso-dilatation excessive).

**Philippson**. — *Un cas de sarcomatose cutanée associée à la carcinomatose viscérale.* (Acad. Méd. Chir. Palerme, 26 juin 1898.)

A l'autopsie d'un homme atteint de sarcomatose de la peau, on a trouvé de nombreux nodules néoplasiques de petit volume dans le foie, le pancréas, les reins, les poumons et les séreuses ; la moitié droite du foie en contenait un grand nombre, la vésicule biliaire était distendue par la bile et son conduit était obturé par une masse néoplasique. Les tumeurs dures, blanchâtres, donnant peu de suc au râclage, ressemblaient bien peu à des sarcomes. Elles rappelaient le cancer du foie et sa façon de se généraliser. Le microscope leva tous les doutes et confirma la nature carcinomateuse des tumeurs

Les tumeurs malignes qui se développent dans l'organisme d'un sujet atteint de sarcomatose primitive de la peau peuvent donc être

de tout autre nature que le néoplasme cutané ; sarcomatose de la peau et carcinomatose viscérale peuvent coexister chez un même individu.

**Aubineau.** — *Un cas d'épithélioma de la cornée.* (Soc. opht. Paris, 7 décembre 1898).

Homme de 65 ans, portant, depuis quatre ans, une tumeur aplatie, blanchâtre, siégeant dans la région paracentrale de la cornée et indépendante du limbe scléro-cornéen. Elle empiète sur la région pupillaire et occupe surtout le segment inféro-externe de la cornée. Son épaisseur ne dépasse pas 2 à 3 millimètres. En dedans, se trouve une autre tumeur beaucoup plus petite qui n'est apparue que depuis quelques jours. La tumeur fut abrasée avec le scarificateur de Desmarres et sa base d'insertion cautérisée au thermocautère. L'examen histologique de la tumeur a montré qu'il s'agissait d'un épithélioma lobulé à globules épidermiques et sans vascularisation.

---

## Appareil de la circulation

**Malinovsky.** — *Néoplasme du ganglion carotidien.* (Soc. phys. de Kieff, 18 nov. 1897).

Malade portant, dans la région carotidienne droite, une tumeur du volume d'un œuf, lisse, élastique, immobile, adhérente à la peau.

La tumeur existait depuis huit ans, et augmentait de volume très lentement sans provoquer aucun trouble; cependant la malade demandait à en être débarrassée, par crainte d'accidents. Au cours de l'opération, on constate que le néoplasme englobait les carotides primitive, externe et interne et le pneumogastrique qu'on dut réséquer. Les suites opératoires furent bonnes (si ce n'est une légère modification du timbre de la voix). L'examen de la tumeur démontra qu'il s'agissait d'un endothéliome à cellules géantes, développé aux dépens du ganglion carotidien.

En terminant, l'auteur insiste sur ce fait que, dans ce cas, comme dans quelques autres cas, la résection de la carotide n'a provoqué aucun trouble cérébral et il est enclin à attribuer ce résultat à l'asepsie parfaite et à l'absence de complications septiques.

**Lancry.**— *Phlébites superficielles multiples et successives dans un cas de cancer de l'estomac.* (Union Méd. du Nord-Est, 16 décembre 1898).

Homme de 50 ans. Trois mois après une grippe, qui n'avait pas laissé de reliquat, apparition, sur la jambe droite, d'une phlébite

superficielle de la saphène. Malgré le repos et le traitement ordinaire on constate dans les six semaines qui suivent plusieurs autres manifestations de même nature sur les deux jambes. L'état général, jusqu'alors excellent, commence à s'altérer; perte de l'appétit, céphalalgie, étourdissements, urines albumineuses et subitement hématémèse, symptomatique d'une tumeur cancéreuse de l'estomac qui se révèle à la palpation. Mort rapide.

**Quintrie.** — *Epithélioma ganglionnaire du cou.* (Journ. Méd. Bordeaux, 31 juill. 1898).

Homme, sans antécédents pathologiques, porteur d'une tumeur dont le début remonte à trois ans. Du volume d'une orange, elle siège sur la partie latérale du cou. Dure en toutes ses parties, indolore à la pression, elle ne suit pas les mouvements imprimés à la trachée et demeure immobile pendant la déglutition. Aucun trouble de compression.

Chez ce malade il n'y a jamais eu de lésion ulcéreuse quelconque du côté de la langue, des joues ou des lèvres. En revanche, la dentition est et a toujours été très mauvaise. Ablation de la tumeur ; suites opératoires bonnes. Epithélioma pavimenteux stratifié.

---

## Appareil de la sécrétion urinaire

**P. Hamonic.** — *Carcinome latent de la vessie.* (Revue clinique d'andrologie et de gynécologie, 13 juin 1898).

Observation intéressante surtout en ce qu'elle montre que certains carcinomes de la vessie peuvent évoluer sans signes cliniques très nombreux ; dans le cas actuel il n'y eut que de la douleur ; M. H..., 53 ans ; depuis 18 mois douleurs vésicales de plus en plus fortes, avec fréquence des mictions ; divers traitements n'amènent aucun changement ; c'est alors que l'examen électrique de la vessie fait découvrir une énorme masse fongueuse, développée vers les régions uretérales et le bas-fond, impossible à extraire ; la cystostomie est pratiquée à titre palliatif, la vessie est friable, saigne très abondamment, on en bourre le bas-fond à la gaze iodoformée : 15 jours plus tard le malade allait et venait, urinant par sa plaie hypogastrique, ne souffrant plus.

**Héresco.** — *Varicocèle symptomatique des tumeurs rénales.* (Médecine mod., 29 octobre 1898).

Le varicocèle symptomatique des tumeurs malignes du rein serait dû à la compression des veines spermatiques par les ganglions dégé-

nérés. Lorsqu'il y a varicocèle, il y a ganglions et par conséquent l'intervention opératoire n'est pas indiquée.

Héresco ayant fait des recherches sur les tumeurs malignes du rein et consultant 170 observations a trouvé deux ordres de faits :

1° Qu'il y avait des cas où l'absence du varicocèle avait été marquée malgré l'envahissement des veines par des ganglions (Bérard, Lautzenberg, Albarran, Pierre Delbet).

2° Qu'il y avait des cas où le varicocèle existait sans ganglions (Boinet, Le Dentu, Israel, Morestin).

D'un certain nombre de faits, Héresco conclut que le varicocèle peut être produit par la compression veineuse, dépendant du volume de la tumeur.

**Bérard.**— *Résection étendue de la vessie pour tumeur maligne du dôme vésical.* (Province Méd. 17 décembre 1898).

Homme de 48 ans, présentant depuis un mois des douleurs abdominales et des hématuries avec mictions fréquentes. Le cathétérisme de la vessie fait reconnaître l'existence d'une tumeur de cet organe. On procède à la laparotomie qui montre que tout le dôme vésical est envahi par une tumeur du volume du poing, tandis que le trigone et le bas-fond sont restés indemnes.

Après que le champ opératoire eût été agrandi par une incision horizontale sus-pubienne des insertions des grands droits, le péritoine fut décollé aussi haut que possible de la paroi antérieure de la vessie. Au voisinage de l'ouraque, le décollement devenant trop laborieux, après tamponnement de la cavité vésicale à la gaze iodoformée, pour diminuer les chances d'infection, la grande séreuse fut délibérément ouverte et explorée. Chemin faisant, une frange épiploïque adhérente à la paroi postérieure de l'organe fut réséquée ; et l'on reconnut alors que dans toute la zone du dôme, le péritoine était fixé par la tumeur au muscle vésical. Sur la paroi postérieure, la séreuse redevenait libre à 4 ou 5 centimètres au-dessus de la prostate ; il fut dès lors facile de délimiter au bistouri une collerette péritonéale, dont les bords furent rapprochés d'abord par des points séparés, puis par une deuxième suture de sûreté en bourse. La perte de substance du péritoine ainsi réparée avait environ les dimensions de 8 cent. sur 10.

Restait à enlever la tumeur par des manœuvres désormais extrapéritonéales. L'excision en fut rapide, presque exsangue, grâce à un pincement hémostatique de la tranche de section au fur et à mesure qu'on avançait. Toutes les parties malades furent enlevées largement, sauf à droite où, dans la profondeur, on voyait glisser deux cordons blanchâtres du volume d'une grosse aiguille, représentant sans doute des lymphatiques envahis.

Pour terminer, il ne fallait pas songer à suturer cette vessie

réduite au 1/4 environ de sa capacité. Cette suture eût été dangereuse au point de vue de l'infection du péritoine, et illusoire au point de vue de la continence. Aussi, les parois cutanées ayant pu être déprimées vers la profondeur, grâce à l'incision transversale faite sur les droits, ces parois furent suturées à celles de la vessie comme dans une cystostomie ordinaire. L'urine avait ainsi un libre écoulement au dehors, et semblait sourdre comme du fond d'une cuvette.

Les suites opératoires furent des plus simples. Durant 48 heures, le malade accusa d'assez vives douleurs dues au tiraillement des fils; mais le 3e jour ces douleurs disparurent; le 7e jour les fils furent enlevés et, dès lors, la plaie se rétrécit peu à peu, pour se réduire, en fin de compte, vers la 3e semaine, aux dimensions d'un méat sus-pubien.

En même temps on notait que la vessie augmentait graduellement de capacité. Pourtant la miction par le canal ne s'effectua jamais qu'accidentellement. Jamais d'ailleurs on ne fit rien pour hâter la fermeture de l'orifice hypogastrique, l'enseignement de M. le professeur Poncet et les constatations de Delore nous ayant bien démontré que si, en pareil cas, l'urine ne reprend pas son chemin habituel, c'est qu'il subsiste quelque trouble d'excrétion nécessitant le maintien du méat hypogastrique.

On termine l'opération par la suture des parois cutanées aux lèvres de la vessie. Suites opératoires simples. Au bout de 3 semaines la plaie était réduite aux dimensions d'un méat sus-pubien; mais peu de temps après une récidive locale apparaissait et était bientôt suivie de cachexie.

---

## Appareil de la génération

### 1°. — *Organes génitaux de la femme*

**E. Camelot.** — *Fibro-myomes et cancer du corps de l'utérus.* (Semaine gynécol., 13 Sept. 1898).

Relation de deux cancers développés sur un utérus fibromateux. Dans les deux cas le cancer était localisé au corps et s'était développé à côté du fibrome, qui n'avait pas été envahi par le néoplasme. D'après l'auteur il existerait plus qu'une simple coïncidence dans le développement de ces deux lésions. Le fibrome provoquerait le cancer, en déterminant par voisinage une endométrite qui, d'abord bénigne, subirait une dégénérescence et se transformerait en adénome atypique malin, qui est le premier stade du cancer.

**I. Ronsse.** — *Du déciduome malin.* (Belgique Méd., N° 24, 1898.)

Comme tribut à l'étude, encore obscure sur certains points, des tumeurs qui se développent dans l'utérus à la suite d'un accouche-

ment ou d'un avortement, Ronsse rapporte l'observation d'une multipare de 47 ans, atteinte de métrorragies abondantes. Un curettage débarrasse l'utérus d'une môle hydatiforme. Les hémorragies s'arrêtent pendant cinq semaines, puis reparaissent et nécessitent une hystérectomie vaginale suivie de guérison rapide. (L'opérée se lève au bout de huit jours!)

L'examen de l'utérus a montré qu'il existait au niveau de l'une de ses cornes un myome sous-muqueux. A la surface et à la partie inférieure de la tumeur s'était développé un tissu mou, dans lequel le microscope a permis de reconnaître les éléments du déciduome malin, tels que les a décrits Marchand. Il s'agissait donc bien d'une tumeur d'origine épithéliale, pour laquelle le terme d'épithéliome ectodermique conviendrait mieux que celui de déciduome malin.

I. **Ronsse.** — *Du déciduome bénin et des polypes utérins.* (Belgique Méd., N° 28, 1898).

Dans le nombre des polypes utérins, consécutifs à un accouchement ou à un avortement, Hartmann et Toupet ont compris certains polypes placentaires proprement dits, auxquels ils ont appliqué le terme de déciduome bénin. D'après l'auteur, ce terme ne doit s'appliquer qu'aux tumeurs développées aux dépens du tissu décidual (tumeurs provenant d'une rétention des caduques).

Comme exemple de tumeurs de cette nature, Ronsse publie l'observation d'une multipare qui, à la suite d'une fausse couche, fut atteinte de métrorrhagies que plusieurs curettages n'arrêtèrent pas. L'hystérectomie vaginale fut pratiquée avec succès. La note suivante mentionne ainsi le résultat de l'examen de l'utérus : « L'utérus, ouvert suivant la ligne médiane, présente une tumeur molle du volume d'un petit œuf de pigeon, insérée sur la paroi postérieure par un pédicule assez large. Des morceaux excisés à différents endroits ont été fixés dans la formaline et les coupes colorées par l'hématoxyline et l'éosine.

Au microscope, la tumeur se montre constituée exclusivement par des cellules conjonctives déciduales à noyaux colorés d'une façon peu intense par l'hématoxyline à contours cellulaires irréguliers; la substance intercellulaire est abondante et se colore vivement par l'éosine. Les cellules et le tissu intercellulaire forment de larges bandes entourant des espaces remplis de sang et qui ne sont que des capillaires très dilatés dont l'endothélium reste intact sur toute son étendue; à aucun endroit les cellules déciduales n'envahissent la paroi vasculaire. La limite entre le tissu néoplasique et le tissu utérin est nette; à de rares endroits on voit la tumeur pénétrer très peu profondément dans le tissu sain. Dans aucune de nos préparations nous n'avons pu découvrir des restes de villosités choriales. »

*2°. — Annexes de l'appareil de la génération*

**Page** et **W. H. Bishop.** — *Récidive d'un cancer du sein, disparaissant complètement à la suite de l'administration d'extrait thyroïdien pendant dix-huit mois.* (The Lancet, 1898, 28 mars).

Femme de soixante et un ans, atteinte de cancer du sein. Opération ; récidive trois mois après. Deuxième opération et une nouvelle récidive au bout de trois semaines. L'extrait du corps thyroïde est alors administré, et, en dix-huit mois, tout disparaît, malgré une aggravation de l'état local, vers le sixième mois, due à ce que le traitement était mal fait. L'examen histologique avait démontré qu'il s'agissait bien d'un carcinome.

**Rotter.** — *Topographie du cancer du sein.* (Soc. chir. Berlin, 1898).

Depuis 1890, Rotter enlève toujours le grand pectoral et il a ainsi opéré 40 cas dans les deux dernières années. Dans tous les cas il a pratiqué des examens des vaisseaux sanguins et lymphatiques de la région pour reconnaître si des métastases s'étaient déjà produites sous le muscle pectoral, ce qu'il a pu constater dans 16 cas, mais on doit admettre que la proportion est beaucoup plus grande. Ces nodosités cancéreuses sont localisées dans les petites glandes, elles atteignent le volume d'un grain de chènevis à celui d'une lentille. Et cependant il ne s'agissait pas de cas avancés, car dans 10 de ces cas, il existait, entre la tumeur et le muscle qui était sain, une couche adipeuse encore assez considérable.

Ces métastases rétro-pectorales sont assez précoces et se produisent par la même voie que les métastases axillaires. Le muscle pectoral doit donc être toujours enlevé dans ces ablations de cancer.

---

## Généralités

**W. Roger Villiams.** — *Remarques sur la mortalité par le cancer.* (Lancet, 20 août 1898).

Selon toute probabilité, aucun facteur n'est plus puissant pour déterminer l'explosion du cancer chez les personnes prédiposées, que la forte nourriture. Il ne peut y avoir aucun doute que l'avidité pour les aliments, manifestée par les sociétés modernes, est tout à fait hors de proportion avec leurs besoins présents.

Villiams a réuni quelques indications sur la communication gloutonne de viande, laquelle est certainement un trait caractéristique

de ce temps et semble particulièrement nuisible dans ce cas. Les statistiques montrent que la consommation de viande (1) a été, ces dernières années, en s'accroissant par sauts et par bonds, jusqu'à ce qu'elle ait atteint l'étonnant total de 131 livres (2) par tête par année ; c'est plus du double de ce qu'elle était il y a un demi-siècle quand les conditions de vie étaient cependant plus compatibles avec une forte nourriture. Lorsque ces quantités excessives d'aliments très stimulants sont ingérées par des personnes dont le métabolisme cellulaire est défectueux, il semble que celui-ci peut être excité dans les parties du corps où les processus vitaux se trouvent activés et la prolifération cellulaire désordonnée, comme il arrive dans le cancer. Sans doute d'autres facteurs coopèrent à la maladie, le manque d'exercice et probablement aussi le manque de nourriture végétale fraîche.

En 1840, le cancer a causé 2.786 décès, la proportion étant 1 sur 5.646 du total de la population et 1 sur 129 du total de la mortalité, ou 177 par million vivant. En 1896, les morts occasionnées par le cancer sont de 23.521 ou 1 pour 1,306 de la population totale et 1 sur 22 de la mortalité totale, ou 764 par million vivant. Ainsi la proportion actuelle de la mortalité par le cancer est quatre fois et demie plus grande qu'elle n'était il y a un demi-siècle. Sous ce rapport la position est unique, car aucune autre maladie ne montre un tel accroissement.

Cette mortalité a affecté les hommes en plus grande quantité que les femmes. Chez les premiers elle a crû de 167 °/₀ de 1851 à 1890, tandis que l'accroissement pour les femmes n'a été que de 91 °/₀.

**M. Jürgens.**— *Les protozoaires du cancer.* (Semaine méd., 9 nov. 1898.)

Dans une série de cas de cancer de l'estomac, Jürgens a pu isoler du mucus gastrique un certain nombre de parasites, qui paraissent appartenir au groupe des grégarines.

Il a vérifié récemment ces observations dans un fait de cancer du poumon qui s'était développé chez un homme de trente-quatre ans, et qui avait débuté au voisinage des grosses bronches.

Dans les sécrétions bronchiques il a constaté la présence de la même grégarine déjà notée dans le mucus gastrique, et considérée par lui comme l'agent pathogène du cancer.

Ce parasite est fusiforme et offre d'assez grandes dimensions. Il se compose d'une enveloppe extérieure contenant un grand nombre de petites spores, qui ressemblent parfois aux corpuscules de Rainey

(1) En Angleterre.
(2) Ce qui fait environ 60 kilogrammes.

ou aux utricules de Miescher. Ces spores jouissent de mouvements amiboïdes et s'introduisent dans les cellules épithéliales ou se meuvent dans leurs interstices; on peut aussi les trouver incluses dans le noyau.

Dès qu'une de ces spores a pénétré dans une cellule, elle y augmente de volume au point de la remplir entièrement, de sorte que c'est, en réalité, la membrane cellulaire externe qui constitue l'enveloppe du parasite.

Une fois dégagé de la cellule, cet organisme se présente sous la forme d'un petit corps arrondi, granuleux, entouré d'une membrane à double contour. En se développant, ces petits globules acquièrent un aspect de plus en plus granuleux; mais, comme ils conservent toujours leur membrane à double contour, on ne peut pas les confondre avec des débris épithéliaux.

Que deviennent ces éléments? On sait que les grégarines se multiplient par conjugaison de deux éléments entre eux. Le résultat ultime de cette conjugaison est l'apparition d'un corps qui ressemble à un utricule de Miescher. Or, ces utricules s'observent chez le bœuf, la brebis, la souris, le porc, le chevreuil et, d'une façon générale, chez tous les herbivores. On pourrait donc se demander s'il y a une relation entre ces utricules et les parasites du cancer. Ne peut-on pas, en particulier, supposer que les utricules de Miescher, à la suite de leur transport dans un autre organisme, changent de caractères ?

**Paviot.** — *Lupus et épithélioma. Un cas d'hybride tuberculo-épithéliomateux. Considérations sur l'histogenèse de la cellule géante.* (Cong. de la tuberculose, Paris, 1898).

Paviot rapporte un cas d'épithélioma du type ectodermique corné greffé sur un lupus en évolution, épithélioma dans lequel il trouva des cellules géantes tuberculeuses au centre même des bourgeons cancéreux. Il en tire les conclusions suivantes :

La cellule géante peut naître par fusion des cellules épithéliomateuses même, comme de divers épithéliums.

Les vaisseaux ne pénétrant pas plus les bourgeons épithéliomateux ectodermiques que le corps muqueux Malpighi, la cellule géante tuberculeuse n'a aucun rapport avec les vaisseaux ou les cellules angioblastiques.

Les leucocytes dans ce cas n'ont certainement pas eu à intervenir dans la formation de la cellule géante.

Le fait qu'il rapporte, où les cellules épithéliomateuses sont véritablement l'équivalent des cellules épithélioïdes, est une des manifestations les plus évidentes de la parenté des cellules épithélioïdes avec les cellules propres de l'organe où naît le tubercule, fait démontré par M. Tripier (de Lyon).

**Gangolphe** et **Duplant**. — *Tumeur maligne du bassin à fibres musculaires lisses.* (Presse méd., 29 janvier 1898).

Femme de 33 ans. Tumeur abdominale volumineuse et paraissant une tumeur maligne de l'ovaire gauche. Pleurésie hémorragique. Mort. A l'autopsie on trouve, outre de nombreux noyaux de généralisation, une tumeur énorme de la partie gauche du petit bassin qui englobe tous les organes de la région. Histologiquement il s'agissait d'un myome malin.

**Krieg**. — *Epithélioma de l'aîne.* (Dermat. Soc. of. London, 8 déc. 1897).

Homme de 64 ans, atteint de néphrite interstitielle. En outre, depuis 3 ans il présente une plaque rouge saillante qui occupe l'aîne et les parties voisines du scrotum et de la verge. Ses contours sont bien limités ; sa partie centrale plus foncée est papillomateuse et suintante. Les ganglions de l'aîne droite sont tuméfiés. L'auteur estime qu'il s'agit d'un épithélioma.

**Furst**. — *Les tumeurs malignes congénitales de l'enfant.* (Médecine mod., 5 nov. 1898.)

Furst a relevé la statistique de tous les cas de tumeurs chez l'enfant jusqu'à l'âge de 14 ans; jusqu'à présent les cas publiés s'élèvent à 537 qui se décomposent ainsi : 271 cas de tumeurs affectant le système uropoiétique (109 sarcomes, 86 cancers, 8 adénomes, etc.). Il a noté 24 cas de kystes des reins, 25 cas d'hydronéphrose congénitale, 3 cas de sarcome des capsules surrénales et 8 cas de néoplasmes malins de la vessie. On a publié 41 cas de tumeurs des organes digestifs, 29 cas de tumeurs des organes glandulaires et lymphatiques, 20 cas de tumeurs de la peau des os et des muscles, 94 tumeurs ont porté sur les organes sexuels, 2 sur le système nerveux, 67 sur l'œil. Plusieurs cas démontrent le dégénérescence maligne d'une tumeur primitivement bénigne.

**G. Gross**. — *Néoplasme de l'ombilic. Extirpation. Fistule biliaire post-opératoire momentanée. Guérison.* (Revue méd. de l'Est, 15 sept. 1898).

Homme de 44 ans, atteint depuis deux mois, d'une petite tumeur siégeant à l'ombilic et donnant lieu à une douleur sourde et continue.

Actuellement il est amaigri, hâve, avec un teint non pas jaune cachectique, mais plombé, grisâtre.

A l'examen local, on trouve l'ombilic envahi par une petite tumeur surélevée, dure, adhérente à la cicatrice ombilicale et recouverte par une peau rouge lie de vin, luisante, tendue, à laquelle elle

adhère également. La tumeur s'enfonce vers les régions profondes et la palpation la fait comparer à un segment de cylindre, allant de la peau vers la profondeur dont on peut atteindre la limite postérieure.

La palpation n'est du reste pas douloureuse. Le malade ne présente aucun symptôme de dilatation stomacale, ni de néoplasme gastrique. La tumeur semble manifestement être un épithéliome de l'ombilic.

Ablation de la tumeur, indépendante de tout organe profond. Au microscope, épithélioma; 5 jours après l'opération, début d'une pneumonie, qui guérit rapidement et le 20e jour écoulement de bile très abondant qui cesse spontanément au bout de 48 heures. Pas de fistule persistante.

**S. Levachov.** — *De quelques formes larvées du cancer des organes abdominaux.* (Vratch, août et sept. 1898.)

L'auteur rapporte quatre observations de néoplasies viscérales malignes à évolution insolite (cancer du pancréas, de l'estomac, du péritoine), qu'il rapproche de cinq autres faits analogues. Il en conclut qu'il existe une *forme névralgique* de carcinose abdominale, caractérisée surtout par l'élément douleur et dont la séméiologie peut se résumer ainsi :

Chez un sujet âgé, on voit apparaître en un point quelconque de la cavité abdominale des douleurs plus ou moins violentes, dont la localisation et le caractère permettent d'exclure les coliques hépatiques et néphrétiques, ainsi qu'une affection du système nerveux central. L'examen clinique le plus minutieux ne fait découvrir aucune cause matérielle de ces douleurs qui ne se laissent influencer ni par les périodes de la journée, ni pas l'ingestion de nourriture ou par d'autres circonstances extérieures, mais présentent des exacerbations et des rémissions spontanées. Plus tard, les ganglions lymphatiques superficiels se tuméfient; toutefois, ce symptôme fait souvent défaut. Dans tous les cas on note un amaigrissement rapide et le malade succombe au bout d'un laps de temps variant de huit à quatorze mois.

---

## Thèses et Brochures

**G. Choussat.** — *Des tumeurs solides du tissu connectif rétro-péritonéal.* (Thèse de Montpellier, 1898).

Ce travail, consacré à l'étude des tumeurs solides du tissu connectif rétro-péritonéal, se termine par les conclusions suivantes :

Parmi les tumeurs de la série connective qui se développent dans

le tissu cellulaire rétro-péritonéal, les *lipomes* sont de beaucoup les plus fréquents. Ils ont une consistance habituellement molle, quelquefois des tractus fibreux les divisent en lobes plus ou moins distincts, et leur donnent un peu plus de consistance. Les *fibromes* purs sont rares, nous n'avons pas trouvé de cas authentiques de *myxomes*.

Les sarcomes, beaucoup plus rares que les lipomes, présentent les variétés globo-cellulaire, fuso-cellulaire ; on a même cité des sarcomes mélaniques, qui sont probablement consécutifs à des sarcomes mélaniques cutanés.

Le diagnostic, quant au siège rétro-péritonéal de la tumeur, n'a souvent été fait qu'au cours de l'opération.

Nous avons montré que les tumeurs rétro-péritonéales présentaient des symptômes communs qui pouvaient permettre, dans certains cas, d'établir le diagnostic de siège.

Le diagnostic de la nature de la tumeur est difficile ; on le basera sur les données suivantes :

Les lipomes, plus fréquents, ont une évolution lente, exception faite pour quelques cas rares ayant des poussées néoplasiques. Ils déterminent peu de douleur, peu de troubles digestifs, très rarement de l'ascite, et leurs complications sont toujours tardives, étant déterminées par le seul volume de la tumeur.

Les sarcomes, plus rares, plus souvent moins durs, à évolution plus rapide, se compliquent de meilleure heure de douleur, d'ascite, de cachexie.

Le pronostic, de très bonne heure grave pour le sarcome, le devient lentement pour les lipomes. D'ailleurs, tandis qu'après une opération toujours très grave, le sarcome donnera presque fatalement la récidive, l'opération, dans le cas de lipome, si elle peut être complète, permettra l'espoir d'une guérison définitive. Malheureusement, l'opération complète, parfois possible quand la tumeur n'envoie pas de prolongements dans les replis mésocoliques ou mésentériques, devient à peu près sûrement impossible quand de tels prolongements existent : aussi la laparotomie sera-t-elle purement exploratrice, et si, au cours des tentatives d'extirpation, on constate l'infiltration de la tumeur entre les feuillets formant les mésos, cette opération ne pourra pas être continuée sous peine de schock traumatique, par suite de déchirures du péritoine, arrachement de nombreux filets nerveux, par suite aussi de lésions vasculaires qui compromettront la nutrition de l'intestin.

**A. Saix.** — *Contribution à l'étude du sarcome de la langue.* (Thèse de Montpellier, 1898).

Aux 24 observations rapportées par Marion dans une revue sur ces tumeurs de la langue (voir *Rev. des Mal. Cancér.* T. III, 76), l'auteur ajoute deux faits personnels suivis de l'examen microscopique.

Après avoir rappelé que l'étiologie en est inconnue et que les deux variétés, sarcome fuso-cellulaire et sarcome globo-cellulaire sont observées isolément ou simultanément, il consacre quelques pages à l'évolution clinique de ces tumeurs, dont le seul traitement consiste dans l'ablation partielle ou totale de la langue.

**A. Résibois.** — *De quelques formes anormales du cancer de l'estomac.* (Thèse de Paris, 1898).

Le but de ce travail est de montrer que le cancer de l'estomac : 1° Evolue d'une façon exceptionnelle sans présenter aucun signe clinique. 2° Evolue bien rarement sans présenter quelques signes qui doivent mettre sur la voie du diagnostic.

A l'appui de ces assertions, l'auteur rapporte un certain nombre d'observations recueillies çà et là dans la littérature médicale. Il en fait ressortir les points principaux intéressant la partie clinique, en insistant sur la valeur de certains symptômes et sur la difficulté qu'offre en pareil cas le diagnostic du cancer.

Ne signalant que pour mémoire cette forme, dite forme latente, que l'autopsie seule révèle, Résibois s'étend sur la forme larvée et la forme frustre que peut affecter ce néoplasme et sur les écueils qu'il faut éviter pour ne pas les méconnaître.

En poser de très bonne heure le diagnostic, telle doit être la préoccupation du médecin, l'intervention chirurgicale ayant d'autant plus de chances de prolonger la vie qu'elle aura été plus précoce.

**Pascal.** — *Contribution à l'étude du traitement du cancer épithélial par la méthode de Cerny et Trunecek* (Thèse Montpellier, 1898).

Cette méthode thérapeutique, qui n'est qu'une heureuse modification du vieux traitement du cancer par l'acide arsénieux, agit en momifiant les tissus malades. Sur 25 observations recueillies par l'auteur, le traitement a été 17 fois favorable et 8 fois défavorable. Ses indications sont les suivantes :

La méthode de Cerny-Trunecek est indiquée dans les épithéliomes superficiels, à marche lente, à tendance destructive peu marquée, sans retentissement ganglionnaire, tels qu'on les observe à la face, surtout chez les vieillards. Sa technique simple, son emploi sans aucun danger, les bons résultats qu'elle donne témoignent en faveur de son utilité dans ces conditions.

Elle est généralement contre-indiquée dans les épithéliomes profonds, à allure envahissante, avec engorgement ganglionnaire, dans les épithéliomes récidivés, enfin dans les épithéliomes marginaux lorsqu'ils s'étendent à la muqueuse.

Néanmoins on pourra l'essayer avec quelques chances de succès, au début des épithéliomes profonds, lorsqu'ils sont encore mobiles sur les plans sous-jacents, à surface ulcérée peu considérable et que la peau environnante n'est infiltrée que dans une étendue restreinte.

# INDEX BIBLIOGRAPHIQUE

**Les travaux sans indication d'année sont de 1898.**

---

### Appareil de la locomotion

Coley (W.). Amputation of the hip for a sarcoma of femur in a child eleven years of age (Ann. Surg., Phila., xxvii, 91). — Fisk (O. L.). Amputation at Shoulder for Melanotic sarcoma of Schaf of humerus (Med. Rec. N.-Y., liii, 203). — Groök. Fall von sarcoma melipalatini (Pest. Med. chir. Presse, xxxiv, 105). — Vaughan (G.). Excision of the wight clavicke for osteosarcoma (Med. News, N.-Y., lxxii, 41).

### Appareil des sens spéciaux

Ayres (S. C.). Angio-myxo-sarcoma of the orbit., with report of a Case (T. am. m. ass. Chicago, xxx, 80). — Baker (A. R.). Melanosarcoma of the conjunctiva, with the report of a Case (id. xxx, 119). — Campana (R.). Un cas de sarcome primitif de la peau (Bull. d. r. accad. Med. Roma, xxiii, 125). — Eve. Removal of an car for epithelioma (South. Pract. Nashwille, xx, 49). — Flous. Etude du sarcome mélanique de la choroïde (Thèse doct. Bordeaux). — Jennings (J. E.). Un cas de C... de la glande lacrymale (Am. J. opht. Saint-Louis, xv, 19). — Leber (T.). Ueber die Aderhaut sur Korne und die Herkunfte ihres Pigmentes (Arch. f. opht. Leipz., xliii, 1897). — Lee (C. G.). Tumeur maligne de l'orbite (Opht. Rev. Lond., xvi, 296, 1897). — Ménière (E.). Sarcome ossifiant de l'oreille chez un enfant de huit ans (Bull. Soc. laryng. Par., 1897). — Morestin. Sarcome mélanique de la peau (Soc. anat. Par., 101). — Nichols (J. E.). Sarcoma of the Nasal passages (N.-York. M. J., lxvii, 43). — Paget (S.). C... oris (Clin. J. Lond., xi, 149). — Vali. C... épithélial de l'oreille (Pest. M. chir. Presse Budapest, xxxiv, 83). — Veasey (C. A.). Sarcome primitif de l'iris (J. am. M. ass. Chicago, xxx, 188). — Werner (L.). Myxosarcoma of lachrymal gland (Brit. M. J. London., 1, 22).

### Appareil de la digestion

*1° Partie sus-diaphragmatique de l'appareil de la digestion*

Bartha (von G.). C... de la bouche (Ungar M. Presse Budap., 111, 5). — Burney (Mc. C.). C... ot the lip. (Internat J. Surg. N.-Y., xi, 47). — Humbert (M.). De l'épithélioma sublingual (Thèse doct. Lyon). — Martin (Ch.). Nécrose du cricoïde et C... de la langue opéré (Soc. anat. Par., 123). — Proben (C. S.). The removal of. adenoïd

growchs of. the naso-pharynx (N. York M. J., LXVII, 260). — WARREN (J C.). Modern operation for C... of the lip. (Boston M. CXXXVIII, 177).

*2° Partie sous-diaphragmatique de l'appareil de la digestion.*

CAUSSADE et RÉNON. C... du pylore (Presse Méd. Par., I, 3). — GOODRICH (G. H.). C... du rectum (Brooklyn M. J., XII, 634). — KAMMERER (P.). C... du rectum (Ann. Surg. Phila., XXVIII, 523). — LIEBMANN (G.). C... du pylore (Bost. M., CXXXVIII, 155). — LINOSSIER (G.). Cathétérisme digital du pylore pour sténose spasmodique avec C... (Lyon Méd., LXXXVII, 15). — LUMMA (H.). C... de l'estomac (J. am. M. assoc. Chicago, XXX, 341). — MAUCLAIRE et MACAIGNE. Diverticule adhérent à un cancer intestinal (Soc. anat. Par., avril). — MAUCLAIRE et MORESTIN. C... du rectum (Soc. anat. Par., 8 avril. — NÈVE (A.). C... du rectum, excision (Lancet Lond., I, 226). — QUÉNU et LANDEL. Histologie path. du C... du rectum (Rev. chir. Paris, XVIII. 24). — QUÉNU. C... du rectum opéré par la voie péritonéale (Soc. chir. Par., XXIV, 190). — SABRAZÈS et CABANNES. Des gangrènes des extrémités dans le C... de l'estomac (Arch. gén. Méd. Par., I, 99).

## Appareil de la génération

*1° Organes génitaux de la femme*

CHAMAYON (L.). Fibrome et Sarcome de l'ovaire (Indép. M. Paris, 73). — CHAVANNAZ. Dégénérescence épithéliomateuse d'un kyste dermoïde de l'ovaire (Gaz. hebd. Bordeaux, 65). — CLEMENY (E.). C... du vagin (Cent. f. gynec. Leipz., 249). — CORNET (M.). Néoplasmes de l'utérus et interventions partielles (Lyon). — DEBAISIEUX. C... de l'utérus et laparotomie (Belg. Egesells. etc. Brux.). — DEPPISCH. C... du col utérin (Münch. Med. Woch., 15 fév.). — ECKARDT (K.). Epithélioma de l'utérus (Arch. f. gyn. Berl., 1-11). — EICRMANN (A.). Du déciduome malin (Halle A. S. C. Mashold., Lept., 1). — ERCHIA (H.). C... de l'utérus (Atti. Soc. italia Roma, 213). — FEHLING (H.). C... du col de l'utérus (Mänch. Med. Wchn., 1317). — FINDLEY (P.). C... de l'utérus (Medic. Détroit, 31). — Adéno-carcinome de l'utérus (Med. Standard. Chic., 401). — FISCHER (J.). C... de l'utérus (Ann. gyn. J. N.-Y., 563-596). — FORGES (A.). C... du col (Centr. f. Epynäel Leipz., 69). — FRAENKEL (L.). Tumeur maligne du placenta (Allg. M. Cent. Berl., 49). — FREDET. C... de l'utérus et ligature de l'artère iliaque interne (Soc. anat. Par., 181). — GRAF. C... du vagin (Verh. d. deuts. Berlin, 179, 1897). — HAEMISCH (H.). C... de l'utérus (Inaug. Diss. Freiburg.). — HAGGARD (W.). Traitement du C... de l'utérus (Am. J. Obt. N.-Y., 814). — HARTMANN. Ligatures atrophiantes dans le C... de l'utérus (Ac. d. Sc. Par., 31 janv.). — HEUCH (H.). Diagnostic du C... de l'utérus (Ver. d. pfalz. etc., 192). — HIRSCHMANN (M.). Sarcome de la muqueuse utérine (Dissert.

Berlin). — HOFBANER (J.). C... de la trompe (Arch. f. gyn. Berl., 316). — JACOBS. C... de l'utérus et laparotomie (Belg. Gesells. Brux.). — JACOBSON. Infection C... primitive des oviductes (J. Akonch. St-Péters, janv.). — KANNEGUISSER (M.). Sarcome des ovaires (id., id.). — KLEIN (R.). Du déciduome malin (Mon. f. Gel ct. Berl.). — Adénome malin du col (id., 132). — LÉE (J.). C... de l'utérus (N. Am. J. Komæp. N.-Y., 755). — LE DENTU. Traitement du C... utérin (Semaine gynéc. Par., 17). — LEROY. C... du col utérin (J. Sc. Méd. Lille, 12 fév.). — LOVRICH. C... du clitoris (Pest. M. Chir. Budapest, 61). — MARTIN (F.) Fibrosarcome de l'utérus (Soc. obst. Bordeaux, 11 janv.). — MECK (H.). C... du col de l'utérus, traitement (Brit. gyn. J. Lond., 185). — MERKLEN. C... latent du corps de l'utérus (Soc. anat. Par., 180). — MICHAUX. C... de l'utérus (Soc. Chir. Par., 232). — MITTERMAIER. C .. de l'utérus (Centr. f. Gyn. Leipz., 5). — MÜLLER (E.). Diagnostic du C... du corps de l'utérus (Hosp. Tid. Kjbenh., 941). — NEUMANN. Du déciduome malin (Verh. d. deuts. Ges. Leipz., 304). — PICHEVIN (R.). Cure radicale du C... de l'utérus (Semaine gynéc. Par., 25). — Epithélioma du col utérin (id. id., 58). — POLK. C... de l'utérus (Am. Gyn. olit. N.-Y., 200). — QUÉNU. C... de l'utérus (Soc. Chir. Par., 232). — REISMANN (A.). C... inopérable de l'utérus (Orv, hetil. Budapest, 36). — RIES (E.). Opérations pour C... de l'utérus (Stuttg. Zts. f. Geb. etc., 518). — ROLLY. B... de l'utérus (Arch. f. path. Berl., 535). — ROSENSTEIN (A.). Opération pour récidive de C... de l'utérus (Berl. Med. Gesells., 16 fév.). — RUSSELL (W.). C... de l'utérus (Am. J. of. obst. N.-Y., 293. — SCHMITH. C... de la vulve (Inaug. Dissert. Srasb., janv.). — SEGOND. C... de l'utérus (Soc. chir. Par., 2329). — SEIDELMANN (W.). C... de l'utérus et laparotomie (Dissert. Berl.). — SCIFFORT. C... de l'utérus et du vagin (Cent. f. Gyn. Leipz., 121). — SHIRSHOFF (D.). Traitement du C... de l'utérus (Trad. Obsh., etc. Saint-Péters., 194). — STICKLER (G.). C... des nymphes (Inaug. Dissert. Wuzburg). — THORN (W.). Statistique de C... de l'utérus opérés (Münch. M. Woch., 1247). — THANTENROTH. Déciduome malin. (Mon. f. Geb. Berlin, 7). — TROVATI (G.). De l'endothéliome de l'ovaire (Ann. d. ort. Milano, 201). — TUFFIER. Épithélioma du corps utérin (Soc. Chir. Par., 322). — VITRAC (JUNIOR). Fibrome polykystique malin de l'utérus (Ann. Gyn. Par., janv.). — WALTER-TATE. Pyomètre compliquant le C... utérin (Soc. obst. Lond., 1er décembre 1897). — WEIL (L.). Sarcome muqueux de l'utérus (Diss. Berlin). — WERDER (X.). C... du col (Am. J. of obst. N.-Y., 289). — WILLIAMS (W.). Sarcome de l'utérus (Brit. Gyn. Lond., 91). — WINTER. G... de l'utérus (Verh. d. deutsch. Gesells., cf. Leipz., 390).

2° *Annexes de l'appareil de la génération.*

AXTELL (E.). Sarcome de la mamelle (Med. Repr. Lond., 149). — BARWELL. De la survie à la suite de l'amputation du sein C...

(Soc. m. et chir. Lond., 25 janv.). — Bazy. Sarcome du sein gauche (Soc. Chir. Par., 201). — Coley. C... de la mamelle (Ann. Surg. Phila, 65). — Dowd (C.). C... du sein (Med. Rec. N.-Y., 865). — Duplay (S.). Pronostic et traitement des tumeurs malignes du sein (Méd. mod., 729). — C... aigu du sein (Rev. prat. de trav. de méd. Par., 9). — Harsencamp. Résultats des opérations de C... mammaire (Thèse de Bonn). — Hutchinson. De la survie après l'amputation du sein C... (Soc. m. et chir. Lond., 8 fév.). — Kerbiriou. Sarco-épithéliome kystique du sein (Écho M. Toulouse. 508). — Marmaduke-Sheild. Survie après l'amputation du sein C... Soc. méd. et chir. Lond., 25 janv.). — Marsh (H.). Id. (Id.). Monod. Sarcome du sein gauche (Soc. chir. Par., 199). — Pigot. C... du sein chez l'homme (Thèse Par.). — Pridgin Teale. Survie après l'amputation du sein C... (Soc. méd. et chir. Lond., 25 janv.). — Selling. C... intra-canaliculaire de la mamelle (Inaug. Diss. Würzburg). — Shifld (A.). C... de la mamelle (Lancet. Lond., 298). — Smith. Id. (Soc. M. Chir. Lond., 25 janv.). — Warren (M.). C... de la mamelle (Intern. J. Surg. New-Y., 4). — Zeile (E.). Métastases et C... de la mamelle (Diss. Wurzb.).

### Généralités

Albarran. Tumeur épithéliale due à la bilharzia hœmatobia (Arch. Med. exp. Paris, 1096, 1897). — Ardouin (P.). Fibrosarcome de la paroi abdominale (Soc. anat. Par., 844). — Baldisin (J.). Sarcome et toxines de l'érysipèle (Cinc. Lancet. Clin., 9). — Bider (M.). Sarcomes rétro-péritonéaux (Med. Gesells. Basel). — Booth (F.). C... et injections d'alcool (Brit. M. J. Lond., 1854). — Bosc (F.). Les parasites du C... et du sarcome (Ac. Sc. Par., févr.). — Boucaud (de). Sarcome l'avant-bras (Soc. anat. Bordeaux, 13 déc. 1897). — Bovis (de). Sarcome intra-musculaire (Soc. anat. Par., 144). — Brault. Sarcome angioplastique (Soc. anat. Par., 84). — Briese. Métastases et tumeurs malignes (Beit. z. Wiss. etc., Brunschurg, 191). — Busquest (P.). Des sporozoaires du C... (Soc. de Biol. Par., 1023). — Carnabel. C... et autoplastie (Spitahul Bucuresci, 438). — Carnot. Sarcome angioplastique (Soc. anat. Par., 84). — Cavazzani (T.). Etiologie des tumeurs malignes (Riv. veneta di Sc. M. Venezia, 178-266). — Charmeil. Epithélioma sur un lupus (Rev. prat. de trav. Par., 380) — Chélidoine et C... (Therap. Gaz. Destroit, 22). — Cohn (C.) C... et métastases (Freiburg). — Debersaques. Etiologie du C... (Ann. Soc. Méd. de Gand, 257, 1897). — Defendorf (A.). Tumeurs malignes (Tre am. Micr. Soc. Buffalo, 219). — Eschweiler (R.). De la sérothérapie dans les tumeurs malignes (Leipz. C. Naumann, 138 s.). — Fabre-Domergue. Des sporozoaires du C... (Soc. de Biol. Par., 1050, 1897). — Finkelstein (B.). Tumeurs malignes et chélidoine (Boln. gaz. St-Peters., 1117). — Gaston (J.). Traitement des sarcomes par l'élec-

trolyse (Tr. am. Surg. Phila., 177). — Galgey (O.). Du lymphadénome (Brit. M. J. Lond., 1641). — Gebhard (C.). Syncytioma malignum (Zts. f. Gesel. Stuttg., 480). — Genersich (A.). Lymphosarcome du Médiastin (Orvosi hetil. Budap., 581). — Giani (P.) Etiologie du C... (Gior. M. de cœrcito, Roma, 1221. — Girard. Transformation de molluscum et de nævi en sarcome (Dauphiné Méd. Grenoble, janvier). — Grohé (B.). Métastases et sarcomes (Arch. f. path. Berl., 324). — Hall (F.). Du lymphadénome (Tr. M. Soc. Lond. 337). — Hauser (E). Hystogénèse des tumeurs malignes (Beitr. z. path. etc. Iéna, 587). — Hutchius (M). Divers traitements de l'épithélioma (J. Pract. M. New-Y., 313). — Hutchinson (J.). C... épithélial (Arch. Surg. Lond., 389). — Kusem-Bek. Tumeurs malignes (Med. Obozr. Mosk., 3-13). — Kellogg (C.). Etude de la pathologie cellulaire du C... (Tr. Am. Micr. Soc. Buffalo, 248). — Klein. Tumeurs épithéliales (Monast. Geb. etc., déc. 1897). — Kromager. Des mélanosarcomes (Beitr. z. path. etc... Iéna, 512). — Lazarus. Tumeur maligne du médiastin (Berl. Med. Gesells., 2 fév. 1898. — Leitz. C... au-dessous de 30 ans (Thèse de Munich). — Leurèle. Des sarcomes alvéolaires mélaniques des doigts (Thèse Lille, 1897). — Lohmüller (M.). Sarcome des extrémités (Inaug. Dissert. Bonn.). — Lorthioir. Ostéosarcome de la cuisse (Ann. Soc. belge, 270). — Mac Kay (H.). Pyochtanine et C.... (Marit. M. New. Hall., 414). — Maffucci (A.). Blastomicètes et tumeurs malignes (Policl. Roma, 469-544). — Massey (G.). Cure radicale des tumeurs malignes (Med. Surg. Rep. Phila., 649). — Moullin (C.). Sarcome inopérable et liquide de Colcy (M. Press. Lond., 159). — Mibelli (J.). Ueber Horn-Klebs (Intern. atlas, etc. Leipz., xxxix). — Nensholme (A.). De la mortalité du C... (Brit. M. J. Lond., 74). — Orloff (V.). Parasites du C... (Vroch. St-Péters., 1392). — Péraire (M.). Epithélioma du cuir chevelu (Soc. anat. Par., 186). — Pilliet. Dégénérescence épithéliomateuse d'une loupe (Soc. anat. Par., 11 fév.). — Queyrat. Inoculation du sarcome mélanique (Soc. Biol. Par., 2 avril). — Roguet. Sarcomes de la paroi abdominale (Thèse Paris). — Rosinski. Des C... (Verh. d. dowh. Gesells. Leipz., 479). — Rothamel. Dixième sarcome de la région antérieure de la cuisse (Soc. Anat. Bordeaux, 25 janv.). — Rovsinc. Meddelelse om to tilfaelde of Malign Nyresvulst (Hosp. red. Kyob., 859). — Schwœrer. Du sarcome sous-unguéal (Thèse de Friburg). — Snow (H.). Laparotomie et tumeurs malignes (Brit. Ejyn. J. Lond., 166). — Solé. Le C... chez la femme (Gaz. gyn. Par., 337). — Tamm. Mélanosarcomes multiples (Thèse d'Erlangen). — Thibierge (G.). Épithélioma serpigineux de la région frontale (Intern. atlas, telf. etc. Leipz.). — Topolanski. Sarkom heider Lider rechts. (K. K. Gesells der. aerz. Wien., 4 fév.). — Unna (F.). C... serpigineux multiples (Id. id.). — Van Hook (W.). C... et kyste dermoïde sacré (Chicago M. Rec., 405). — Verdelet. Épithélioma de la jambe (Soc. Anat. Bordeaux, 24 janv.). — Whittaker (J.). Pathogénie et traitement du sarcome (Cincin. Lancet Clin., 517-530).

Lille, imp. Le Bigot Frères. *Le Gérant :* Dr H. LABONNE, licencié ès-sciences.

# REVUE

DES

# MALADIES CANCÉREUSES

*Revue des Maladies cancéreuses.* — T. IV. 2e Fasc. — 20 Mars 1899.

BOSTON MEDICAL
NOV 29 1910
LIBRARY

# REVUE

DES

# MALADIES CANCÉREUSES

CLINIQUE, EXPÉRIMENTALE ET BIBLIOGRAPHIQUE

*sous la direction de MM. les Professeurs*

**S. DUPLAY**

CHIRURGIEN DE L'HÔTEL-DIEU

**O. LANNELONGUE**

CHIRURGIEN DE L'HÔPITAL DES ENFANTS

**V. CORNIL**

MÉDECIN DE L'HÔTEL-DIEU

*avec le concours de MM. les Docteurs :*

| | | | |
|---|---|---|---|
| Pr Bard | M. Denucé | H. Morau | A. Ricard |
| J. W. Binaud | L. Galliard | Pr Nepveu | A. Routier |
| A. Boissard | E. Gaucher | E. Nitot | C. Savoire |
| A. Brault | M. Isch-Wall | L. H. Petit | M. Toupet |
| M. Cazin | G. Marchant | P. Reclus | A. Trousseau |
| R. Condamin | Pr Mayet | P. Reynier | F. Verchère |

**Rédacteur en chef :**

**Dr E. OZENNE**

ANCIEN INTERNE DES HÔPITAUX, CHIRURGIEN DE SAINT-LAZARE

---

**QUATRIÈME ANNÉE : 1899**

2e FASCICULE — 20 MARS 1899

---

**ABONNEMENT ANNUEL :**

Paris : **8** francs. — Départements et Union Postale : **10** francs.

Prix du Numéro : **2** francs.

PARIS

SOCIÉTÉ D'ÉDITIONS SCIENTIFIQUES

PLACE DE L'ÉCOLE DE MÉDECINE

4, Rue Antoine-Dubois, 4

1899

# EXTRAIT de VIANDE à BASE D'ALBUMOSES (88 %)

RECONSTITUANT PAR EXCELLENCE

**SEULE préparation d'Albumoses ayant bon goût, toujours bien tolérée et entièrement assimilable**

# SOMATOSE

*Dose : 10 à 12 gr. par jour, en 3 ou 4 fois, dissoute dans le lait, eau, bouillon, etc. (éviter le vin)*

## ANÉMIE, CONVALESCENCE, DÉBILITÉ

AFFECTIONS DE L'ESTOMAC, ALIMENTATION DES PHTISIQUES, TUBERCULEUX, TYPHIQUES, ETC.

TOUTES PHARMACIES

**Echantillons gratuits Fréd. BAYER et Cie, 23, rue d'Enghien, Paris**

REVUE

DES

MALADIES CANCÉREUSES

## MÉMOIRES ORIGINAUX

# ANATOMIE PATHOLOGIQUE DU SYSTÈME LYMPHATIQUE (RÉSEAUX, CANAUX, GANGLIONS) DANS LA SPHÈRE DES NÉOPLASMES MALINS (1)

par **M. le Dr G. NEPVEU**

Professeur à l'École de Médecine de Marseille

### INTRODUCTION

C'est dans la sphère des néoplasmes malins qu'il faut rechercher et décrire les lésions anatomo-pathologiques des réseaux, troncs et ganglions lymphatiques. Ces diverses parties du système lymphatique forment pour l'anatomiste, le médecin, le chirurgien surtout, un ensemble bien défini d'une haute importance. Les histologistes vont plus loin. Virchow, Kœlliker, Leydig, etc., regardent les cellules splasmatiques (Recklinghausen), les canaux du suc, comme les origines de ce système; Ranvier, reprenant la doctrine de Bichat, soutient que les radicules lymphatiques prennent naissance dans les intestins du tissu conjonctif. « Mais ce n'est là qu'une hypothèse, » ajoute-t-il (page 511, 2e édition). La question posée écarte de ce terrain mal défini. Tout aussi nette et précise est l'autre partie du problème.

Les néoplasmes malins forment un type clinique à part; ce sont ceux qui se généralisent aux ganglions, aux viscères; parmi eux, les carcinomes, les sarcomes, les endothéliomes remplissent très nettement ces conditions; il en est d'autres qui se généralisent rarement, mais qui, cependant, doivent

(1) Mémoire inédit (récompensé) présenté à l'Académie de Médecine (concours du prix Portal, 1895).

être comptés incidemment parmi eux. Ce sont certains chondromes, quelques myxomes, etc. Nous les examinerons en temps et lieu, en ayant soin de ne pas donner d'autre importance que celle qui dérive d'un fait exceptionnel d'ailleurs.

Un autre point mérite d'attirer notre attention; la question a des allures chirurgicales; aussi, sans méconnaître combien les limites entre la médecine et la chirurgie sont bien précaires en ce moment, nous attacherons-nous, à l'occasion, à développer ce qui est le plus particulièrement utile à connaître pour le chirurgien.

Ainsi donc, enfermé dans les limites du programme qui nous est tracé, il ne nous reste plus qu'à indiquer brièvement la classification des tumeurs que nous choisissons et l'ordre que nous allons suivre.

Les histologistes divisent généralement les tumeurs en quatre groupes : tumeurs du type épithélial, du type vasculo-connectif, du type nerveux, du type musculaire.

Dans le groupe épithélial, on range les adénomes, les papillomes, les épithéliomes et les carcinomes ou épithéliomes méta-typiques. Dans les tumeurs à type vasculo-conjonctif, on range les sarcomes, les myxomes, les endothéliomes, les chondromes, lymphadénomes, etc.

Les tumeurs du type nerveux, névromes; celles du type musculaire, myomes; divers, sortent de notre cadre.

Nous terminerons cette introduction nécessaire en indiquant les divisions de notre sujet.

**Division générale du sujet**

CHAPITRE Ier. — Historique à un point de vue général.

CHAPITRE II. — Anatomie pathologique du système lymphatique dans la sphère des tumeurs malignes de la *série épithéliale :*
- à réseaux lymphatiques;
- à vaisseaux lymphatiques;
- à ganglions lymphatiques.

CHAPITRE III. — Anatomie pathologique du système lymphatique dans la sphère des tumeurs malignes de la *série conjonctive* (réseaux, canaux, ganglions) :
- 1° dans les sarcomes malins;
- 2° dans les myxomes malins;
- 3° dans l'endothéliome;
- 4° dans les chondromes malins.

# I

## HISTORIQUE DU SUJET A UN POINT DE VUE GÉNÉRAL

L'étude de la sphère des tumeurs malignes dans ses rapports avec le système lymphatique n'a pas encore été faite dans son ensemble. Si les chirurgiens en connaissent la portée et se préoccupent à bon droit de l'envahissement des parties voisines par les tumeurs, de l'accroissement des tumeurs et de ses modes divers, l'histologiste n'en a tenu jusqu'ici presqu'aucun compte. Une rapide revue historique prouvera aisément ce que j'avance.

Aussitôt après la découverte des vaisseaux lymphatiques généraux par Olaus Rüdbeck, Bartholin, Jolyff, découverte qui suivit de près celle d'Aselli (chylifères) et qui fut complétée plus tard par les injections des réseaux d'origine (Panizza, Fohmann, Cruveilhier), on rechercha de toutes parts les altérations du système lymphatique dans les maladies les plus diverses. Ce n'est cependant qu'assez tard qu'on voit mentionnées les lésions des ganglions et des vaisseaux lymphatiques dans le « cancer ». Cruikshank paraît être le premier qui en ait parlé. Il constate que les ganglions de l'abdomen sont moins souvent pris que ceux des autres régions dans le cancer de cette partie du corps. Il remarque aussi que la *lésion des ganglions est beaucoup plus prononcée dans le voisinage du cancer.*

Sœmmering signale, le premier, dans les vaisseaux lymphatiques qui se rendent des organes malades aux ganglions, un *suc d'aspect puriforme.*

Cet auteur explique la rapidité de la propagation du cancer de la matrice aux organes du petit bassin par la richesse de la région en vaisseaux lymphatiques.

Cruveilhier (p. 92), détail remarquable, avait trouvé de la matière mélanique dans le tissu des ganglions lombaires. C'est un des premiers exemples de métastase cité dans la science. Alibert (t. I, p. 554) avait aussi observé pareil fait dans les ganglions d'une femme qui portait des tumeurs mélaniques dans presque tous les tissus. Breschet, qui avait vu de nombreux cas de mélanose chez l'homme et le cheval, mentionne en particulier un cas qu'il avait étudié avec Andral, dans lequel la mélanose des ganglions de la région inguinale s'ob-

servait aussi dans les plus gros vaisseaux lymphatiques et les ganglions du bassin, dans ceux du mésentère et de l'intestin et jusque dans le canal thoracique.

Bichat connaissait aussi le même fait et l'expliquait par une sympathie des ganglions (p. 577, t. II). Avec Virchow commence l'étude *microscopique* des tumeurs secondaires du ganglion. Il ne le range pas parmi les simples métastases; au contraire, il pense que ces tumeurs secondaires proviennent du tissu ganglionnaire même; leur développement n'est qu'un cas particulier de la théorie de l'origine conjonctive du carcinome.

D'après Virchow et Lœper, les corpuscules lymphatiques prennent part à la néoformation comme les autres cellules du parenchyme ganglionnaire. C'est cette théorie que Virchow reproduira dans tous ses écrits. Billroth accepta plus tard la théorie de la transplantation de Thiersch et aussi sa genèse des tumeurs secondaires; il a souvent varié, du reste, avant d'arriver à sa théorie de la formation des tumeurs par les cellules embryonnaires.

Gussenbauer a soutenu la théorie de Virchow (1872-1881) de l'origine conjonctive des tumeurs. Thiersch, Waldeyer, s'appuyant sur les travaux de Remak, défendaient la théorie de l'origine épithéliale du carcinome. Rindfleisch, Moci, Stricker, Winiwaster se ralliaient à une théorie mixte. Hoggan admettait que les endothéliums des vaisseaux lymphatiques, les cellules voyageuses, les cellules fixes du tissu conjonctif se métamorphosent en cellules carcinomateuses, quand elles sont infectées. Gussenbauer pense que l'infection se fait dans les sarcomes comme dans les carcinomes, par les cellules ou par des germes (voir plus loin la théorie corpusculaire).

Kebfs avait déjà essayé de démontrer la contractilité des jeunes cellules carcinomateuses et épithéliales (page 154).

En France, Cornil (1881) démontrait, par des injections de bleu de Berlin dans les alvéoles du carcinome, la continuité directe de ces alvéoles avec les voies lymphatiques. Ensuite paraissent les diverses théories parasitaires.

En résumé, pendant que se heurtent toutes ces doctrines, la question marche, l'étude de la sphère des néoplasmes malins dans ses rapports avec le système lymphatique a été touchée à diverses reprises; mais ce n'a jamais été qu'incidemment et non pas au point de vue spécial et particulièrement défini qui nous occupe en ce moment.

Elle n'a pas été jusqu'ici l'objet d'aucun travail d'ensemble.

## II

### DES RÉSEAUX, TRONCS ET GANGLIONS LYMPHATIQUES DANS LA SPHÈRE DES TUMEURS MALIGNES DE LA SÉRIE ÉPITHÉLIALE

Les seules tumeurs malignes de la série épithéliale, que nous ayons à considérer ici, sont les épithéliomes et les carcinomes. Nous rejetons de notre cadre les adénomes et les papillomes, tumeurs bénignes par excellence, qui peuvent parfois cependant infiltrer le voisinage et rentrent alors dans les épithéliomes ou les carcinomes.

Les tumeurs malignes de la série épithéliale sont associées par des caractères communs et par une commune évolution. Elles ont entre elles une parenté étroite. Leur structure n'est pas en réalité différente, leur disposition alvéolaire n'est nullement caractéristique du carcinome, tel épithéliome par exemple (Brault, etc.), riche en globes épidermiques à sa superficie prend, à sa surface profonde, l'aspect alvéolaire. La généralisation même n'est pas exceptionnelle dans les épithéliomes (Brault, Bard, Babinsky). La diffusion des cellules carcinomateuses, leur infiltration isolée ou en foyer alvéolaire, leur accroissement monstrueux, atypique, voilà les traits généraux du carcinome. L'épithéliome n'est qu'une forme épithéliale plus ramassée, plus lente, composée de cellules qui se rapprochent davantage des épithéliomes normaux.

*Le carcinome n'est qu'un épithéliome diffus* (Thiersch, Waldeyer, Ziegler, Malassez).

Cette infiltration des tumeurs épithéliales malignes se fait dans les réseaux lymphatiques; les observations cliniques permettaient déjà de le prévoir, une série de preuves anatomiques le démontrent. Nous allons les passer en revue, il nous sera bien plus facile alors de faire comprendre que la constitution anatomique de la sphère des tumeurs malignes est une suite logique et nécessaire des rapports étroits des néoplasmes eux-mêmes avec les réseaux lymphatiques.

Par la *méthode des injections* sur des tumeurs fraîches, Schrœder Van der Kolk avait démontré, le premier, l'existence de lymphatiques dans le carcinome, Krause confirma cette découverte, Klebs et Lücke réussirent en partie sur le carcinome de la mamelle; mais ces observations n'avaient, dans la pensée de leurs auteurs, d'autre signification que celle de démontrer la présence de réseaux et de troncs dans ces néo-

plasmes. Kœster, 1869, alla plus loin, il fit remarquer que, dans une *série de coupes parallèles à la surface d'épithéliomes de la peau*, on se trouvait en face d'un réseau lymphatique superficiel du derme. Ce réseau était parfaitement reconnaissable à sa configuration caractéristique, à ses anastomoses, à sa forme cylindrique, à ses renflements noueux (fig. 5 extraite de Rindfleisch), et se trouvait comme injecté naturellement par masses épithéliales néoformées.

*Les imprégnations argentiques*, préconisées par Coccus, His et Recklinghausen marquent un réel progrès dans cette étude, l'endothélium lymphatique présente, grâce à la réduction argentique sur ses bords, une figure immédiatement reconnaissable. Cette réaction démontre, dans les alvéoles du carcinome, l'existence de cellules endothéliales lymphatiques.

*Cornil, revenant à la méthode des injections, démontra le premier (1881) la communication des alvéoles du carcinome avec les réseaux lymphatiques*, en y injectant avec une seringue de Pravaz du bleu de Berlin. Ce n'est plus là le fait simple de la présence de lymphatiques dans le carcinome, comme le voulait Schrœder Van der Kolk, il s'agit là d'un fait de premier ordre dans la constitution anatomique du carcinome; dans les épithéliomes, la formation alvéolaire est exceptionnelle, mais néanmoins les rapports de la néoplasie avec les réseaux lymphatiques sont tellement étroits que Kœster a pu trouver sur des coupes parallèles à la surface d'épithéliomas cutanés ces réseaux entièrement injectés par le néoplasme.

Nous pouvons donc poser nettement les CONCLUSIONS SUIVANTES : *Les cellules des seules tumeurs malignes de la série épithéliale : Epithéliome et carcinome, sont infiltrées dans les réseaux lymphatiques.*

### DES RÉSEAUX LYMPHATIQUES DANS LA SPHÈRE DES CARCINOMES ET DES ÉPITHÉLIOMES

Les altérations des réseaux lymphatiques *dans la sphère des épithéliomes et des carcinomes*, sont du plus haut intérêt et sont aussi une suite logique des rapports si étroits de ces néoplasmes avec les lymphatiques.

Ce sujet a été à peu près délaissé par les auteurs. Cependant Cornil et Ranvier, page 315, indiquent quelques-unes des altérations de la sphère néoplasique dans l'épithéliome, les altérations des fibres musculaires, l'apparition de cellules embryonnaires entre les fibres musculaires rapprochant à leur point

de vue cette évolution du néoplasme des phénomènes inflammatoires. Dans les cancers de la glande mammaire, les mêmes auteurs font remarquer que les travées conjonctives de la glande rayonnent dans le tissu périphérique, s'épaississent. Entre les fibres connectives on aperçoit les cellules globuleuses isolées ou réunies en groupe et l'on assiste ainsi, nous disent Cornil et Ranvier, page 206, à la formation des alvéoles du carcinome par l'accroissement progressif des îlots cellulaires compris entre les travées fibreuses. (Voyez les fig. 90, 91 de Cornil et Ranvier, Anat. pathog., T. I). Plus loin encore (page 207), ils déclarent qu'on reconnaît dans les travées du stroma fibreux des espaces qui se remplissent de cellules et reviennent ainsi des alvéoles carcinomateuses, l'accroissement a lieu d'une façon continue ou discontinue. Ces deux modes sont communs dans le carcinome. Le développement continu (page 208), disent-ils, nous est offert par la métamorphose carcinomateuse des traînées du tissu fibreux et par la propagation du néoplasme par les alvéoles aux vaisseaux lymphatiques et aux ganglions.

On le voit, les deux auteurs français ont tiré complètement les conclusions des prémisses qu'ils avaient posées.

Quelles sont donc les *lésions des réseaux lymphatiques dans la sphère des tumeurs épithéliales?*

Tout d'abord, les réseaux lymphatiques sont *dilatés*, *tuméfiés*, *gonflés de liquide.*

Cette dilatation est une suite logique de l'obstruction ganglionnaire concomitante. Elle favorise la marche des éléments mobiles de la tumeur. La stase de la lymphe, d'une lymphe très probablement altérée, doit jouer aussi un certain rôle dans le développement pathologique des cellules.

*Les cellules endothéliales* des réseaux sont tantôt simplement tuméfiées, tantôt en voie de karyokinèse, tantôt enfin en plein développement.

Les cellules qui offrent l'aspect le plus remarquable sont celles qui siègent sur la paroi des réseaux. Elles y sont tantôt fixées par un point de leur surface, tantôt largement assises, tantôt enfin reliées à la paroi par un étroit pédicule. Ces derniers ont un corps renflé et un aspect général pyriforme. Dans cette partie renflée, on aperçoit quatre noyaux à bordure protoplasmique colorés en bleu et à points nucléiques colorés en rouge par la liqueur de Biondi. *Cette division tétragénique* a fait croire à quelques auteurs à la présence de sporozoaires

ou de parasites dans les voies lymphatiques. La division tétragénique est un fait habituel dans l'évolution cellulaire des néoplasmes. Aussi comprend-on avec un pareil développement la présence en certains points de véritables nids cellulaires.

Si l'on examine la fig. 1, on voit les réseaux lymphatiques présenter de jeunes cellules épithéliales en voie de développement (6); de petits corpuscules, des cellules analogues aux cellules blanches, corpuscules de la lymphe ou lymphocytes, présentent chacun des noyaux assez nombreux, 8 à 10.

A la périphérie des tumeurs et autour des vaisseaux dans la zone suspecte, on voit de nombreuses *cellules blanches*. Ces cellules sont très nombreuses aussi, en dehors même des vaisseaux, dans la trame conjonctive et dans les réseaux lymphatiques. Toutes ces cellules proviennent en partie des vaisseaux sanguins (Cohnheim), en partie de la prolifération cellulaire (Billroth) et partie aussi de la lymphe. Ces trois origines me semblent très réelles; mais, pour ce qui touche les réseaux lymphatiques, on y remarque un assez grand nombre de lymphocytes. Cette leucocytose locale explique la leucocytose qu'on observe dans le sang des carcinomateux.

Les lymphocytes prennent une part à la néoformation, comme Virchow et Lœper l'ont établi, au même titre que les cellules blanches proprement dites. Leurs noyaux augmentent de volume, la cellule se rompt, les noyaux se désagrègent et se transforment en épithéliums.

J'ai eu plusieurs fois l'occasion de vérifier ce fait, établi par Lœper et Virchow, et cela dans des tumeurs épithéliales tout à fait au début.

Dans les réseaux lymphatiques, on trouve aussi de fins *corpuscules*, que l'on démontre bien avec les colorations de fuchsine. D'où proviennent-ils? Si l'on veut bien se reporter aux recherches les plus récentes sur les cellules épithéliales, telles qu'elles ont été décrites plus récemment, on voit que le *noyau* cellulaire peut former une grande quantité de corpuscules. Le protoplasme cellulaire peut à son tour offrir une quantité énorme de corpuscules.

Les uns peuvent être nommés, de leur origine, corpuscules molaires, les autres protoplasmiques. Ils ne paraissent pas d'égale valeur au point de vue reproducteur. Si l'on étudie à ce point de vue les corpuscules qui proviennent soit des cellules endothéliales, soit des cellules épithéliales, on y trouve les mêmes

caractères (fig. 1). Ils peuvent être assez volumineux, parfois assez fins; ils absorbent parfaitement les couleurs d'aniline. Ces corpuscules sont pour tous les agents les plus sûrs et les plus importants de la propagation des carcinomes et des épithéliomes. Ils sont des dérivés directs de cette activité hyperbolique des cellules; ce sont eux que quelques auteurs ont décrits sous le nom de corps à fuchsine.

C'est un vrai séminium cellulaire.

Gussenbauer avait parlé des corpuscules spéciaux, mais sans les isoler ni les colorer. Il ne les distinguait bien, disait-il, que dans les tumeurs mélaniques, et, sur ses dessins, on peut voir aisément que ce qu'il prenait pour ces prétendus agents infectieux n'était autre que le microbe des cellules vivement coloré en noir par la substance mélanique. Les figures que donnent quelques histologistes modernes sont bien différentes, et l'on peut voir dans les planches de Foa, Podwiezzonski, Nepveu, etc., des corpuscules nettement colorés; ces corpuscules sont en nombre considérable, soit dans les noyaux où même le protoplasme est parfois en dehors des cellules mêmes; dérivés des cellules, ces corpuscules pénètrent dans les vaisseaux sanguins, les réseaux lymphatiques, le sang, la lymphe et, par phagocytose, dans les cellules blanches et peut-être dans les cellules endothéliales.

Quelle est la raison initiale de cette production cellulaire colossale? Est-ce une bactérie, un protozoaire, un sporozoaire? C'est actuellement peu probable; cependant, à vrai dire, la question n'est pas encore terminée, et peut-être ne sommes-nous pas loin d'une solution.

On voit que les réseaux lymphatiques jouent un rôle important dans la propagation du mal, soit par la prolifération de leurs cellules endothéliales, soit par la multiplication des cellules blanches, soit par l'énorme production des corpuscules provenant de la suractivité colossale des noyaux des cellules épithéliales. En résumé, tantôt la paroi des réseaux est envahie et la néoplasie gagne de proche en proche, tantôt les réseaux jouent le rôle de canaux vecteurs pour les nouveaux produits de la suractivité cellulaire. Ce double rôle est d'une grosse importance.

Mais comment expliquer que toujours il y ait *concordance parfaite* entre la structure du point lésé de l'organe atteint et cette lésion des réseaux lymphatiques? Comment expliquer que

les cellules pavimenteuses, cylindriques, cubiques, colloïdes, ne donnent jamais lieu, dans leur extension aux tissus, qu'à des cellules de même forme, bien mieux, que les cellules des réseaux lymphatiques soient elles-mêmes de même nature que celles du point de départ? S'agit-il là d'une transplantation cellulaire? Ce n'est guère possible, car il faudrait que toutes les cellules cylindriques, par exemple, pénétrant dans les réseaux, viennent se mettre en ordre les unes près des autres, de façon à former ainsi des cavités qui ressemblent, à s'y méprendre, à des cavités glandulaires. La théorie de *l'infection et de l'envahissement*, de proche en proche, semble de plus en plus être l'objet d'une faveur marquée; les histologistes paraissent s'y rallier d'une manière générale, mais non exclusive. L'existence de ce séminium cellulaire, de cette masse considérable de leucocytes, soit dans le tissu conjonctif autour des vaisseaux, soit dans les lymphatiques, est de nature à appuyer cette doctrine. Tous les histologistes n'entendent pas de même façon les mêmes phénomènes d'invasion progressive, d'accroissement continu, d'envahissement des réseaux lymphatiques.

Les partisans de *l'origine conjonctive* des tumeurs (Virchow) ne s'expliquent guère sur les réseaux lymphatiques. Gussenbauer, cependant, laisse entrevoir quelques-unes de leurs altérations. Les partisans de *l'origine épithéliale* des carcinomes déclarent que les endothéliums lymphatiques des réseaux restent inaltérés. Peils, Neelsen (fig. 108, p. 313) admettent que les cellules épithéliales pénètrent seules dans les réseaux et s'y propagent par leurs mouvements propres. Les endothéliums, ajoutent-ils, sont normaux. Quelques histologistes vont plus loin encore; Langhams, en particulier, déclare que la propagation aux acini glandulaires et le long des canaux galactophores ne répond pas à la distribution des lymphatiques. Pour lui, l'endothélium des réseaux est toujours sain. Zehnder semble appuyer cette manière de voir; il remarque que les cellules carcinomateuses comprennent les endothéliums lymphatiques qui n'éprouvent que peu de modifications : Ziegler ne se décide pas (p. 82, t. II); d'après l'opinion dominante, dit-il, les cellules carcinomateuses proviennent des cellules parvenues dans le courant lymphatique (Thiersch, Waldeyer). D'autres observateurs soutiennent une thèse absolument opposée. Pour eux, les *cellules carcinomateuses proviennent pour une partie des épithéliums, des surfaces ou des glandes, et pour une autre des métamorphoses des endothéliums lymphatiques.*

Kœster l'a, le premier, lancée avec Recklinghausen. Rajewski l'a rappelée à propos du développement secondaire du carcinome dans le diaphragme. Si le développement du carcinome est si rapide, dit Recklinghausen, c'est que le carcinome pénètre dans les réseaux. Kœster déclarait, de plus, que l'accroissement de l'épithéliome, pénétrant dans les réseaux, avait lieu par l'apposition des cellules endothéliales plus ou moins modifiées de ces réseaux.

Le rôle des endothéliums lymphatiques est exposé tout autrement par Billroth et Winiwaster (2e édition, p. 752, 1887). « Toutes les cellules ayant le caractère de protoplasme vivant sont susceptibles, disent-ils, de produire de jeunes cellules de nature plus ou moins indifférentes analogues aux corpuscules blancs du sang et aptes, comme ces derniers, à subir diverses phases du développement. »

Il n'y a donc rien d'étonnant à ce que certains observateurs aient observé l'hypertrophie des cellules endothéliales des vaisseaux lymphatiques et leur transformation en cellules cancéreuses, en même temps que la production de ces cellules par les corpuscules fixes du tissu conjonctif.

Dans l'état actuel de la science, il est difficile de donner en ce moment une théorie satisfaisante sur des points si controversés; cependant il faut reconnaître deux points : l'origine épithéliale des cellules et la participation évidente des endothéliums des réseaux au mouvement néoplasique; le rôle des réseaux lymphatiques est double dans la sphère des tumeurs de la série épithéliale.

*Les réseaux servent de canaux vecteurs* pour les cellules épithéliales provenant de la tumeur; ils *prennent aussi une part active à la formation de nouvelles cellules* aux dépens des cellules endothéliales de leur paroi.

*(A suivre).*

---

## LES ÉPITHÉLIOMES ET LE CANCER

**Étiologie et Pathogénie** (Suite).

par le Dr E. LANCEREAUX

Professeur agrégé de la Faculté, Médecin des Hôpitaux.

L'observation nous enseigne que la carcinose ne se développe jamais pendant la période d'accroissement de l'organisme.

Si quelques faits viennent contredire cette manière de voir, il suffit de les analyser attentivement pour reconnaître que leurs auteurs ont fait confusion entre les néoplasies conjonctives et les néoplasies épithéliales. Retenez cette notion ; faites-en votre profit dans la clinique journalière. Et chaque fois que vous verrez une tumeur d'apparence maligne chez un enfant ou chez un adolescent, affirmez hardiment qu'il ne s'agit pas d'un épithéliome. C'est là, à mon sens, une des lois les mieux établies de la médecine ; et les lois de la science, comme vous le savez, ne souffrent aucune exception.

Vous voyez au contraire l'épithéliome se montrer communément dans le cours de la période de reproduction, et surtout dans la dernière phase de la vie, en sorte que l'apparition de cette lésion se lie d'une façon manifeste à l'évolution physiologique du corps humain. Et c'est là une première raison de croire qu'elle est bien plutôt l'expression d'une maladie constitutionnelle que d'une maladie parasitaire.

Elle est plus fréquente chez la femme que chez l'homme, et c'est chez la femme également que se montrent en plus grand nombre les cancers précoces, ceux qui surviennent pendant la période active de la vie génitale, et qui frappent les organes de la maternité : l'utérus et le sein. Il convient de remarquer que ces organes subissent de bonne heure, et avant les autres, les modifications régressives de l'âge du retour.

Quand je mettrai en parallèle avec les tumeurs cancéreuses les néoplasies conjonctives, je vous montrerai que ces dernières sont liées à l'*accroissement des tissus*. Les épithéliomes, au contraire, je vous le répète, et vous ne sauriez trop vous saturer de cette notion, sont intimement unis aux modifications que subissent ces mêmes tissus par le fait des années. Si toutes les personnes qui vieillissent en étaient atteintes, et si la végétation épithéliale se faisait sur plusieurs points de l'organisme à la fois, on pourrait supposer, avec Thiersch, que le cancer est le fait d'une simple évolution sénile, et que les tissus conjonctifs, perdant leur vitalité avant les épithéliums, se laissent envahir par eux ; mais comme il n'en est rien, il faut bien admettre l'existence d'une double prédisposition générale et locale.

La prédisposition générale est mise hors de doute par le fait de l'*hérédité*. Il n'est pas douteux que le cancer soit héréditaire. Le consensus unanime du public et des praticiens

s'accorde avec les statistiques anciennes, les observations si frappantes de Broca, les tableaux de Baker et de tant d'autres auteurs. Dernièrement encore, un médecin fort distingué, le docteur Brunon, directeur de l'Ecole de Médecine de Rouen, résumait en ces termes une enquête très bien conduite auprès de ses confrères de Normandie : « L'hérédité du cancer ne peut pas plus faire de doute que celle de la syphilis ou de la tuberculose. Dans les villages normands, les familles s'allient entre elles, et forment des espèces de tribus sans alliances en dehors d'elles : c'est ainsi que les praticiens de la campagne expliquent qu'ils ont souvent l'occasion de voir trois générations de cancéreux. Ces cas ne sont pas rares. Il faut remarquer que ces cancéreux n'habitaient pas nécessairement ensemble ; ils appartenaient même quelquefois à des villages éloignés les uns des autres. »

L'hérédité transmet toutes les varités de néoplasies épithéliales, qui peuvent se transmettre soit sous la même forme et affecter le même organe, soit sur des organes différents et sous une forme anatomique dissemblable. Cette dernière circonstance nous paraît propre à montrer encore que le cancer est bien l'effet d'une maladie générale. Nous verrons tout à l'heure que le fait même de l'hérédité cancéreuse — bien différente de l'hérédité syphilitique ou tuberculeuse — s'oppose à ce que nous puissions croire que cette maladie générale soit de nature parasitaire.

Il est un fait bien remarquable, c'est la santé parfaite dont jouissent pendant toute leur existence les personnes qui doivent finir par le cancer. Le plus souvent vigoureux et hauts en couleur, doués d'un bel appétit, ces individus, d'après Beneke, auraient un système artériel particulièrement large et bien développé. Cette remarque est assez conforme à la réalité. Mais on ne saurait voir dans cette particularité, commune à un grand nombre de nerveux ou herpétiques, une prédisposition anatomique au cancer, et Besançon a rapporté l'observation d'une femme aplasique qui succomba à un épithéliome du cœcum. Retenez en tout cas que la manifestation cancéreuse est souvent le premier désordre dont les malades aient jamais eu à se plaindre ; aussi, en dehors de la donnée héréditaire, est-il bien difficile de prévoir l'apparition d'un cancer.

Riches ou pauvres, paysans ou citadins sont également exposés à la carcinose. Les *causes débilitantes*, si puissantes à

hâter l'éclosion des maladies hérédo-parasitaires, la tuberculose par exemple, ont ici une influence absolument nulle. N'accordez non plus aucune créance à la soi-disant influence du *régime alimentaire*. On a cité l'exemple des Chartreux et des Trappistes, des peuplades où l'alimentation est végétale et le cancer inconnu ; on a été jusqu'à incriminer le porc, déjà si injustement accusé de tant de méfaits ; on a médit des eaux impures ; on a opposé la rareté du cancer chez les herbivores à sa fréquence chez les chats et les chiens. Qu'il vous suffise de savoir que le cancer frappe égalitairement le paysan nourri de pommes de terre et le financier habitué aux tables les mieux garnies. Certains relevés montrent même une prédominance proportionnelle du cancer dans les campagnes (Arnaudet, Rebulet, Legros), il est vrai que d'autres statistiques le montrent plus fréquent dans les villes.

Les circonstances d'habitat sont donc indifférentes. Faites bon marché de ces histoires de *maisons à cancers*, de *villages à cancers*, rapportées par des observateurs inexpérimentés, ainsi que de la soi-disant propagation du cancer le long des cours d'eaux. L'idée du cancer considéré comme une maladie miasmatique fait vraiment sourire.

Mais il est une autre notion étiologique très saisissante, et qu'on est autorisé à faire valoir comme cause occasionnelle, c'est *le chagrin*. L'observation du médecin est, encore là, d'accord avec le sentiment de la foule. On ne saurait s'étonner du rôle provocateur que jouent les émotions dépressives vis-à-vis de l'apparition du cancer, quand on remarque par ailleurs les nombreuses relations de cette maladie avec le système nerveux.

Fréquemment observé dans les pays glaciaires, particulièrement commun en Chine et en Europe, le cancer est rare en Égypte, en Perse, dans les Indes, au Sénégal, dans l'Afrique centrale, dans les régions intertropicales de l'Amérique (Mexique, Guyane, Brésil). Dans certaines parties de ces pays, où l'on vit à l'européenne (Alger, Madère, Puebla, Mexico), le cancer est aussi fréquent qu'en Europe, ce qui peut tenir à ce qu'il y est mieux diagnostiqué, ou que ces pays sont occupés par des immigrés ayant apporté avec eux la prédisposition héréditaire.

Il serait inexact, en tout cas, d'attribuer l'immunité relative des races intertropicales à leurs habitudes végétariennes. Aux îles Féroë et en Islande, où l'alimentation est presque exclusivement animale, le cancer est inconnu, au dire de Panum et

Dunn. En revanche, Duchaussoy a signalé des cas de cancer dans une secte de Suisses végétariens.

Des données géographiques, il résulte que le cancer est plus fréquent en Europe et en Asie qu'en Afrique et qu'il est commun en Amérique, chez les populations blanches. Le cancer, comme la phthisie, paraît donc suivre les progrès de la civilisation ; ce serait une maladie des peuples vieillis comme des organismes vieillis. Je ne dis pas des peuples et des organismes déchus.

En outre de la prédisposition générale, je vous ai dit tout à l'heure qu'il convenait d'admettre une *prédisposition locale*. Certaines circonstances extérieures, traumatiques notamment, favorisent la détermination de la maladie sur tel ou tel organe; et c'est sans doute à elles que l'utérus et la mamelle chez la femme, les lèvres chez les hommes adonnés au tabac, l'estomac et le rectum dans les deux sexes doivent être le siège le plus habituel de la carcinose. Les organes ectopiés, le testicule à l'anneau notamment, semblent, pour une raison analogue, constituer des lieux de moindre résistance pour la détermination du cancer.

Je vous rappelle la fréquence des épithéliomes développés sur les cicatrices, sur les plaques de leucoplasie buccale, sur les surfaces modifiées par l'acné sébacée et par les érythèmes, soit de nature herpétique, soit artificiellement provoqués par des substances irritantes, comme la paraffine ou la suie de cheminée (*épithéliomes scrotaux des ramoneurs*), etc.

Mais on a exagéré, à mon sens, les rapports de l'inflammation chronique des organes avec le cancer. Et si l'on a pu donner des observations très bien étudiées d'épithéliomes développés au niveau d'un lobe pulmonaire sclérosé ou sur un fond de gastrite polypeuse (Ménétrier), ou encore sur une cicatrice d'ulcère rond (Hauser), il n'y a là qu'une application de la loi d'appel. Mais tout nous défend de croire à la transformation possible d'une néoplasie inflammatoire banale ou spécifique en un néoplasme cancéreux.

Les circonstances extérieures agissent en fixant la localisation morbide, et peut-être en la faisant naître avant le temps. Mais il importe de remarquer qu'elles ne sont jamais que des causes occasionnelles mettant en jeu la prédisposition générale; la preuve en est que l'*inoculation* ou l'*injection d'un produit can-*

*céreux* chez un animal de même espèce ou d'espèce différente ne réussit pas même à engendrer cette maladie.

Depuis la première tentative expérimentale de Peyrilhe, qui date de plus d'un siècle (1773), cent auteurs se sont efforcés d'obtenir la transmission ou la greffe du cancer. Je vous ferai grâce du détail de ces tentatives dont aucune n'est de nature à entraîner la conviction. J'ajouterai que le greffage, qui se produit en effet par contiguité chez l'individu cancéreux, fût-il réussi expérimentalement chez un individu de même espèce, il n'en résulterait nullement que le cancer fût de nature parasitaire.

Le seul argument favorable à la théorie parasitaire est celui qu'on peut tirer du mode de développement excentrique de la tumeur, assez comparable à ce qu'on observe dans la variété de tricophytie de la peau désignée sous le nom d'*herpès circiné*. Mais cette analogie assez lointaine n'a pas la valeur d'une véritable preuve clinique, et, les preuves expérimentales faisant également défaut, force a été aux partisans de la théorie parasitaire de chercher à démontrer dans le tissu même du cancer l'existence de micro-organismes.

A ce point de vue également, les recherches ont été vaines. Les différents organismes microbiens, retrouvés très fréquemment par de nombreux auteurs, sont en rapport évident avec des infections secondaires, surajoutées au mal cancéreux primitif. Quant aux *coccidies*, grosses ou petites, dont on a tant parlé en ces dernières années, la majorité des histologistes s'accorde à reconnaître qu'il n'y a là que de simples apparences de parasites, dues à des dégénérescences localisées du protoplasma cellulaire, à la kératinisation des cellules, ou à des déviations du processus karyokinétique.

Il y a plus. Nous connaissons les lésions causées par les coccidies chez les animaux et même chez l'homme; ce sont des kystes, et non des cancers.

Virchow a comparé le cancer aux galles des végétaux qui sont de nature parasitaire, et cette comparaison a fait fortune. Je vous ferai remarquer que les galles sont transitoires, et que l'affection décrite par Sorauer sous le nom de *cancer des arbres*, végétation indéfinie comme celle de l'épithéliome et déterminant la mort de l'organisme qui le porte, paraît justement exempte de tout parasite.

Par quelle méconnaissance de l'anatomie pathologique peut-

on d'ailleurs rapprocher l'épithéliome des nodules parasitaires, et assimiler la végétation épithéliale aux phénomènes de nécrose cellulaire et d'afflux leucocytique qui caractérisent les néoplasies inflammatoires ?

La théorie parasitaire du cancer ne reposant sur aucun fondement scientifique, beaucoup de médecins se sont ralliés à une théorie d'apparence séduisante, celle qui invoque une *anomalie du développement embryonnaire* pour expliquer l'apparition du cancer, et dont un médecin allemand, Conheim, s'est fait le principal champion. Dans cette hypothèse, car ce n'est là qu'une hypothèse, le cancer résulterait de l'évolution pendant la vie adulte d'un bourgeon épithélial inclus pendant la vie fœtale dans une zone hétérogène. Cette conception assimile en réalité le cancer à un tératome. Elle mérite à peine la discussion, vu qu'elle ne repose sur aucun fait d'observation directe. Les tératomes sont des tumeurs bénignes et précoces, l'épithéliome une tumeur maligne et tardive. Et que reste-t-il d'ailleurs de ce bourgeon épithélial fœtal au niveau d'une cicatrice de profonde brûlure, où se développe ultérieurement un cancroïde ?

*(A suivre.)*

(*Journal de Médecine interne*, décembre 1898.)

---

## GLOSSITE SYPHILO-ÉPITHÉLIOMATEUSE PHAGÉDÉNIQUE ULCÉREUSE. MORT PAR HÉMORRAGIE DE LA LINGUALE GAUCHE EXAMEN HISTOLOGIQUE (P. Gastou) (1).

**par M. le professeur A. FOURNIER.**

J'ai l'honneur de présenter à la Société une malade, âgée de 53 ans, affectée d'une glossopathie sur la nature de laquelle des diagnostics divers ont été produits.

Cette femme, qui a contracté la syphilis il y a 30 ans, présentait, il y a 2 mois, une langue énorme, monstrueuse, véritablement éléphantiasique. Cette langue extrêmement dure, procidente, formait hors de la bouche une volumineuse tumeur qui pendait jusqu'au-dessous du menton. On put seulement, au bout d'une quinzaine de jours, lorsque l'examen de la bouche fut possible, constater qu'une

(1) Soc. franç. de dermat. et de syphil. (Décembre 1898 et février 1899).

énorme caverne se prolongeant à perte de vue, gangréneuse d'aspect, avait détruit environ la moitié de la portion linguale encore incluse dans la bouche.

En avant, on pouvait constater quelques petites ulcérations jaunâtres et gommeuses d'aspect.

Cette lésion, d'une odeur repoussante, entraînait des troubles fonctionnels considérables du côté de la parole, de la mastication, de la déglutition, voire même de la respiration.

Peu de douleurs; pas ou peu de douleurs d'oreille. Salivation surabondante. Songeant qu'il s'agissait là d'une lésion gommeuse, j'ai institué un traitement énergique : Iodure de potassium à doses élevées; injections de calomel hebdomadaires, sans parler d'un traitement local approprié.

Sous cette influence il s'est produit une amélioration énorme, et je puis vous présenter aujourd'hui cette malade complètement métamorphosée. La langue est certainement diminuée de deux tiers; elle est rentrée dans la bouche, cicatrisée en grande partie, et ses fonctions sont en partie restaurées.

De tout cela que faut-il donc conclure?

S'agit-il d'une gomme ou d'un épithéliome?

En faveur de la syphilis se présente trois arguments : 1° Antécédents de syphilis; 2° Absence absolue de tout saignottement au contact, à la pression, au pinceau; 3° Enfin, énorme amélioration que vous pouvez constater.

Mais, contre la syphilis et en faveur de l'épithéliome, on doit enregistrer les signes suivants : 1° Si cette malade va mieux, nous n'assistons pas à ce mieux-être, à cette résurrection qui s'observe dans les affections syphilitiques alors qu'elles guérissent. Cette malade reste pâle, amaigrie, défaillante; elle ne se remet pas, et sa langue, si rapidement modifiée au début, semble, depuis quelque temps, rester stationnaire dans un *statu quo* qui est loin d'être une guérison. Cet état général mauvais est-il le résultat d'une infection? C'est ce que je ne saurais dire.

2° La langue reste immobile, comme clouée sur le plancher de la bouche, et c'est là un bien mauvais signe quant au pronostic.

3° Il existe des ganglions; tout le plancher de la bouche est sous-tendu par des masses ganglionnaires cohérentes, en nappe.

4° Enfin, le résultat histologique serait confirmatif du diagnostic d'épithéliome.

Des préparations, qui ont été faites par mon chef de laboratoire, le Dr Gastou, et que je viens de soumettre encore à l'instant à la compétence si grande du Dr Darier, ne semblent laisser aucun doute sur la nature épithéliomateuse de cette lésion.

En considération de ces données diverses, je crois pouvoir formuler ici le diagnostic de glossite mixte, syphilo-épithéliomateuse;

car, je le répète à dessein, je ne puis croire à la syphilis seule en raison des résultats histologiques que je viens de citer, et je ne puis croire non plus à un épithéliome seul, car jamais on n'a vu avec l'épithéliome d'amélioration semblable.

Seul, le diagnostic mixte me semble acceptable; c'est celui que j'adopte, me réservant d'entretenir la Société de l'évolution ultérieure de ce cas, si curieux à tous égards.

## AUTOPSIE. — EXAMEN HISTOLOGIQUE
### par M. P. GASTOU

L''examen post-mortem est venu compléter les détails histologiques et confirmer le diagnostic de glossite syphilo-épithéliomateuse.

*Examen de la langue et des organes avoisinants.* — Vue par sa face antérieure, la masse extirpée comprend :

A la partie supérieure, la langue, ou plutôt ce qu'il en reste, c'est-à-dire à droite un moignon informe, s'exfoliant en un détritus noirâtre; à gauche, une masse sanguinolente de débris sphacélés et de caillots fétides, comblant une cavité dont le prolongement va, jusqu'en arrière de la grande corne de l'os hyoïde, se perdre derrière les piliers gauches du voile du palais dans la masse du paquet vasculo-nerveux du cou.

Entourant le magma et lui formant plancher, existe une masse dure, d'aspect lardacé, bombant en avant et sur les côtés, se prolongeant en arrière et de chaque côté jusqu'aux vaisseaux du cou. En haut elle adhère à la langue, sur les côtés aux gaînes péri-vasculaires.

Complétant les rapports de la langue ou plutôt du détritus qui la représente, un voile du palais, des piliers (le gauche en partie détruit), une luette tuméfiés, blanchâtres, saillants.

La mort s'étant produite par une hémorragie buccale foudroyante, le point de départ de cette hémorragie a été recherché avec soin. Il n'est pas dans les carotides, ni dans les jugulaires qui, quoique traversant la néoplasie et la paroi postérieure de la cavité ulcéreuse, sont indemnes de toute lésion.

La rupture vasculaire a eu lieu sur une des branches du tronc thyro-linguo-facial gauche, sur la linguale, ainsi que le démontre le passage d'un stylet mousse introduit successivement dans chacune des artères et des bronches artérielles de la région cervicale.

Il n'existe pas de lésions à droite, le larynx et l'œsophage sont sains.

En prolongeant la dissection dans les organes du médiastin, on constate l'absence d'hypertrophie et de lésions de ganglions à ce niveau. La trachée et les bronches sont libres.

*Organes thoraciques.* — Le cœur est en systole, vide de sang; le

myocarde moins coloré que normalement, les valvules et orifices sains. Pas d'épanchement, ni de lésions péricardiques. Pas d'épanchement pleural ni d'adhérences.

*Poumons.* — Emphysémateux sur leurs bords et leur face antérieure. Congestion hypostatique des bases. Sur les deux, aspect granité dans la région moyenne et à la partie postérieure. Ilots de tissu rouge, foncé, marbré de gris, ne crépitant pas. Aspect de spléno-pneumonie. Par places les lésions congestives vont jusqu'à produire des noyaux hémorragiques superficiels.

*Organes abdominaux.* — Pas de lésions du péritoine.

*Foie.* — De volume normal, aspect de foie cardiaque, rouge à la surface avec taches et plaques blanchâtres étalées. Mou à la coupe qui donne un sang noir abondant.

*Rate.* — Non hypertrophiée, rouge, diffluante; à la coupe, tractus blanchâtres. Capsules surrénales, pancréas pâles.

*Reins.* — Peu hypertrophiés, pâles. Décortication facile à la coupe; substance corticale congestionnée, peu épaissie.

*Estomac.* — Rempli de sang. Intestins normaux. Mésentère et ganglions mésentériques sans lésions appréciables.

On note l'existence d'un kyste de l'ovaire, de fibromes utérins. Pas d'altérations macroscopiques des méninges, du cerveau, du cervelet et du bulbe.

En aucun point on ne trouve de lésions nodulaires, néoplasiques ou suppuratives.

*Examen histologique.* — Cet examen a porté sur le moignon lingual, le bourrelet lardacé l'entourant, les ganglions, les poumons, le foie, la rate, les capsules surrénales et les reins.

*Examen du moignon lingual.* — Une série de coupes portant sur une région de la langue non modifiée pendant la vie n'a montré qu'une infiltration leucocytaire interstitielle abondante et des dilatations vasculaires très marquées.

Sur un fragment pris dans la région voisine du point où s'est produite l'hémorragie, on a, au contraire, sous les yeux toutes les particularités de la lésion que nous résumons ainsi :

1° Une partie superficielle, constituée par la région épithéliale. Celle-ci est abrasée dans une grande étendue et les papilles, en dent de scie, mises à nu, ne sont plus protégées par des cellules épithéliales. Elles sont formées d'un tissu vasculaire; réunion de cavités artérielles, veineuses et lymphatiques très développées, de tissu musculaire et d'infiltrations leucocytaires diffuses.

En un point cependant l'épithélium a proliféré et vient former une véritable encoche cancéreuse qui, sous forme d'amas de travées de boyaux cellulaires néoplasiques, vient écorner la zone moyenne. Cette masse épithéliale vient confirmer de tous points les résultats de la biopsie.

2° La zone moyenne est un véritable tissu spongieux, érectile. Elle est composée de vaisseaux et de muscles ; tous ces éléments englobés et séparés par l'infiltration cellulaire. Les muscles sont coupés en travers ; la plupart des vaisseaux sont atrophiés et leurs éléments dégénérés.

Dans cette couche, çà et là, les éléments leucocytaires se groupent en amas, les vaisseaux ont leurs parois épaissies, leur endothélium tuméfié.

3° La zone profonde est toute autre d'aspect que les deux précédentes.

Les vaisseaux sont plus rares et plus volumineux. Autour de certains d'entre eux existait une zone de tissu en dégénérescence granuleuse totale au centre, mélangée d'éléments fibrillaires et de leucocytes sur les bords et séparée des parties voisines par des cellules allongées à leur périphérie.

Avoisinant ces zones, il en existe d'autres qui, tout en présentant les mêmes altérations et dans le même ordre, n'ont pas de vaisseaux au centre. De par une analyse histologique minutieuse on peut conclure que *ces amas dégénérés ont tous les caractères des lésions gommeuses* et qu'à côté des gommes de la langue, la zone profonde présente une *infiltration et des lésions vasculaires analogues à celles qui caractérisent les syphilomes tertiaires.*

On peut donc conclure qu'à côté des lésions épithéliomateuses de la langue, il existait *des lésions syphilitiques*, et *qu'il s'agit d'une glossite mixte.*

*Ganglions.* — A l'inverse de ce que la clinique avait paru démontrer, les ganglions sous-maxillaires étaient indemnes, histologiquement, de toute propagation cancéreuse. Ce qu'on croyait être une prise en masse des ganglions était une lésion inflammatoire des glandes salivaires.

*Les glandes sous-maxillaires* ont subi une hypertrophie considérable. Il s'est fait une véritable hyperplasie glandulaire qui démontre l'analyse histologique. Hyperplasie qui a entraîné, en certains points, une modification des cellules glandulaires telle qu'on peut déjà y voir un début de lésion épithéliomateuse sans que la transformation de l'adénome inflammatoire en adénome malin soit nettement définie.

Incidemment on peut se demander si les malformations cellulaires glandulaires des glandes sous-maxillaires ne seraient pas en rapport avec l'élimination du mercure et de l'iodure absorbés par la malade.

*Lésions viscérales.* — Dans les viscères (foie, reins, rate, poumons), il n'existait pas de lésions gommeuses ou rappelant les syphilomes, mais des dégénérescences cellulaires multiples jointes à des lésions vasculaires. Ces lésions sont décrites en détail dans l'observation.

M. Fournier. — Voilà une démonstration irrécusable du métissage possible de la syphilis et de l'épithéliome. Cette hybridité, admise par Verneuil, a été longtemps contestée.

Cette femme avait une langue énorme descendant jusqu'au-dessous du menton et grosse comme le poignet. Le diagnostic hésitait entre syphilis et épithéliome. On lui fait des injections de calomel et le résultat est véritablement prodigieux ; la réduction de volume est telle que la langue est devenue ce que vous venez de voir : de colossale, naine. Or l'examen histologique démontre que cette langue est épithéliomateuse. Le calomel n'a pu avoir une action aussi merveilleuse sur des tissus purement épithéliomateux ; mais il a réduit ce que cette langue avait en quelque sorte de syphilitique.

Ce fait explique beaucoup d'autres cas analogues et dont l'interprétation me paraissait jusqu'alors très obscure. Bien des fois il m'est arrivé d'être consulté pour une langue dite syphilitique par les uns, épithéliomateuse par les autres.

Les chirurgiens refusent d'intervenir et je suis amené à pratiquer, sans conviction, des injections de calomel. Or, sous cette influence, on voit la tumeur diminuer comme par enchantement, pendant quinze jours, trois semaines. Puis l'amélioration s'arrête, malgré la continuation du traitement, et le malade meurt en trois mois. J'ai observé plus de vingt cas semblables. Aussi je crois que l'hybridité est beaucoup plus commune qu'on ne le croit aujourd'hui.

Nous sommes d'autant plus heureux de reproduire cette importante observation que l'hybridité cancéro-syphilitique, mentionnée pour la première fois par Verneuil et plus longuement traitée dans notre thèse, est restée quelque temps contestée par un certain nombre de médecins.

Le fait, rapporté par MM. A. Fournier et P. Gastou, qui appartient à la 3me forme d'hybridité que nous avons décrite, forme cancéro-scléro-gommeuse, est un nouvel exemple de cette association des deux maladies.

« J'ai observé *plus de vingt cas semblables*, dit plus haut M. A. Fournier. Aussi je crois que l'hybridité est beaucoup plus commune qu'on ne le croit aujourd'hui. »

Ces faits viennent s'ajouter à ceux que nous avons recueillis et aux observations postérieures citées par Doutrelepont, Lang, Wheeler, Trekaki et Lenormand et King (W.), sans compter les cas qui ont été l'objet d'une courte mention à la *Société française de dermatologie et de syphiligraphie*.

Ils répondent aux critiques théoriques formulées il y a quelques années par M. Augagneur, et l'observation, que nous relatons aujourd'hui, en fournissant un examen histologique détaillé, réduit à néant les phrases suivantes du même auteur : « Enfin, à titre d'objection générale, nous trouvons dans tous

les faits de MM. Ozenne et Verneuil une lacune énorme et qu'il ne tenait qu'à eux de combler. Ces productions métis, dues à la syphilis et au cancer, si elles se différencient du cancer type par des symptômes et une marche particulière, ne doivent pas posséder la même constitution anatomique que ce cancer type. M. Verneuil a opéré à plusieurs reprises des hybrides. Pourquoi n'a-t-il jamais fait chercher, dans l'examen histologique, une preuve de l'exactitude de ses conceptions cliniques ? Vous ne trouverez aucune observation anatomo-pathologique et ce silence est, vous le sentez, très significatif. »

En écrivant ces lignes M. Augagneur, avait raison de signaler cette lacune, mais il avait tort de ne pas rappeler que, dans la première observation du mémoire de Lang, mentionné par lui-même, il est dit que *l'examen histologique décela la présence d'éléments cancéreux et syphilitiques tout à la fois.*

Nous espérons que ce nouvel examen histologique, fait par M. P. Gastou, donnera satisfaction aux exigences scientifiques de M. Augagneur.

VERNEUIL. — Journal *Le Praticien*, n° 10, 1880.

OZENNE. — Du cancer chez les syphilitiques. De l'hybridité cancéro-syphilitique de la cavité buccale en particulier (Thèse de doct., Par., 1884).

DOUTRELEPONT. — Syphilis et carcinome (Deuts. med. Woch. n° 47, p. 1016, 1887).

LANG. — Combinaison de la syphilis et du cancer (Collège méd., Vienne, 5 mars 1888).

WHEELER. — Syphilis et cancer de la langue (Ac. roy. de méd. d'Irlande, in bulletin méd. Paris, p. 251, 1889).

TREKAKI et LENORMAND. — Note sur un cas de cancer de la langue à signes insolites (Gaz. des hôp. Paris, p. 301, 17 mars 1892).

AUGAGNEUR (V.). — Syphilis et cancer (*La Province médicale*, Lyon, p. 157, 2 avril 1892).

KING (W. P.). — The relation of syphilis to cancers of the mucous membranes (N.-York M. J. LXVIII, 659, 1898).

E. OZENNE.

---

# ANALYSES

## Appareil de l'innervation

**Frénel.** — *Tumeur du cervelet.* (Soc. anat. Par., mai 1898).

Femme de 21 ans. Depuis un an perte de la vue, impotence progressive des membres inférieurs avec raideur de la jambe gauche.

Hallucinations de la vue et de l'ouïe. Attaques épileptiformes. Mort dans le coma.

A l'autopsie, on constate une tumeur occupant toute la portion antérieure de l'équateur du lobe droit du cervelet, constituée par une partie interne solide et par une partie externe kystique. C'était un gliome télangiectasique.

**Rabé** et **Martin** (A.). — *Tumeur (sarcome globo-cellulaire) du pédoncule cérébelleux moyen.* (Soc. anat. Par., juillet 1898.)

Ce néoplasme avait donné lieu à divers symptômes indiquant une compression des nerfs de la base : paralysie, contracture, titubation, douleur occipitale, vertiges. De forme elliptique, il mesurait 6 cent. sur 5 centimètres; en arrière, il refoulait l'hémisphère droit du cervelet; en avant, il effaçait la moitié droite de la protubérance et du bulbe, et s'avançait jusqu'à la ligne médiane. Les nerfs de la base étaient presque tous comprimés.

**A. Poulain**. — *Sarcome du médiastin comprimant la moelle.* (Soc. anat. Par., nov. 1898.)

L'intérêt de cette observation, recueillie sur une femme de 31 ans, réside principalement dans l'envahissement par le néoplasme du canal rachidien et la compression. Au cours de l'affection il était survenu de la paraplégie. A l'autopsie, on a trouvé un sarcôme situé entre les lobes supérieurs des poumons qu'il a envahis et ayant donné plusieurs prolongements, dont l'un a détruit la 5e vertèbre dorsale et comprimé la moelle à travers la dure-mère intacte. D'après l'auteur la tumeur se serait primitivement développée dans le médiastin antérieur et n'aurait envahi le médiastin postérieur que secondairement.

**Levrey** et **Pilliet**. — *Sarcome hémorragique du nerf cubital.* (Soc. anat. Par., avril 1898.)

Homme de 68 ans. Début de la tumeur il y a 5 ans; accroissement progressif sans déterminer de gêne. Actuellement au 1/3 supéro-interne du bras gauche, sur le bord interne du coraco-brachial existe une tumeur ayant la forme et le volume d'un œuf de dinde, à grand axe vertical. Elle est lisse, régulière, fluctuante, sans battements ni souffle. Le bras fléchi, cette tumeur est mobile transversalement; en outre il est facile de la déplacer de bas en haut et de haut en bas : Le bras étendu, elle est complètement immobilisée. Pas d'engorgement ganglionnaire dans l'aisselle. Pas de douleurs communiquées ni spontanées. Depuis quelques mois seulement engourdissement de la main, en particulier du petit doigt et sensations de fourmillements à la partie interne du bras et de l'avant-bras. Les mouvements du membre supérieur sont normaux.

Enucléation de la tumeur, à la surface de laquelle le nerf cubital est éparpillé. Pendant 15 jours abolition complète de la sensibilité au niveau du petit doigt et de la moitié interne de l'annulaire. A l'examen histologique la tumeur paraît être un sarcome hémorragique ayant l'aspect des sarcomes télangiectasiques.

---

## Appareil des sens spéciaux

**A. Stravino.** — *Sarcomatose cutanée hémorragique.* (Georn. ital. della Malattie vener. e della pelle, 155, 1898.)

Homme de 62 ans. Blessure à la région métatarsienne du pied gaucho avec un couteau qui servait à enlever la peau d'un cheval mort de farcin. Suppuration de la plaie qui se cicatrise en 40 jours. Quelques jours après, la cicatrice étant restée tuméfiée, apparition de taches rosées sur le pied; puis, dans la suite, nouvelles taches de sarcomatose sur l'autre pied, les jambes et les membres supérieurs. Au microscope, sarcomes à petites cellules rondes avec hémorragies interstitielles.

**G.-W. Wende.** — *Sarcome idiopathique pigmenté multiple.* (Journ. of cutan. and. gen ur..., mai 1898.)

Homme de 45 ans. L'affection, qui date de 2 ans, a débuté par des troubles gastriques, une douleur dans l'articulation tibio-tarsienne droite et des nodules durs, rouges et douloureux sur le pied. Peu après quelques autres nodules durs sur le plancher des fosses nasales et sur la main droite.

En 1897 on note de l'amaigrissement, du gonflement de la rate et du foie et un point douloureux à l'épigastre. Sur les mains et les pieds on voit de larges plaques dures et pigmentées, violacées, résultant de l'agglomération de nodules. L'excision de plusieurs plaques a permis de faire l'examen histologique et de reconnaître qu'elles étaient constituées par des cellules sarcomateuses fusiformes.

**Pinkoslowsky.** — *Cancer cutané récidivé traité par l'extrait de chélidonium majus.* (Medycyna 1897).

Ce cancer occupait la face et avait récidivé après son ablation. Différents traitements ayant été en vain employés, P... a fait des injections interstitielles d'extrait de grande chélidoine (une seringue du mélange à parties égales de chélidoine, d'eau distillée et de glycérine), une injection tous les trois jours. Après chaque injection l'ulcération était recouverte de gaze iodoformée trempée dans un mélange de glycérine et de chélidoine. Après 6 injections

et 20 pansements la cicatrisation a été obtenue et, depuis 7 mois, il n'y a pas eu de récidive.

**Pilliet** et **Guillain**. — *Epithéliome de la face à marche très lente.* (Soc. anat. Par., mai 1898.)

Homme de 48 ans. Vers l'âge de 28 ans, apparition, à l'angle interne de l'œil droit, d'une excroissance qui ne tarde pas à s'ulcérer; deux ans plus tard ablation. Six mois après récidive à la même place; nouvelle ablation avec grattage du maxillaire supérieur et de l'unguis.

Dans les dix années qui suivent plusieurs récidives qui nécessitent successivement une blépharoplastie, l'ablation de la paupière inférieure et l'énucléation de l'œil. De 1892 à 1897 pas de récidive. Dans cette dernière année, elle reparaît là où était le néoplasme et actuellement on constate une tumeur, du volume d'une châtaigne, développée dans le maxillaire avec prolongement dans la fosse nasale droite. Etat général bon.

Résection du maxillaire. Au point de vue histologique il s'agissait d'un épithélioma à globes épidermiques nets, primitivement développé dans une glande sudoripare.

**Gastou** et **Haury**. — *Epithélioma de la face, guéri par la méthode de Cerny-Trunecek.* (Soc. derm. et syph. Par., 10 nov. 1898.)

Homme de 54 ans, portant depuis six mois une lésion ulcéreuse du nez, constituée par deux parties circulaires occupant l'une, la racine du nez, et l'autre, l'angle interne de l'œil. La nature épithéliomateuse n'était pas douteuse. Après 7 applications d'acide arsénieux (solution au 150°, au 100° et au 50°) et des pansements iodoformés, la plaie a bourgeonné et a presque complètement disparu.

---

## Appareil de la digestion

### *1° Partie sus-diaphragmatique de l'appareil de la digestion.*

**Jeanbrau**. — *Epithélioma de la lèvre inférieure traité et guéri par le procédé de Cerny et Trunecek.* (Presse Méd. 10 Sept. 1898.)

Homme de 79 ans, non syphilitique, atteint d'un épithélioma de la partie gauche de la lèvre inférieure, empiétant sur la face cutanée et sur la face muqueuse. La tumeur est du volume d'une grosse noisette. Pas d'adénopathie.

Le traitement au badigeonnage à l'acide arsénieux de Cerny et Trunecek est commencé le 3 juillet 1897 et continué dans les semaines suivantes. Après un certain nombre de badigeonnages et la chute des eschares, on constate la disparition complète de la tumeur

(10 sept.) et bientôt la cicatrisation complète de la plaie. Les tissus ont repris leur souplesse et leur élasticité normales. En juillet 1898, il n'y avait pas de récidive. Aucun engorgement ganglionnaire. La muqueuse présentait sa couleur et son aspect normaux sans cicatrice.

L'auteur fait remarquer que les cas d'épithélioma traités jusqu'à ce jour par l'acide arsénieux n'intéressaient que la peau. Chez le malade de cette observation, la peau et la muqueuse étaient envahies ; la guérison n'en a pas été moins parfaite.

**Frieke.** — *Le cancer des lèvres.* (Abeille méd., 4 mars 1899.)

Frieke, étudiant cette question d'après les cas observés à la clinique chirurgicale de Gœttingue, et d'après les observations publiées dans différents ouvrages, est arrivé aux conclusions suivantes :

1° Le cancer de la lèvre inférieure est dix-neuf fois plus fréquent que celui de la lèvre supérieure; chez la femme, le cancer de la lèvre inférieure est douze fois moins fréquent, et le cancer de la lèvre supérieure trois fois moins fréquent que chez l'homme;

2° L'âge moyen des malades est de soixante ans; les individus qui sont le plus souvent atteints sont ceux dont l'âge est compris entre cinquante-cinq et soixante ans; la fréquente du cancer augmente depuis vingt-cinq jusqu'à soixante-cinq;

3° L'hérédité, l'alcool, le tabac ne jouent aucun rôle étiologique; mais on ne peut pas en dire autant des traumatismes de la lèvre;

4° Dans l'évolution du cancer, on peut distinguer : *a*) la fissure, porte d'entrée de l'agent virulent; *b*) le nodule; *c*) la tumeur, dont la nécrose centrale aboutit à la formation d'une ulcération à bords indurés. L'infiltration cancéreuse des ganglions lymphatiques peut se produire déjà quand la tumeur n'a pas encore acquis les dimensions d'une noix. Le maxillaire peut se trouver envahi au bout de trois mois, et son envahissement effectif, au bout de neuf mois, n'est pas rare;

5° L'envahissement du maxillaire exclut la possibilité d'une guérison définitive, car une opération radicale présente, dans ces cas, de grands dangers. Le pronostic est également aggravé par l'envahissement des ganglions lymphatiques; il en est de même d'une grande extension de la tumeur, dont la signification est pourtant moins mauvaise;

6° Les résultats que peut donner l'opération sont les chiffres suivants, d'après la statistique de la clinique de Gœttingue :

Sur 124 opérations pour cancer de la lèvre inférieure, 8 morts, soit une mortalité de 6.5 pour 100; sur 13 opérations pour cancer de la lèvre supérieure, 1 mort, soit une mortalité de 7.7 pour 100.

La récidive a été constatée dans 37 cas de cancer de la lèvre inférieure (soit 32.5 p. 100 des cas), et dans 4 cas de cancer de la lèvre supérieure (soit 30.8 pour 100 des cas).

**Griffon** et **Dartignies**. — *Cancer primitif de l'œsophage et sarcome hémorragique du pouce, chez un ancien opéré de cancer du rein.* (Soc. anat. Par., juillet 1898.)

Les auteurs présentent un cancer de l'œsophage, trouvé à l'autopsie d'un homme de cinquante ans, opéré trois ans auparavant d'un rein cancéreux. La poche néoplasique fait communiquer l'œsophage avec la portion terminale de la trachée et avec la bronche gauche.

Le cancer du rein n'a pas récidivé.

La tumeur de la main, apparue cinq mois avant la mort, occupe la partie moyenne du premier métacarpien. C'est une sorte de caillot sanguin, volumineux, entouré d'une coque osseuse, mince, flexible. Au microscope, il s'agit d'un fibro-sarcome avec grandes hémorragies, anciennes dans les portions périphériques, récentes au centre de la tumeur.

Les coupes du cancer œsophagien montrent un épithéliome pavimenteux, avec globes épidermiques.

Sur ce sujet existent donc trois néoplasmes de types histologiques dissemblables.

*2e Partie sous-diaphragmatique de l'appareil de la digestion.*

**Dr Verhaeghe**. — *Note sur un cas de linite plastique.* (Echo méd. du Nord, 18 septembre 1898.)

Femme de 60 ans, alcoolique avérée, présentant des symptômes manifestes de lésion organique de l'estomac. Morte cachectique. Les lésions du tube digestif sont ainsi décrites par l'auteur :

« L'*intestin grêle* et surtout le *gros intestin* sont rétractés, tassés, et ne présentent dans leur totalité qu'un volume relativement faible.

» Le *grand épiploon* est également très rétracté, mais en même temps épaissi, surtout à son attache au côlon transverse et à la grande courbure de l'estomac.

» C'est l'*estomac* qui nous présente les lésions les plus curieuses.

» Au premier abord, il nous paraît atrophié, diminué dans son volume général; et à la simple inspection, n'étaient sa couleur blanchâtre et sa résistance au toucher, on aurait pu le prendre pour une portion du gros intestin.

» Nous le séparons du reste du tube digestif par deux sections, l'une à la partie inférieure de l'œsophage, l'autre à travers la première portion du duodénum — et nous le libérons, parfois par un véritable travail de *sculpteur*, des adhérences solides qu'il a contractées sur sa face postérieure, principalement au niveau du pylore et du cardia, d'une part avec la tête du pancréas et cette gangue fibreuse dont nous avons parlé plus haut à propos du foie; — d'autre part, avec la rate, la queue du pancréas et la gangue fibreuse que nous

avons signalée à ce niveau à propos de la rate. Puis nous sectionnons le grand épiploon épaissi.

» l'estomac, ainsi enlevé, est un véritable boyau, très dur au palper, dont la surface extérieure, blanchâtre, est lisse sur presque toute son étendue, sauf au niveau des adhérences sus mentionnées. Son diamètre transversal varie de trois centimètres et demi à quatre dans presque toute son étendue; toutefois, au niveau de la grosse tubérosité, il atteint six centimètres et demi.

» Au niveau des grande et petite courbures nous voyons l'insertion des grand et petit épiploons. Ce qui reste de ces épiploons se présente sous l'aspect de tissus fibreux, durs, épaissis. C'est près du pylore que l'épaississement de ces attaches épiploïques est le plus grand; il y atteint, sur la grande courbure, jusqu'à un centimètre et demi à deux centimètres; au même niveau, mais sur la petite courbure, nous trouvons, adhérent à l'estomac, un bloc fibreux, dur, épais de plus de deux centimètres et qui se continuait (quand l'estomac était en place) avec la masse fibreuse englobant le cholédoque.

» Par le cardia, une faible quantité de liquide louche s'échappe. Si, par le cardia, nous faisons passer à l'intérieur de l'estomac un courant d'eau, la région de la grosse tubérosité se dilate un peu, et bientôt l'eau ressort par le cardia sans que *rien* ne s'écoule par l'orifice duodénal. Nous répétons l'expérience du côté du duodénum; la partie duodénale seule se dilate, et *rien* ne passe par le cardia. La même expérience répétée plusieurs fois nous donne toujours le même résultat.

» Nous pensons immédiatement à une obstruction complète de l'estomac : L'estomac est ouvert tout près de la grande courbure et parallèlement à elle. Nous constatons alors les faits suivants : la paroi de l'estomac est dure et crie sous le ciseau. Sa coupe, blanchâtre, lardacée, nous offre une épaisseur qui va en s'accroissant progressivement du cardia jusqu'au pylore. Au niveau de ce qui est le vestige de la grosse tubérosité, cette épaisseur est d'environ trois à quatre millimètres. Vers le milieu de la grande courbure, elle atteint sept à huit millimètres. Au voisinage du pylore elle est de dix à quinze millimètres.

» En même temps, la cavité stomacale se rétrécit de plus en plus et, à quelque distance du pylore, elle n'est plus, en quelque sorte, que virtuelle.

» La muqueuse paraît lisse, nue, comme abrasée. Elle présente toutefois quelques plis au niveau de la grande courbure. Dans la région voisine du cardia existent quelques taches ecchymotiques.

» De l'examen histologique il résulte que cet estomac paraît atteint à la fois d'une lésion scléreuse ayant entraîné l'hypertrophie et la transformation fibreuse de la sous-muqueuse, et d'une altération destructive caractérisée par l'envahissement de toutes les parois par

des bourgeons épithéliaux. Il existe donc un véritable cancer qu'on peut qualifier du nom d'*épithélioma cylindrique*. Cet épithélioma, par places, devient atypique et passe à la forme alvéolaire. En d'autres points, il a une légère tendance à devenir colloïde, mais il conserve en général, et même jusque dans les couches du tissu péritonéal, son caractère tubuleux. La lésion paraît plus avancée au niveau de la grande courbure qu'au niveau du pylore. Il s'agissait donc d'un néoplasme qui paraît avoir débuté plutôt par l'une des faces de l'estomac que par l'orifice pylorique.

» L'ypertrophie, la sclérose de la sous-muqueuse, la pénétration du tissu conjonctif dans la musculeuse sont d'autre part des lésions qui rappellent exactement celles que l'on a décrites dans ces formes de gastrites, dites gastrite hypertrophique ou linite plastique de Brinton. Et c'est en effet à cette dernière lésion que faisait songer l'examen microscopique de la pièce. »

Après quelques remarques concernant la nature si discutée de la linite plastique, l'auteur termine par ces quelques lignes :

« Peut-être notre cas où nous voyons le cancer de l'estomac avec sa forme typique d'épithélioma cylindrique évoluer sous l'aspect macroscopique de la linite plastique ; où, bien plus, nous constatons au microscope le développement simultané des lésions du cancer et de celle de la sclérose sous-muqueuse hypertrophique, peut-être pourra-t-il contribuer à élucider ce point encore si obscur : la nature de la linite plastique. »

**V. P. Obrastroff.** — *Cancer et tuberculose du cœcum.* (Wratch Kiel. 1898).

L'auteur publie plusieurs cas de lésions du cœcum se rapportant au cancer et à la tuberculose. Il en expose les caractères cliniques et indique pour le diagnostic, outre la présence du bacille de Koch dans les selles, les signes suivants :

1° Dans le cancer du cœcum ce segment de l'intestin n'est pas appréciable à la palpation. On ne sent qu'une tumeur, le plus souvent avec un cylindre afférent et le gros intestin efférent, tandis que dans la tuberculose cœcale le cœcum est palpable, conserve ses caractères ordinaires et l'on n'a que l'infiltration et l'épaississement de ses parois.

2° Dans le cancer on a une tumeur à bords tranchants, comme coupés, tandis que dans la tuberculose l'infiltration diminue peu à peu, progressivement.

3° Enfin, en cas du cancer du cœcum on observe de bonne heure des phénomènes de rétrécissement de ce segment de l'intestin.

---

## Appareil de la sécrétion urinaire

**Toupet** et **P. Guéniot.** — *Cancer de l'orifice uretéral du bassinet et de l'uretère.* (Soc. anat. Par., novembre 1898.)

Femme de 89 ans. Volumineuse tumeur fluctuante de la région lombaire gauche faisant saillie dans l'abdomen. L'autopsie montre un cancer de l'orifice uretéral du bassinet, avec greffe secondaire sur l'uretère et compliqué d'hématonéphrose. La portion cancéreuse de l'uretère était rattachée, par un petit segment non induré de ce canal, à la poche rénale qui présentait une végétation bourgeonnante en chou-fleur au point même d'abouchement de l'uretère. Il est probable que l'épithélioma du bassinet a été primitif.

**Gennes** (de) et **Griffon.** — *Cancer latent de la vessie. Hydronéphrose bilatérale.* (Soc. anat. Par., juillet 1898.)

Homme de 60 ans, alcoolique, atteint des différents symptômes du brightisme. Pollakiurie et polyurie. Mort. On note, à l'autopsie, une hydronéphrose bilatérale par compression des deux uretères due à un cancer de la vessie qui, sous forme de végétation, occupait toute la paroi postérieure et se prolongeait dans l'uretère gauche et dans l'urètre prostatique. Ce cancer ne s'était signalé par aucun trouble de la vessie.

---

## Appareil de la génération

### 1°. — *Organes génitaux de la femme*

**Dartignies.** — *Fibro-sarcome de l'ovaire gauche avec torsion du pédicule.* (Soc. anat. Par., novembre 1898.)

Femme de 40 ans. Volumineuse tumeur indépendante de l'utérus avec ascite considérable. Par la laparotomie, on enlève cette tumeur développée aux dépens de l'ovaire gauche : son pédicule était tordu deux fois sur son axe. Il s'agissait d'un fibro sarcome. A noter dans ce fait : Une évolution rapide, en cinq mois, sans autre manifestation que de l'amaigrissement et de l'ascite, et une torsion du pédicule, qui ne s'était révélée par aucun phénomène.

**Roulland.** — *Traitement palliatif des cancers utérins par le carbure de calcium.* (Anjou Méd., fév. 1899.)

Après avoir rappelé comment doivent être faites les applications de carbure de calcium et les résultats variables obtenus suivant la forme et le siège du néoplasme, l'auteur note que, sur seize malades, dix au bout d'un an ne présentaient pas de récidive locale; une d'elles, avec un utérus en bon état, faisait de la généralisation.

Deux étaient mortes six et huit mois après l'opération; une autre d'embolie. Les autres ont été perdues de vue.

Roulland formule les conclusions suivantes :

Le carbure de calcium doit être employé dans tous les cas de cancers utérins inopérables.

Son application est facile pour le praticien; elle est inoffensive;

Son action se fait surtout sentir dans les cancers ulcérés et il est toujours possible de transformer un cancer végétant en cancer ulcéré;

Le carbure arrête toujours l'hémorragie après une à trois applications; il diminue la douleur; il ne supprime pas l'écoulement ichoreux, mais lui enlève sa mauvaise odeur;

De tous les traitements palliatifs, c'est celui qui donne les résultats les plus rapides et les plus persistants.

*2° Annexes de l'appareil de la génération.*

**Routier** et **Durante**. — *Tumeur mixte du sein.* (Soc. anat. Par., juin 1898.)

Cette tumeur enlevée sur une femme de 67 ans, était constituée, d'une part, par un *adénome* particulier du sein avec hypertrophie des canaux glandulaires, végétation intra-canaliculaire de l'épithélium et formations kystiques; d'autre part, par un *sarcome fuso-cellulaire à myéloplaxes* s'organisant par places en *enchondrome* vrai hyalin ou calcifié.

**A. Heurtaux**. — *Apparition de noyaux carcinomateux multiples, métastatiques, plus de 30 ans après l'ablation d'un carcinome du sein.* (Arch. provinc. de chir., 1er février 1899.)

Femme de 47 ans. En 1868, on constate un carcinome (squirrhe ligneux) du sein gauche avec plusieurs ganglions mobiles, durs, dans l'aisselle correspondante. Le sein est enlevé d'un seul bloc avec le faisceau cellulo-adipeux qui suit le bord inférieur du grand pectoral et avec les glandes axillaires entourées de leur atmosphère adipeuse.

*Pendant 30 ans et 4 mois aucune récidive.*

En juillet 1898, l'état de la malade, qui, depuis 2 mois a noté l'apparition de plusieurs boutons douloureux, est le suivant : Sur la cicatrice et aux environs se voient 20 à 25 tubercules de carcinome, situés dans l'épaisseur de la peau; les uns sont incolores; d'autres rougeâtres. Une douzaine de ces tubercules sont cantonnés sur la portion de cicatrice la plus voisine de l'aisselle et dans l'aisselle. A ce niveau masse compacte adhérente. Pas d'engorgement des ganglions sus-claviculaires. Un des noyaux, examiné au microscope, a montré les caractères typiques du carcinome.

En outre la malade présente de l'œdème du bras gauche, des signes d'un épanchement pleural et des douleurs dans la colonne vertébrale, dus à la présence de noyaux métastatiques dans la plèvre et les vertèbres.

Lille, imp. Le Bigot Frères. *Le Gérant :* Dr H. LABONNE, licencié ès-sciences.

# REVUE

DES

# MALADIES CANCÉREUSES

*Revue des Maladies cancéreuses.* — T. IV. 3e Fasc. — 20 Mai 1899.

# REVUE

DES

# MALADIES CANCÉREUSES

CLINIQUE, EXPÉRIMENTALE ET BIBLIOGRAPHIQUE

*sous la direction de MM. les Professeurs*

**S. DUPLAY**

CHIRURGIEN DE L'HÔTEL-DIEU

**O. LANNELONGUE**

CHIRURGIEN DE L'HÔPITAL DES ENFANTS

**V. CORNIL**

MÉDECIN DE L'HÔTEL-DIEU

*avec le concours de MM. les Docteurs*

| | | | |
|---|---|---|---|
| Pr BARD | M. DENUCÉ | H. MORAU | A. RICARD |
| J. W. BINAUD | L. GALLIARD | Pr NEPVEU | A. ROUTIER |
| A. BOISSARD | E. GAUCHER | E. NITOT | C. SAVOIRE |
| A. BRAULT | M. ISCH-WALL | L. H. PETIT | M. TOUPET |
| M. CAZIN | G. MARCHANT | P. RECLUS | A. TROUSSEAU |
| R. CONDAMIN | Pr MAYET | P. REYNIER | F. VERCHÈRE |

**Rédacteur en chef :**

**Dr E. OZENNE**

ANCIEN INTERNE DES HÔPITAUX, CHIRURGIEN DE SAINT-LAZARE

---

**QUATRIÈME ANNÉE : 1899**

3e FASCICULE — 20 MAI 1899

---

**ABONNEMENT ANNUEL :**

PARIS : **8** francs. — DÉPARTEMENTS et UNION POSTALE : **10** francs.

PRIX DU NUMÉRO : **2** francs.

---

PARIS

SOCIÉTÉ D'ÉDITIONS SCIENTIFIQUES

PLACE DE L'ÉCOLE DE MÉDECINE

4, Rue Antoine-Dubois, 4

1899

# EXTRAIT de VIANDE à BASE D'ALBUMOSES (88 %)

RECONSTITUANT PAR EXCELLENCE

**SEULE préparation d'Albumoses ayant bon goût, toujours bien tolérée et entièrement assimilable**

# SOMATOSE

*Dose : 10 à 12 gr. par jour, en 3 ou 4 fois, dissoute dans le lait, eau, bouillon, etc. (éviter le vin)*

## ANÉMIE, CONVALESCENCE, DÉBILITÉ

AFFECTIONS DE L'ESTOMAC, ALIMENTATION DES PHTISIQUES, TUBERCULEUX, TYPHIQUES, ETC.

TOUTES PHARMACIES

**Echantillons gratuits Fréd. BAYER et Cie, 23, rue d'Enghien, Paris**

REVUE

DES

MALADIES CANCÉREUSES

## MÉMOIRES ORIGINAUX

# ANATOMIE PATHOLOGIQUE DU SYSTÈME LYMPHATIQUE (RÉSEAUX, CANAUX, GANGLIONS) DANS LA SPHÈRE DES NÉOPLASMES MALINS (1)

(SUITE)

par **M. le Dr G. NEPVEU**

**Professeur à l'École de Médecine de Marseille (2)**

## III

### DES CANAUX LYMPHATIQUES DANS LA SPHÈRE DES TUMEURS ÉPITHÉLIALES

On rencontre assez souvent des vaisseaux lymphatiques dans les néoplasmes malins et spécialement dans le carcinome. C'est à cause de leur présence que le chirurgien enlève toujours la bande de tissu que relie le foyer morbide aux ganglions dans le cancer des lèvres, dans le cancer du sein, leur aspect noueux, leur trajet, leurs rapports avec les ganglions les font facilement reconnaître. Leur lumière est remplie de cellules carcinomateuses et cette matière blanchâtre les désigne facilement à l'œil nu. On les reconnaît encore facilement au doigt dans l'épaisseur des tissus ou sous la peau, au pourtour d'un carcinome du sein, par exemple, ou encore dans le grand pectoral et l'aponévrose qui le recouvre. J'ai eu occasion de voir autour d'un squirrhe du sein de très nombreuses nodosités ainsi développées dans les lymphatiques. Espacées sur le trajet des lym-

(1) Mémoire inédit (récompensé) présenté à l'Académie de Médecine (concours du prix Portal, 1895).

(2) Voir Fasc. 2, T. IV, 1899.

phatiques, elles parsemaient la région de petites tumeurs semblables à des grains de plomb.

Les cellules carcinomateuses qu'on observe dans la lumière des lymphatiques sont libres, rondes, de diverses grosseurs, pourvues d'un ou deux noyaux volumineux, se colorant vivement comme les cellules jeunes. Toutes ces cellules forment tampon dans certaines portions rétrécies des lymphatiques, font éclater leurs parois, les infiltrent et infectent les parties voisines. Elles produisent ainsi, comme l'a démontré Hoggan, de nombreuses tumeurs secondaires surtout dans le carcinome du sein. Les parois des vaisseaux lymphatiques présentent des altérations évidentes, leurs endothéliums et leurs cellules connectives voisines sont en voie de prolifération ; ces caractères se retrouvent surtout dans les vaisseaux lymphatiques, qui, du sein carcinomateux, s'étendent aux ganglions axillaires ou dans ceux qui traversent le grand pectoral et les aponévroses.

On les retrouve encore dans les troncs lymphatiques du cordon testiculaire et le meilleur moyen de les observer dans cette région, c'est de prier l'opérateur de faire une ligature en masse du cordon et de faire porter la section au-dessus de cette ligature.

J'ai souvent vu, dans de pareilles conditions, les lymphatiques du cordon atteindre le volume d'une plume d'oie et charrier des cellules néoplasiques sous forme de débris flottants quelquefois considérables ; parfois les lymphatiques se présentent comme des cordons remplis de matière crémeuse, et Troisier, qui a étudié cette lésion dans le poumon, a observé qu'il existe contre la paroi une couche de cellules polyédriques, au centre du vaisseau des cellules irrégulières, déchiquetées, granulo-graisseuses, mêlées à des granulations libres et à des leucocytes dégénérés. Troisier l'a décrit comme une véritable lymphangite carcinomateuse. Il est à croire que la tumeur originelle était ulcérée et que les matières septiques avaient été l'origine de cette suppuration. Ce fait se présente aussi dans les tumeurs du sein ulcérées, et j'ai eu l'occasion de l'observer plusieurs fois.

## IV

### DES GANGLIONS LYMPHATIQUES DANS LA SPHÈRE DES TUMEURS MALIGNES DE LA SÉRIE ÉPITHÉLIALE

L'étude générale de l'engorgement ganglionnaire dans les néoplasmes de la série épithéliale et dans leur propre sphère a

permis de reconnaître quelques faits dominants qu'on peut ériger en lois.

Les engorgements ganglionnaires se produisent spécialement dans la région où aboutissent les lymphatiques de l'organe malade ; le premier ganglion atteint est dit ganglion anatomique, parce qu'il décèle le siège originel du mal : C'est la loi de localisation.

L'infection passe de glande en glande, en prenant toutes les glandes d'un groupe et successivement chacune d'elles, puis passe immédiatement au groupe ganglionnaire le plus voisin en suivant toujours le cours de la lymphe. C'est la loi de progression directe.

Enfin l'étude histologique des ganglions envahis par les néoplasmes épithéliaux permet de reconnaître une concordance parfaite entre la structure de la tumeur originelle et celle des ganglions engorgés. Si la tumeur primitive est un épithélioma pavimenteux ou cylindrique, ou colloïde, la composition histologique des tumeurs secondaires des ganglions sera de l'épithélium pavimenteux ou cylindrique, ou colloïde. Cette loi de la concordance de structure anatomique est absolue.

La loi de la localisation, comme celle de la progression directe successive en suivant le cours de la lymphe, peut présenter des exceptions. Le carcinome du sein gauche peut engorger un des ganglions claviculaires droits ; l'engorgement ganglionnaire peut manquer, l'infection se faisant directement par des vaisseaux lymphatiques très larges ou plutôt à travers des ganglions où le cours de la lymphe est à peine ralenti. Enfin la marche de la néoplasie, au lieu d'être directe, peut être rétrograde (Troisier, etc.).

Quelques mots sur l'*engorgement ganglionnaire et ses phases anatomiques*.

Le premier ganglion infecté par les tumeurs épithéliales malignes grossit légèrement, reste indolent et distinct, puis durcit ; bientôt il est immobilisé, fixé dans sa loge et ne roule plus facilement sous le doigt.

L'infection du premier ganglion est bientôt suivie de celle des ganglions voisins, elle passe pour ainsi dire de glande en glande, prenant ainsi tous les ganglions de la région. Cependant c'est avec peine que le chirurgien prévenu parvient à sentir les ganglions infectés, qu'une dureté spéciale semble lui désigner.

La néoformation s'étend alors rapidement et l'on est étonné de trouver un nombre considérable de ganglions, une vingtaine par exemple, dans le creux sous-maxillaire. Leur volume est à

peine plus considérable qu'à l'état normal, leur consistance plus ferme; si on les incise par le milieu, à peine peut-on y distinguer à l'œil nu une vascularisation plus grande, quelques points rougeâtres, d'autres blanchâtres. En râclant, on obtient du suc médullaire, peut-être un peu plus riche que d'habitude, mais il faut le microscope pour pouvoir assurer la réalité de l'envahissement de la glande. De là découle pour le chirurgien le précepte d'extirper tout ganglion soupçonné ou même rencontré dans la sphère d'une tumeur maligne.

Les ganglions continuent à croître, l'infiltration néoplasique s'étend à tout le parenchyme ganglionnaire, ils grossissent toujours, mais toujours les ganglions les premiers atteints surpassent les autres par leur développement. Bientôt leur capsule s'épaissit, ils se réunissent les uns aux autres, se fusionnent entr'eux, puis à la peau elle-même, se ramollissent et parfois surtout dans l'épithélioma se transforment en kystes à contenu séreux, séro-huileux. Ces kystes sont remplis parfois d'une purée épithéliale; ils adhèrent à la peau, se rompent et alors reproduisent des fistules et des ulcérations sanieuses.

Pendant ce temps, le groupe des ganglions voisins se prend à son tour et c'est ainsi que se propage la maladie dans les voies lymphatiques. Le tableau diffère peu dans les carcinomes, si ce n'est par un développement plus rapide, une marche parfois foudroyante, une action plus multipliée et souvent aussi par les proportions gigantesques de l'engorgement ganglionnaire. En trois mois, j'ai vu, après une extirpation incomplète du sein, l'engorgement ganglionnaire se produire si rapidement et dans des proportions si colossales que le bras reposait en abduction complète et dans l'horizontale sur la masse néoplasique.

En résumé, infection légère, puis accroissement de volume, fusion des ganglions les uns avec les autres, puis dégénérescence graisseuse, ramollissement kystique, ulcération et fistules, telles sont les altérations qu'ils présentent à l'œil nu.

Ces altérations ne sont pas les seules, les adhérences des ganglions à la peau, aux nerfs, aux vaisseaux, aux membranes, aux organes divers avec lesquels ils se trouvent en rapports normaux, expliquent les symptômes et les phénomènes si importants que présentent ces néoplasmes.

Sans nous attarder davantage à ces détails, nous allons passer à l'*étude histologique des tumeurs ganglionnaires* dans la série épithéliale des tumeurs.

Si l'on examine un des plus petits parmi les ganglions envahis par le carcinome, on peut reconnaître parfois à sa dureté relative, à une légère augmentation de la vascularisation et du volume, à des amas jaunâtres gros comme une tête d'épingle (Broca), que l'infection ganglionnaire s'est déjà produite, mais seul le microscope permet d'affirmer la nature de la lésion commençante. Si l'on fait alors des *coupes en séries* sur ce ganglion, on reconnaît que les premiers foyers se font dans les vaisseaux afférents, dans l'écorce, les sinus périphériques, ceux qui entourent les cordons folliculaires ; ces coupes démontrent que les petits foyers des follicules sont la suite des foyers des sinus. On reconnaît aussi que les éléments médullaires sont notablement augmentés de nombre ; quelques auteurs assurent aussi de volume ; partout dans les voies lymphatiques, on trouverait une masse considérable d'*éléments cellulaires semblables aux leucocytes du sang*. A côté d'eux on observe des *cellules à gros noyaux* ; parfois les voies lymphatiques sont considérablement dilatées et renferment même quelques globules rouges. Tous ces éléments cellulaires sont arrondis et ne sont que des *formes jeunes* de la néoplasie ; plus loin elles se transforment en cellules *multinucléées* à gros noyaux.

Y a-t-il des formes de transition des cellules de la lymphe en cellules carcinomateuses, comme le pensait Virchow. Zehnder ne l'a jamais observé. Les petits îlots que présentent les cellules néoplasiques s'accroissent excentriquement, aussi le tissu ganglionnaire montre-t-il traces d'une certaine compression. Ce tissu ganglionnaire n'offre aucun signe de prolifération. Les endothéliums des vaisseaux, comme les endothéliums des ganglions ne présentent aucune altération essentielle. Nous reviendrons sur ces points divers.

Si l'on examine un ganglion plus volumineux, on observe que les follicules périphériques sont augmentés de volume, que les cordons médullaires sont envahis à leur tour. Le plus souvent les sinus lymphatiques sont tellement comprimés qu'il est difficile de les apercevoir. Dans les follicules, on trouve alors des cellules lymphatiques très pressées les unes contre les autres, tandis qu'au centre du follicule, la trame paraît être plus lâche. A un fort grossissement, les cellules lymphatiques paraissent plus grosses qu'à l'état normal, elles semblent plus grosses au centre du follicule qu'à la périphérie. Quelques-unes fortement comprimées sont ovalaires.

Si, avec un pinceau, on vient à enlever *sur de fines coupes* les cellules, on s'aperçoit que la *surface réticulée* est aussi tuméfiée que dans les inflammations des ganglions. Très probablement les auteurs qui ont fait cette remarque, n'ont pas vu qu'ils avaient en main des ganglions enflammés provenant de tumeurs ulcérées.

Dans les ganglions, on retrouve aussi les mêmes traits caractéristiques du carcinome, la *structure alvéolaire*. Ce caractère provient de ce que les masses épithéliales se propagent dans les canaux de l'écorce ou de la moelle et de là dans les follicules de l'écorce et des cordons médullaires. Les cellules néoplasiques se logent dans le tissu réticulé des ganglions.

A un fort grossissement, on reconnaît des phénomènes manifestes de compression du tissu des ganglions par les cellules carcinomateuses et jamais de phénomènes de prolifération du tissu adénoïde, d'après Zehnder.

Gussenbauer aurait trouvé dans les voies lymphatiques des granulations très petites, rondes, très pâles, difficilement perceptibles si elles ne sont pas abondantes.

Gussenbauer les aurait observées dans le protoplasme et les noyaux des endothéliums lymphatiques et des vaisseaux sanguins, dans les cellules du réticulum et dans les cellules lymphatiques comme dans les fibres musculaires lisses.

Cet auteur les désigne sous le nom d'éléments corpusculaires et les considère comme de véritables germes d'infection.

Les mitoses cellulaires sont très nombreuses dans les néoplasmes et spécialement dans les cellules épithéliales. Mayrel, Fromann, Arnold, Gussenbauer, Zehnder, les ont observées fréquemment. Ce sont surtout les plus petits foyers épithéliaux, qu'on peut signaler à cet égard; si les centres d'activité productive des ganglions sont remarquables surtout par la richesse de leur développement mitotique, les cellules épithéliales ou carcinomateuses ne leur cèdent en rien, bien plus les dépassent de beaucoup. Cette suractivité mitotique normale ou anormale explique le développement rapide, violent même parfois du carcinome dans les ganglions.

Cette suractivité ne se limite pas, disent Gussenbauer et Nepveu, à certains éléments, elle s'étend aux endothéliums sanguins ou lymphatiques de la glande, et j'ai pu la constater moi-même comme ces auteurs; la capsule ganglionnaire, épaissie par le néoplasme, est souvent débordée et franchie.

Si la lésion primitive est un épithélioma à cellules pavimenteuses, cubiques, cylindriques, la lésion ganglionnaire sera de même nature.

Dans les épithéliomas cylindriques, l'examen microscopique démontre l'existence de cavités ramifiées et anastomosées entre elles. Ces cavités sont de véritables cordons creux et solides. Ces cordons sont formés d'épithéliums cylindriques plus ou moins distants, tantôt cubiques, tantôt aplatis ou ronds. Ce ne sont rien autre que des vaisseaux sanguins qui se ramifient dans les follicules, les substances médullaires et le tissu conjonctif trabéculaire. Les endothéliums des petits vaisseaux présentent un noyau avec double nucléole, les fibres musculaires lisses sont tuméfiées, elles prennent peu à peu la forme des cellules cylindriques.

Les tubes d'apparence glandulaire proviennent de cavités préformées, tantôt de sinus lymphatiques, tantôt de la transformation des vaisseaux sanguins des ganglions eux-mêmes.

Les engorgements ganglionnaires dans les néoplasmes ont été le sujet de nombreuses recherches; nous avons eu déjà un aperçu des questions de doctrine qu'ils soulèvent dans l'étude des réseaux lymphatiques.

*Pour les uns les cellules épithéliales ne proviennent que des cellules épithéliales?* (Thiersch, Waldeyer, etc.). La théorie de Remak sur les feuillets du blastoderme semble appuyer cette doctrine, mais les travaux de Kowalevsky et des frères Hertwig ont fait voir que tous les feuillets dérivent l'un de l'autre; de plus la théorie de Waldeyer-Thiersch suppose puisqu'il n'y a pas d'épithéliums dans les ganglions, le transport des cellules épithéliales des carcinomateuses dans ces organes, mais nulle part on ne trouve de cellule âgée, lorsqu'on est au début de la lésion, pouvant permettre d'affirmer qu'elle vient d'ailleurs; de plus, nulle part on n'a remarqué un amas de cellules épithéliales dans les vaisseaux afférents. La greffe même est insuffisante pour expliquer comment les cellules cylindriques sont rangées si régulièrement l'une près de l'autre dans les ganglions lymphatiques. La mobilité des jeunes éléments épithéliaux (Klebs), leur migration possible à travers les réseaux et leur arrivée dans les ganglions, ne peut fournir d'appui bien solide à cette théorie.

La *théorie conjonctive de Virchow* est à l'heure actuelle bien battue en brèche, comme celle de *Cohnheim*, qui attribue à la

cellule blanche du sang le rôle générateur universel ; comme celle de *Billroth*, qui professait que toute cellule vivante peut retourner à son état primitif de cellule embryonnaire.

La *théorie d'une infection spéciale* a de nombreux adeptes. Virchow un des premiers avait admis cette théorie (Gesammelte Abhandlungen, 1856, p. 36 et passim). Gussenbauer pense que de très petites granulations rondes, pâles, dans le carcinome, pigmentées dans le sarcome mélanique, sont les agents de l'infection néoplasique qu'il désigne sous le nom d'infection corpusculaire. Plus récemment, de nombreux efforts ont été faits pour édifier une *théorie parasitaire* des tumeurs (bactériens, sporozoaires). Ces efforts n'ont guère abouti qu'à attribuer aux bactériens un rôle contingent *(Nepveu, 1884)*, il semble qu'on doive abandonner toute idée de présence de sporozoaires dans les néoplasmes épithéliaux.

Les essais d'*inoculabilité* du cancer n'ont donné jusqu'ici que des résultats trop restreints, trop limités encore pour pouvoir être interprétés dans un sens général. Du reste l'épithélioma cylindrique est le seul épithélioma dont l'inoculation ait donné quelques résultats.

La théorie parasitaire flotte donc sur une série d'hypothèses plutôt que sur des données réelles. Elle a fait faire cependant à l'étude fine des néoplasmes d'incontestables progrès. Nous répéterons ici ce que nous avons dit plus haut, que les tumeurs épithéliales se généralisent par leur descendance directe, par ces fins corpuscules dont nous avons parlé. C'est ce séminium cellulaire qui propage partout la tumeur primitive, infiltrant les lymphatiques capillaires et même pénétrant dans les cellules blanches ou autres. Actuellement c'est la conception qui satisfait le mieux l'esprit. Reste à connaître la cause de cette activité désordonnée des cellules, parasites ou toxines ? En tout cas ce qui nous a poussé à répéter ici encore ce que nous avons dit plus haut, c'est que ce séminium cellulaire explique d'une façon merveilleuse les fins et minuscules dépôts intraganglionnaires et que les constatations faites sur la marche et l'évolution du néoplasme, sont en grande partie en faveur de la transplantation, du transport, en faveur aussi de la doctrine épithéliale. Un autre point se dégage encore, c'est que s'il y a suractivité des épithéliums, fait fondamental, il semble s'y ajouter aussi une prolifération des endothéliums des capillaires sanguins, des lymphatiques, etc., point nié par l'école de Thiersch-

Waldeyer, Zehnder en particulier, soutenu au contraire par Gussenbauer, Nepveu, etc., etc. Aussi comprend-on que Rindfleisch, Ziégler, tout en enregistrant l'opinion dominante, laissent encore planer quelques doutes sur leur propre opinion.

On est aussi encouragé dans cette voie en remarquant avec Cornil que le tissu conjonctif du derme a pu reproduire de l'épithélium épidermique ; mais cette donnée est tout-à-fait contraire à la théorie de la spécificité des éléments anatomiques (Robin, Bard). Le courant actuel établit une différenciation très nette entre les tissus épithéliaux et les tissus conjonctifs.

Il ne nous appartient pas de trancher ici cette grosse question, que semble appelée à résoudre la doctrine de l'infection.

## Conclusions

I. — La sphère des tumeurs épithéliales a pour :

1° *Voies de pénétration*, les réseaux lymphatiques ;

2° *Voies de transport principales*, les tissus et les vaisseaux lymphatiques ;

3° *Obstacles temporaires*, les ganglions ;

4° *Moyens de progression*, la migration des jeunes cellules, le courant lymphatique, la prolifération cellulaire.

II. — Dans la sphère de ces tumeurs on retrouve des éléments identiques à ceux du point de départ : *C'est la loi de concordance histologique*, vraie pour chacune des sections de la sphère des tumeurs (réseaux, canaux, ganglions).

III. — Dans la sphère de ces tumeurs, on observerait aussi la prolifération des cellules endothéliales des capillaires sanguins et lymphatiques (Gussenbauer, Klebs, Virchow, Cornil, Nepveu) et du périthélium des capillaires et des divers éléments de leurs parois.

IV. — L'étude de la zone suspecte des tumeurs permettra de dissocier, d'analyser les divers éléments du problème de la nature des tumeurs.

A. *La doctrine de la spécificité cellulaire* est la plus en faveur aujourd'hui, les tumeurs épithéliales ne peuvent provenir que de cellules épithéliales (Robin, Thiersch, Waldeyer, Bard, omnis cellula e cellula ejusdem naturæ).

B. *La doctrine de la non-différenciation :* 1° Le tissu conjonctif est la matrice de tous les tissus ; 2° Les cellules blanches

(Cohnheim); 3° Toutes les cellules peuvent fournir des cellules embryonnaires (Billroth).

C. *Le parasitisme* est jusqu'ici sans bases réelles ; l'inoculabilité et la greffe des tumeurs sont des cas exceptionnels jusqu'ici. Rindfleisch, Ziégler, ne prennent point parti pour l'une ou l'autre des doctrines, nous sommes bien tentés de faire comme eux et en constatant ce que chacune de ces théories peut avoir de bon et de démontré, de les unir dans une théorie qu'on pourrait appeler mixte, ou encore théorie d'attente.

V. — Les corpuscules innombrables d'origine nucléaire et même protoplasmique, descendance directe des cellules en suractivité, par leur migration, par la phagocytose intracellulaire expliquent une partie du problème dans la formation néoplasique des tumeurs épithéliales; que la cause en soit un trouble spécial, une toxine, ou un parasite encore inconnu. L'inflammation peut-être, mais l'infection mieux encore expliquerait l'autre partie, c'est-à-dire la prolifération bien constatée des endothéliums lymphatiques, comme des endothéliums et périthéliums capillaires. La conjugaison des corpuscules épithéliaux avec les cellules d'autre nature expliquerait cette infection, peut-être simplement corpusculaire ; à moins que, comme je le pense, une cause plus générale encore ne frappe les éléments divers des tissus en s'exprimant avec plus de facilité sur les épithéliums proprement dits. *(A suivre).*

*Note :* C'est corpuscules NUCLÉAIRES et non molaires qu'il faut lire page 60, la 4e ligne à partir du bas de la page, précédent article.

---

## LES ÉPITHÉLIOMES ET LE CANCER

### Pathogénie. — Traitement

(SUITE ET FIN) (1).

par le Dr E. LANCEREAUX

Professeur agrégé de la Faculté, Médecin des Hôpitaux.

Pour vous rendre compte de la nature du cancer, il faut vous attacher fermement à un fait d'observation incontestable, qui est son hérédité.

(1) Voir Fasc. 4, T. III, 1898, et Fasc. 1 et 2, T. IV, 1899.

Comme je l'enseigne depuis longtemps, l'hérédité morbide se produit de deux façons : ou par les germes qui transportent l'agent infectieux ou par l'intermédiaire du système nerveux. En d'autres termes, nous ne connaissons que deux classes de maladies héréditaires : les hérédo-contagions et les maladies du système nerveux. Le cancer n'appartient certainement pas à la première catégorie. Je vous ai montré tout à l'heure qu'il ne résultait pas d'un parasitisme acquis. Il ne résulte non plus d'un parasitisme héréditaire. En effet, quand une maladie résulte de l'hérédo-contagion, il n'est pas de règle que le microbe apporté par l'ovule ou par le spermatozoïde attende, pour exercer son action sur l'organisme, la dernière phase de la vie ; c'est toujours beaucoup plus tôt que ses effets se manifestent, comme nous le démontrent les exemples de la syphilis, de la tuberculose et de la lèpre. Aussi bien, toutes les raisons invoquées contre le parasitisme acquis valent contre le parasitisme héréditaire; et il faut y ajouter celle-ci, que les influences débilitantes sont sans action sur la manifestation cancéreuse.

Si l'hérédité ne se produit pas sous la forme de l'hérédo-contagion, nous sommes donc forcés de reconnaître qu'elle se lie de préférence à un désordre du système nerveux. L'existence de la carcinose dans certaines familles où la plupart des membres jouissent d'une excellente santé, jusqu'au jour où survient, chez l'un, un cancer de l'estomac ou du foie, chez l'autre un cancer du sein ou de l'utérus, — comme il arrive des manifestations de toute maladie constitutionnelle, — vient certainement à l'appui de cette thèse.

Comparez une famille de cancéreux à une famille névropathique ou mieux à une famille herpétique, et, en y réfléchissant, vous conviendrez que les analogies ne sont pas si lointaines. Les désordres matériels de l'herpétisme, par exemple, ne surviennent guère non plus qu'après la période d'accroissement, et ils se distribuent sur tel ou tel organe, à la façon du cancer, en mettant à profit comme lui les lieux et les causes de moindre résistance, en gardant toujours, comme le cancer, quelle que soit leur localisation, le même caractère anatomique initial. Et si l'emphysème, le rhumatisme chronique, l'artério-sclérose sont des désordres nerveux héréditaires, pourquoi, de prime abord, refuser au cancer l'hérédité nerveuse ?

Notez, Messieurs, qu'un grand nombre d'auteurs ont rangé le cancer parmi les manifestations de la diathèse dite herpétique ou arthritique. Je m'incris pour ma part contre cette manière de voir. Sans doute il semble que le tempérament névropathique prédispose au développement des épithéliomes ; mais c'est tout ce qu'il est possible de dire à cet égard. Et vous pouvez vous convaincre par la recherche systématique des stigmates herpétiques, qu'il est excessif d'admettre que le cancer fasse partie de la série, au même titre, par exemple, que la lithiase rénale ou le diabète gras. Je dirai plus. Tandis que la tuberculose, maladie parasitaire, présente assez souvent, quand elle frappe les herpétiques, une évolution particulière et des lésions anatomiques d'apparence spéciale, le cancer chez ces individus n'offre rien que d'ordinaire dans sa physionomie anatomo-clinique.

Je vous confirme donc la définition de la carcinose que je vous ai donnée au début de ces leçons, quand je l'ai qualifiée *maladie constitutionnelle, héréditaire, ni contagieuse, ni infectieuse...* Vous pouvez vous rendre compte maintenant de l'exactitude de ces termes, et joindre à la notion d'hérédité celle de sa transmission par le système nerveux, à moins que vous n'acceptiez que les éléments épithéliaux, d'origine ectodermique comme les éléments nerveux, n'aient comme ceux-ci le pouvoir de transmettre, par hérédité, les désordres qui leur sont inhérents.

Il faut vous intéresser, Messieurs, à ces questions de pathogénie. Elles sont non moins nécessaires au médecin que les notions diagnostiques ou thérapeutiques. Vous me permettrez maintenant de compléter devant vous ma conception pathogénique du cancer, que j'envisagerai comme une glande, et une *glande sécrétante.*

Le cancer se bâtit comme une glande sécrétante. C'est là une comparaison qui m'est anciennement familière. Toutes les glandes commencent, en effet, par un bourgeon épithélial, dans lequel pénètrent bientôt des travées de tissu conjonctif, qui le divisent en lobes et lobules. Or, le développement de l'épithéliome est pour ainsi dire modelé sur celui d'une glande ; il débute par le retour à l'état embryonnaire, et le bourgeonnement des éléments épithéliaux, dont la masse est bien vite pénétrée par des éléments conjonctifs jeunes. Au sein de ces éléments, se constituent des fibres et des vaisseaux destinés à nourrir les éléments épithéliaux et à les soutenir ; c'est le stroma

fibreux ou le squelette du cancer, au sein duquel les cellules épithéliales finissent quelquefois par s'atrophier et se détruire.

Telle est la conception réelle du cancer. A part la régularité anatomique, il a la plus grande ressemblance avec une glande, si bien que, à un certain moment, ses éléments épithéliaux disparaissent, comme disparaît l'épithélium de la glande quand elle cesse de fonctionner. C'est là un processus en tout semblable à celui d'une mamelle qui se développe peu à peu et s'atrophie après la ménopause.

Cette conception vous permet déjà de comprendre qu'un cancer ne se complique pas plus de sclérose qu'une glande ne se complique du stroma fibreux qui entre dans sa composition. Certains auteurs n'hésitent pourtant pas, à propos du cancer primitif du foie par exemple, de celui qui a pour point de départ la cellule hépatique elle-même et que j'appelle cancer acineux du foie, à parler de *cirrhose avec adénome* ou de *cancer avec cirrhose*. Ce sont là de mauvaises dénominations, capables de faire naître une confusion qui existe en réalité dans certains esprits. Il n'y a pas là de cirrhose du foie, pas plus qu'il n'y a une cirrhose du sein dans le cancer atrophique de la mamelle.

Le cancer ayant la structure d'une glande, peut-on admettre qu'il *fonctionne* comme une glande?

Le cancer sécrète-t-il ?

C'est là, Messieurs, un problème difficile. Je vais vous en exposer les données.

Vous savez que la physiologie contemporaine admet une double sécrétion glandulaire : la sécrétion externe et la sécrétion interne.

De la première, il ne peut être question. Le cancer n'a pas de conduit excréteur. Je vous ferai remarquer toutefois que d'autres tumeurs épithéliales, les *adénomes*, dont l'apparence glandulaire et l'ordination acineuse sont plus régulières que dans le cancer, paraissent doués de la sécrétion externe, et qu'un certain nombre de kystes paraissent formés par la rétention des produits de sécrétion de l'adénome.

En revanche, l'adénome ne paraît pas avoir de sécrétion interne, ou du moins ses produits de sécrétion interne ne paraissent pas susceptibles de déterminer des phénomènes généraux d'intoxication et de cachexie, ce qui fait que j'ai été tenté d'admettre, à l'état pathologique, une *dissociation de la sécrétion*

*normale*, l'adénome n'ayant que la sécrétion externe, le cancer que la sécrétion interne.

Plusieurs auteurs, en particulier M. Bard (de Lyon), ont supposé que la cachexie cancéreuse résultait d'une sorte d'auto-intoxication de l'organisme par les produits de sécrétion interne de la glande cancéreuse, qui n'a pas d'autre conduit excréteur que les vaisseaux de la circulation générale. L'hypothèse est séduisante. C'est également celle qui m'a le plus tenté, mais ce n'est qu'une hypothèse, et on peut lui faire un certain nombre d'objections.

Vous savez, Messieurs, que depuis de longues années je lutte pour faire accepter mes idées sur ce qu'on a dénommé plus récemment la *spécificité cellulaire*. Pour le cancer en particulier, je m'obstine à croire que chaque épithéliome formé reproduit des cellules semblables à celles de l'organe qui lui a donné naissance.

S'il en est ainsi, et si, d'autre part, on accepte que la sécrétion interne du cancer soit la cause de la cachexie, il devrait y avoir autant de variétés de cachexie cancéreuse qu'il y a de variétés d'épithéliums sécrétants. Du moins, aux symptômes de la cachexie cancéreuse devraient se superposer des phénomènes propres à l'action de chaque sécrétion glandulaire. Un épithéliome de la glande thyroïde devrait ainsi donner lieu à des accidents d'hyperthyroïdisation. Je choisis la glande thyroïde comme exemple, parce que c'est elle dont la sécrétion interne est la mieux connue dans ses effets. Or, rien de pareil n'a encore été observé à ma connaissance.

Cependant le cancer thyroïdien est rare. Les observateurs n'ont pas eu leur attention attirée de ce côté. Et, au même point de vue, je rappellerai que j'ai trouvé, dans des ganglions situés fort loin du foie primitivement atteint, des cellules cancéreuses imprégnées de bile.

La question est de celles qui méritent qu'on s'y attache. Ce que je puis dire, dès maintenant, c'est qu'il faut renoncer à cette théorie de la cachexie cancéreuse par sécrétion interne, si l'on ne trouve pas de symptômes particuliers à la cachexie des cancers d'origine glandulaire diverse ; car je n'admettrai jamais pour ma part l'indifférence cellulaire en matière de cancer, pas plus que je n'accepterai la métaplasie.

### Marche — Pronostic — Traitement

La *marche* de la carcinose est lente, essentiellement progressive, sauf réaction fébrile.

Il n'y a de fièvre que quand la tumeur est enflammée, c'est-à-dire par le fait du phénomène désigné aujourd'hui sous le nom d'infection secondaire.

Elle va d'un pas plus rapide chez les sujets encore jeunes que chez les vieillards. Elle va plus vite aussi quand son point de départ est plus profond. Et il y a encore une proportion entre la rapidité d'évolution du cancer et la richesse vasculaire du tissu qui lui donne naissance.

Bien d'autres conditions font encore varier la durée de la carcinose. Les tumeurs épithéliales qui sont soumises à des causes d'irritation, les cancroïdes, qu'on taquine par des topiques intempestifs, évoluent plus rapidement que les cancers similaires qu'on laisse en repos. Certaines circonstances physiologiques manifestent aussi leur action, et tous les médecins connaissent la déplorable influence de la grossesse sur la marche du cancer.

Enfin, pour évaluer les chances de survie du malade, tâche toujours délicate pour le médecin, il faut s'inspirer de ses connaissances d'histologie pathologique, et, d'après le siège du mal, d'après sa consistance, en jugeant surtout d'après l'expérience que donne la pratique des autopsies, présumer quelle est la variété anatomique du cancer. Plus les éléments qui composent l'épithéliome ont le caractère d'éléments jeunes, plus le stroma conjonctif est délicat, et plus la maladie est grave. C'est ainsi que l'épithéliome tubulé est plus grave que l'épithéliome lobulé, l'encéphaloïde que le squirrhe.

Tout le monde connaît le *pronostic* du cancer. C'est une maladie qui ne rétrocède pas, c'est une *maladie noire* qui affecte le patient et, à l'encontre de la phtisie, ne lui laisse guère d'illusions. Ce qui assombrit encore le pronostic c'est la certitude presque absolue de la récidive après l'opération.

Quel médecin aura l'illumination de l'esprit, et nous indiquera la voie où il faut chercher le remède ?

Jusqu'à présent la *thérapeutique* du cancer est basée tout entière sur la connaissance d'un de ses modes de terminaison, — le plus rare. On a vu des cancers se gangréner et guérir. Donc il faut détruire la tumeur, ou mieux, il faut l'enlever.

Sauf pour quelques cancroïdes superficiels, qui sont justiciables des caustiques, les chirurgiens ont presque universellement renoncé aujourd'hui à tous les vieux moyens d'exérèse, et n'emploient plus que le bistouri. De même ils se sont mis d'accord pour opérer dès que le mal est reconnu, et pour n'opérer que lorsqu'il est possible d'enlever largement tout le mal.

Nous autres médecins, nous acceptons cette règle de conduite. Nous devons en conséquence nous efforcer de dépister le mal à son début, et peser alors de toute notre autorité sur le malade pour l'amener à se faire immédiatement opérer. Toutefois, quand il s'agit d'organes internes, sur lesquels l'intervention chirurgicale est hasardeuse, nous devons être infiniment plus réservés, et tenir compte de la durée quelquefois assez longue de l'évolution naturelle du cancer.

Quand le malade est inopérable, le rôle du médecin est encore utile. Il doit s'efforcer de gagner la sympathie de son malade et entretenir en lui l'espérance. Il doit surtout s'efforcer de l'alimenter et de le faire dormir. Bien souvent le lait, quand il existe un véritable dégoût de la viande et des œufs, devient le seul aliment possible; il est en général accepté sans trop de répugnance. Comme il est l'unique aliment complet et digestible, il doit avoir la préférence sur tous les autres, d'autant mieux qu'il favorise la diurèse et l'élimination des principes toxiques de l'organisme.

L'emploi des narcotiques, et en particulier celui du sulfonal et du chloral, ne doit pas être évité. Il est important que les malades dorment. Soyez convaincu qu'en faisant dormir vos cancéreux, vous économisez leurs forces et vous prolongez leur existence. Trop souvent, et de trop bonne heure malheureusement, l'insomnie est douloureuse, et l'on est obligé de recourir aux opiacés et aux piqûres de morphine. Ne commencez pas trop tôt les piqûres de morphine. C'est le seul remède qui reste pour la fin. N'oubliez pas non plus que la douleur ne tient pas toujours à la compression des filets nerveux, qu'elle est due parfois à un état phlegmasique, à l'inflammation secondaire de la tumeur, et qu'en pareil cas les révulsifs peuvent vous rendre les plus grands services.

Pour ce qui est des médicaments, il faut vous en abstenir. Un médicament est rarement indifférent. Il est utile ou nuisible. Et nous ne connaissons pas de médicaments utiles dans le cancer.

Pour ma part, je n'accorde pas plus de valeur aux médicaments

récemment vantés, comme le condurango et le chlorate de soude, qu'aux remèdes employés jadis, à l'arsenic par exemple et aux iodures.

Quant aux eaux minérales alcalines, elles m'ont paru dans certains cas aggraver la situation des malades, dans le cancer du foie notamment.

Un mot encore, Messieurs. Peut-on se préserver du cancer ? En d'autres termes, y a-t-il lieu de prescrire une hygiène spéciale aux personnes qui appartiennent à des familles de cancéreux? Il est impossible de répondre scientifiquement à cette question. Le régime végétarien, si vanté, n'a pas fait ses preuves. Toutefois le médecin est toujours dans son rôle quand il recommande la sobriété et l'hydrothérapie.

(*Journal de Médecine interne*, décembre 1897 et février 1898.)

---

# ANALYSES

## Appareil des sens spéciaux

**V. Rocher.** — *Mélano-sarcome de la choroïde. Présentation de pièces et de photographies.* — (Normandie méd., 1er janv. 1899.)

Homme de 52 ans. Traumatisme de l'œil droit en 1888. Diminution de la vision. Pendant huit ans, le malade fait des instillations d'un collyre rouge, collyre à l'éserine sans doute, et pendant toute cette période le malade ne présente aucune douleur ; l'œil conserve sa forme et son aspect.

Il y a deux ans, un petit point noir gros comme une tête d'épingle apparaît à la partie antérieure du globe. Deux mois après son apparition, l'œil subit un traumatisme. Les lunettes du malade se brisent et une branche vient frapper l'œil droit. Une hémorrhagie abondante en résulte, laquelle s'arrête seulement le lendemain. A la suite de ce traumatisme et en l'espace de deux mois environ, le point noir grandit, envahit tout le segment antérieur du globe, le noir ne formait point une tumeur saillante, dit le malade, il était seulement étendu en surface.

Dans les quatre mois suivants, la surface noirâtre se soulève et forme la tumeur.

Pendant ces diverses phases d'envahissement du segment antérieur et de formation de la tumeur, absence complète de douleurs.

La tumeur une fois formée, tous les trois ou quatre jours, spontanément, sans violence extérieure, une hémorrhagie se produit par son sommet; le malade perd chaque fois de une cuillerée à café à une cuillerée à bouche de sang.

Actuellement la tumeur proémine à travers la fente palpébrale distendue en produisant l'ectropion de la paupière supérieure. Elle est formée de deux parties : une, antérieure, saillante en avant de la fente palpébrale, occupe toute la surface de la cornée; son volume est celui d'une grosse noix; sa forme conique, à base débordante, rappelle le gland; elle présente l'aspect, la couleur d'un staphylome volumineux, perforé à son sommet d'un orifice par lequel s'échappe un caillot noirâtre; la consistance plus ferme des parois la différencie du staphylome. La partie postérieure contenue dans l'orbite qu'elle remplit entièrement est recouverte par la conjonctive épaissie au niveau des commissures : elle paraît constituée par le globe oculaire et présente en la région équatoriale une suite de petites tumeurs qui entourent le globe. Ces tumeurs, de coloration bleuâtre, rappellent les staphylomes équatoriaux, mais leur consistance est beaucoup plus grande; leur volume est variable, mais toutes paraissent très nettement délimitées.

La tumeur dans son ensemble a conservé des mouvements de latéralité, l'élévation et l'abaissement sont impossibles, mais le toucher démontre que la tumeur n'a contracté aucune adhérence avec les parois orbitaires et que, seul, son volume, plus considérable suivant le diamètre vertical, l'immobilise dans les mouvements de haut en bas.

La constatation antérieure d'une tumeur intra-oculaire, l'évolution lente de l'affection, l'âge du malade firent porter le diagnostic de sarcome de la choroïde.

L'examen des viscères ne révèle aucune généralisation, mais l'exposition prolongée à l'air et à la lumière, l'addition d'acide azotique provoque dans l'urine, la coloration noirâtre qu'Eiselt a observée dans l'urine des malades atteints de mélanose. La tumeur étant mobile, bien délimitée, l'énucléation est pratiquée.

L'examen macroscopique de la tumeur montre d'abord que la tumeur a été énucléée tout entière. Une section est pratiquée d'arrière en avant suivant le diamètre vertical; la section passe en dehors du nerf optique. Le globe de l'œil est atrophié, les milieux et les membranes sont détruits, seule la sclérotique reste, la cavité oculaire est remplie par un magma noirâtre. La propagation du néoplasme s'est faite, en arrière, à travers la corne criblée, en avant au niveau du limbe scléro-cornéen. A la partie antérieure, la cavité se termine en une cavité staphylomateuse, conique, remplie d'un magma noirâtre qui s'écoule par le sommet du staphylome et dont la base est formée par une série de noyaux sarcomateux.

A la partie postérieure, la lame criblée est envahie par la tumeur

qui forme en dehors du globe une couronne de noyaux qui s'avancent en avant jusqu'à l'équateur du globe et qui, en arrière, recouvrent le nerf optique dans une partie de son trajet orbitaire.

Même coloration de toute la tumeur.

L'extrémité du nerf optique paraît saine.

L'examen histologique est venu confirmer le diagnostic clinique de mélano-sarcome de la choroïde.

## Appareil de la digestion

*1° Partie sus-diaphragmatique de l'appareil de la digestion.*

**Th. Rosenheim.** — *Traitement médicamenteux des troubles de la déglutition dans le cancer de l'œsophage.* (Semaine méd., Paris, 1899.)

Chez les malades atteints de cancer de l'œsophage la dysphagie tiendrait souvent à un spasme musculaire provoqué par le contact du bol alimentaire avec la muqueuse hyperesthésiée au-dessus du néoplasme. Pour amender cette dysphagie, Rosenheim prescrit l'usage des pastilles ci-dessous formulées :

| | |
|---|---|
| Chlorhydrate de morphine..... | 0 gr. 005 milligr. |
| Chlorhydrate de cocaïne..... | 0 — 0025 décimilligr. |
| Antipyrine..... | 0 — 10 centigr. |
| Sucre..... | 0 — 30 — |

Mêlez. Pour une tablette. Faites trente pastilles semblables. — Laisser fondre lentement dans la bouche une ou deux de ces pastilles, avant chaque repas.

En outre l'auteur conseille, pour atténuer la sensibilité de la muqueuse œsophagienne au-dessus du néoplasme, d'injecter à ce niveau, à l'aide d'une seringue munie d'une canule longue d'environ 30 centimètres, 2 à 3 grammes d'une solution de nitrate d'argent dont le titre varie de 1 à 4 °/₀. Ces injections sont répétées d'abord tous les deux jours, puis à des intervalles de plus en plus longs.

Ces moyens permettent de retarder le moment où il devient nécessaire de recourir aux procédés mécaniques de dilatation du rétrécissement œsophagien.

*2° Partie sous-diaphragmatique de l'appareil de la digestion.*

**Kocher.** — *Du traitement chirurgical du cancer et de l'ulcère simple de l'estomac.* (Corresp. Bl. f. Schw. Aertze, oct. 1898.)

Dans ce travail l'auteur donne une statistique de 57 résections de l'estomac qu'il a pratiquées pour néoplasme malin. 12 de ces opérés

vivent encore. L'opération date de 10 ans pour l'un, de 5 ans pour un autre, de 3 ans pour trois autres. Une cinquième, opérée il y a 2 ans, récidive. Pour les six autres l'intervention est récente.

Ces faits démontrent que le cancer de l'estomac peut guérir. Dès qu'il est soupçonné, il faut intervenir, sans attendre l'apparition d'une tumeur, ni la production de l'anachlorhydrie. En cas d'erreur de diagnostic, la laparotomie peut encore être utile s'il s'agit d'un ulcère ou de cholélithiase. L'auteur insiste sur les bons résultats immédiats que donne la gastro-duodénostomie et conseille la suture intestinale à deux plans au lieu de l'emploi du bouton de Murphy, qui a été funeste dans trois cas.

Pour l'ulcère simple, Kocher recommande l'intervention chirurgicale dans les cas d'hémorrhagies répétées, en conseillant d'intervenir après la seconde ou la troisième hématémèse, avant que le malade ne soit trop affaibli. Les douleurs et les vomissements fréquents constituent une indication opératoire, lorsque ces symptômes sont liés à un rétrécissement cicatriciel du pylore avec gastrectasie consécutive.

Dans les cas d'ulcère du pylore avec hémorragies, la pylorectomie typique est indiquée. S'il n'y a pas d'hémorragie on pratiquera la gastro-entérostomie. S'il existe une perforation, on se contentera de faire une simple suture.

**A. Mathieu.** — *Volumineux fragments d'un épithéliome végétant de l'estomac expulsés par vomissement.* (Bulletin méd., 7 janvier 1899.)

Homme de 58 ans. Depuis 6 mois, accidents dyspeptiques graves. Inappétence complète ; amaigrissement rapide. Quelquefois douleurs assez vives au creux épigastrique et, à plusieurs reprises, vomissements de matières alimentaires. Tuméfaction arrondie au-dessous de l'appendice xyphoïde. Les vomissements avaient cessé depuis quelques semaines, lorsque, sans hématémèse, le malade a rendu des fragments énormes de végétations épithéliomateuses. Voici la description qu'en donne l'auteur.

Ces fragments, ayant été conservés huit jours dans de l'alcool faible, sont constitués par trois petites masses de consistance assez dure, d'un blanc jaunâtre, avec des marbrures de coloration rouge violacée par infiltration sanguine sur quelques points. Ces masses sont élastiques et on y reconnaît facilement, par simple traction, l'existence d'un stroma fibreux assez dense; elles présentent des traces de déchirures; dans les points où elles sont restées entières, on remarque de petites saillies mamelonnées qui se sont évidemment rétractées et un peu effacées sous l'influence de l'inhibition par l'alcool.

Le plus long de ces fragments présente une longueur de 4 ou 5 cent. sur un diamètre de 8 à 9 millim.; il donne tout à fait

l'impression d'une végétation adénomateuse ou épithéliomateuse arrachée de son hile d'implantation.

Le poids total des trois fragments, après séjour dans l'alcool, est de 8 grammes.

Sur la coupe macroscopique, le tissu est blanchâtre, assez résistant, avec des travées conjonctives assez fortement tassées ; l'aspect est, en somme, celui d'un carcinome rétracté par un séjour un peu prolongé dans l'alcool. Il semble, sur la coupe transversale de ces végétations, qu'il existe un axe fibreux plus dense, avec une enveloppe plus molle et vaguement radiée.

L'examen microscopique montre des travées conjonctives assez minces, dessinant des aréoles irrégulières. Ces aréoles, à l'état frais, étaient tapissées par un revêtement de cellules cylindriques qui se sont détachées et forment des anneaux irréguliers fortement colorés par les réactifs. Dans la lumière des tubes, des détritus épithéliaux forment une sorte de magma.

La structure est, en somme, à peu près celle d'un polyadénome ou d'un épithélioma cylindrique tubulé.

Comme il y a eu, pendant quelque temps, des vomissements dénotant une dilatation de l'estomac, une stase permanente, et que ces vomissements ont disparu, on peut se demander si la chute d'autres végétations semblables n'a pas pu faire disparaître la sténose ou mieux l'oblitération de l'orifice pylorique. On a quelquefois, dans des conditions analogues, vu les signes de l'insuffisance du pylore succéder aux signes de la sténose ; je n'ai vu le malade qu'une seule fois à ma consultation et n'ai pas pu rechercher les signes de l'insuffisance pylorique.

**Depage.**— *Résection du rectum par le procédé sacro-abdominal.* (Ann. Soc. belge chir., 15 nov. 1898).

L'observation suivante est la 13me résection du rectum par le procédé sacro-abdominal. Elle concerne un homme de 30 ans, porteur d'un épithélioma rectal remontant haut dans l'intestin. Après résection du coccyx le néoplasme fut enlevé, mais devant l'impossibilité d'amener le bout supérieur jusqu'à l'anus, Depage a pris le parti de pratiquer un anus iliaque définitif et de réséquer le bout intestinal sous-jacent. Suites excellentes.

**Depage.** — *Cancer de la partie inférieure du rectum. Ablation par la voie périnéo-vaginale. Guérison.* (Ann. Soc. belge chir., 15 août 1898.

Femme de 59 ans, atteinte d'un cancer du rectum remontant à 6 ou 7 centimètres et ayant envahi la partie inférieure de la paroi postérieure du vagin. Dans la fosse iliaque, perception de quelques gan-

glions durs. L'opération a consisté à séparer le rectum des tissus voisins et, après section transversale du vagin au-dessus de la partie malade, à terminer par l'extirpation du néoplasme, la suture du bout rectal à l'angle postérieur de la plaie et la suture des lèvres de l'incision en avant, comme dans la colpo-périnéorraphie. Réunion par première intention. Guérison opératoire.

**Le Brun.** — *Cancer du cœcum.* (Ann. soc. belge chir., 15 fév. 1899.)

Jeune femme de 32 ans. Début de l'affection il y a 5 mois par quelques douleurs et un malaise mal défini. Depuis deux mois apparition, dans la fosse iliaque droite, d'une tumeur allongée, bosselée, dure, un peu douloureuse, amaigrissement, teint jaune, diarrhée sanguinolente.

A l'incision abdominale on constate, sous l'épiploon adhérent, une tumeur développée sur le cœcum et le côlon ascendant. Résection de la tumeur entre deux pinces, du mésocœcum et d'une partie du mésocôlon et du mésentère pour enlever les ganglions dégénérés. Suture du mésentère au mésocôlon ; application d'un bouton de Murphy sur les bouts intestinaux, réunis ensuite par des points de Lembert. Suites excellentes. Sortie 18 jours après l'opération.

**Vautrin.** — *Tumeur du cœcum avec rétrécissement très serré.* (Soc. de méd. Nancy, 23 nov. 1898.)

Homme, déjà cachectique et épuisé par une diarrhée durant depuis plusieurs mois, atteint d'une tumeur mobile du cœcum; on en fait la résection en comprenant dans l'exérèse toute la partie du méso-cœcum où se trouvaient des ganglions dégénérés. Suture bout à bout de l'intestin grêle et du côlon ascendant.

Les suites ont été très simples. Le 2e jour le malade rendait des gaz. Le 3e jour, il avait des selles spontanées. Depuis ce moment l'alimentation a été facile et le rétablissement ne paraît plus qu'une affaire de temps.

Sur la pièce on peut voir que le cœcum est fortement épaissi. La lumière est rétrécie au point d'admettre à peine un stylet. On s'explique difficilement comment le malade a pu vivre aussi longtemps avec une lésion aussi accentuée.

*3e Annexes de l'appareil de la digestion.*

**Curtis** et **Phocas.** — *Les tumeurs mixtes de la parotide.* (Arch. provinc. de médecine, 1er janvier 1899.)

Dans ce mémoire, les auteurs traitent d'abord de l'histogénèse des tumeurs mixtes de la parotide. Ils discutent leur origine épithéliale ou glandulaire, en montrant que leur évolution lente et leur facile énucléation plaident plutôt en faveur de cette dernière origine.

A ce sujet, ils s'élèvent contre l'absolutisme des auteurs français, qui admettent l'origine épithéliale sans en fournir des preuves convaincantes.

L'examen histologique d'un nouveau cas, qui est relaté dans ce mémoire, explique très clairement les divers aspects que peuvent présenter ces tumeurs et les relations qui existent entre les différentes parties de ces néoplasmes.

Cette étude démontre, d'une manière évidente, que les productions cellulaires qui remplissent le néoplasme proviennent non de la glande, mais de sa trame conjonctive, et prennent naissance plus particulièrement dans les radicules du système lymphatique. Il y a même continuité directe des bourgeons néoplasiques et des vaisseaux lymphatiques.

Ainsi donc, d'après les auteurs, les tumeurs mixtes de la parotide sont le plus souvent des endothéliomes, et méritent plus particulièrement le nom de lymphadothéliomes radiculaires. Cette conception rend compte, seule, des détails de leur structure et des particularités de leur évolution clinique.

**W. Ebstein.** — *Cancer primitif latent du pancréas avec noyaux secondaires ayant déterminé une dyspnée intense.* (Deuts. med. Woch., 2 févr. 1899.)

Femme de 36 ans. Troubles dyspeptiques datant de 2 ans rapportés à de la coprostase et à un rein flottant. Le port d'une ceinture et des lavements huileux donnent lieu à une amélioration d'une année.

De nouveau inappétence, amaigrissement et douleur dans le côté gauche du thorax. Au cou deux petits ganglions indurés. Brusquement crises d'orthopnée pendant plusieurs jours et mort.

A l'autopsie on a trouvé un cancer primitif de la queue du pancréas avec petits noyaux secondaires à l'estomac, au foie, au péritoine, aux plèvres, dans les ganglions bronchiques et sur le diaphragme. Il existait des épanchements sanguins dans la plèvre, ainsi que du côté de la cavité abdominale, où le sang semblait provenir de la rate.

---

## Appareil de la respiration

**G. Milian et H. Bernard.** — *Sarcome aigu du poumon. Généralisation.* (Soc. anat. Par., mai 1898.)

Femme d'une quarantaine d'années. Début de la maladie il y a 4 mois, par des douleurs et de la parésie des membres inférieurs. Peu après, crise pulmonaire caractérisée par de la dypsnée, des hémoptysies, de la cyanose et de l'hyperthermie. L'examen fait constater,

outre la parésie des membres inférieurs avec hyperesthésie générale et de la dysurie, de l'amaigrissement, de la tachycardie et différents signes vagues que l'on rapporte à de la granulie. Mort après crise dyspnéique et hyperthermie.

A l'autopsie on trouve le poumon gauche transformé en une vaste cavité contenant un liquide crémeux, blanchâtre; le poumon droit congestionné ; une tumeur blanchâtre, ligneuse, qui englobe les 5e et 6e côtes et les espaces intercostaux adjacents ; les ganglions du médiastin transformés en tissu blanchâtre et ligneux ; et une tumeur vertébrale de même nature, au niveau des 2e et 3e vertèbres dorsales, comprimant la moelle et reliée à la tumeur pulmonaire par des ganglions malades situés autour du hile.

L'examen microscopique a montré que ces tumeurs étaient identiques les unes aux autres et de nature sarcomateuse. Dans ces tumeurs se voyaient des bactéries volumineuses.

**P. Claisse.** — *Diagnostic precoce du cancer du poumon par l'étude histologique des crachats.* (Bulletin méd. Par., p. 52, 1899.)

Claisse a constaté deux fois la présence de bourgeons néoplasiques dans les matières expectorées au cours du cancer du poumon.

Dans une de ses observations, l'examen microscopique de petites masses expectorées permit de faire le diagnostic avant l'apparition de tout signe stéthoscopique et alors que rien ne permettait de penser à une néoplasie pulmonaire. Ces masses cancéreuses expectorées sont, d'ordinaire, de très petites dimensions et passent facilement inaperçues. On les découvre assez aisément en jetant dans un grand vase de verre rempli d'eau l'ensemble des matières expectorées. Il est utile de recourir à des colorants énergiques, tels que la thionine, pour mettre en évidence les cellules de ces tissus qui sont le résultat d'une nécrose.

**Bernheim.** — *Cancer du poumon.* (Soc. de méd. Nancy, 28 décembre 1898).

Homme, âgé de 58 ans, ayant depuis 4 mois de l'oppression avec toux. Il n'avait pas de fièvre, mais les signes d'un épanchement occupant toute la plèvre gauche. Une thoracentèse donna issue à 3 litres d'un liquide séreux. La persistance de la matité et du souffle tubaire au sommet antérieur et postérieur gauche après la thoracentèse fait songer à une tumeur du lobe supérieur et du médiastin. Ce diagnostic est confirmé par le développement d'un chapelet de glandes au-dessus de la clavicule gauche, par la dilatation progressive des veines du cou. Œdème de la face et du bras gauche. Deux autres thoracentèses donnent issue à 2 litres de liquide hémorragique. Mort.

A l'autopsie on a trouvé une infiltration cancéreuse du poumon, des bronches et des ganglions bronchiques avec noyaux secondaires dans le foie et dans la dure-mère. Au microscope, épithélioma cylindrique développé aux dépens de la grosse bronche gauche.

---

## Appareil de la génération

### *Organes génitaux de la femme*

**L. Longuet.** — *De l'hystérectomie vaginale totale pour cancer de l'utérus.* (Progrès Méd. Par., nos 3, 6, 10, 1899).

L'auteur termine une revue sur ce sujet par les conclusions suivantes :

I. A titre *palliatif*, l'hystérectomie procure parfois des bénéfices temporaires réels. Elle supprime d'emblée tous les symptômes pénibles, dans la période intercalaire qui sépare l'opération de la récidive. « Les malades peuvent avoir l'illusion et ont tous les bénéfices de la guérison radicale et complète. Plus d'hémorragie, plus de perte d'aucune sorte, plus de douleurs, aucune gêne fonctionnelle, aucune apparence visible de mutilation, elles ont du coup l'idéal du résultat opératoire ». (Bouilly). On voit même des résultats excellents et inattendus du côté de l'état général comme chez cette opérée dont parle Richelot « pour qui l'influence de l'opération fut presque extraordinaire ; la malade reprit vite de l'appétit, ses forces et un teint normal ; on l'appelait dans le service : la femme déjaunie ». Bref, l'hystérectomie est la meilleure des opérations palliatives (Bouilly). Mais il y a mieux à attendre encore.

II. *Elle peut donner des survies.* — Par survie il faut estimer l'espace de temps compris non pas entre l'opération et la date de la mort, mais entre l'opération et la première trace de récidive. Or, ces guérisons prolongées existent certainement ; elles ne sont même pas la rarissime exception, puisque chacun en compte un ou plusieurs cas à son actif. On a cité il y a quelques années des survies de 2, 3, 4, 5, 6, 7 ans, empruntées à la statistique de Léopold. Richelot rapportait en 1894 des faits analogues de G. Reverdin, de Dimitri, de Ott, de Thuin, de Olshausen, datant de 4, 5, 7, et même 9 années. Sans sortir de France, et plus récemment, nous avons pu facilement multiplier ces heureux exemples. Une des 19 opérées de Pozzi a été retrouvée sans récidive après 3 ans ; — deux des 11 opérées de Quénu ont été revues sans récidive l'une après 3 ans, l'autre après 6 ans ; — une de Terrier et Hartmann après 5 ans et une autre après plus de 3 ans ; — 3 des 12 opérées de Hartmann ont été revues sans récidive après 3 ans ; — une des

15 opérées de Ricard après 4 ans, et une autre après 2 ans ; — 3 des 15 opérées de Schwartz après plus de 4 ans, plus de 3 ans, plus de 2 ans ; — 3 des 31 opérées de Routier après 5 ans, après 3 ans 1/2, après 3 ans ; — une des 127 opérées de Bouilly est restée sans récidive pendant 4 ans 1/2 ; — une de Le Dentu pendant 6 ans et 6 mois ; — et surtout 10 des 62 opérées de Routier ont été revues guéries après 9 ans 1/2, après 9 ans, après 6 ans, après 5 ans 1/2, après 5 ans, après 4 ans 1/2, après 4 ans 1/4, après 4 ans, après 3 ans 1/2, après 3 ans. Voilà des résultats bien consolants. En résumé : l'hystérectomie vaginale pour cancer dans ses suites éloignées peut supporter la comparaison avec les opérations radicales pour cancer de la langue, et pour cancer du sein ; concluons donc, jusqu'au jour où l'abdominale totale pour cancer aura fait ses preuves, que « le mieux que nous ayons encore trouvé, c'est l'hystérectomie et voilà pourquoi nous ne cessons de plaider sa cause » (Richelot), que cette hystérectomie d'ailleurs soit vaginale ou abdominale.

**R. Vitanza.** — *Amputation du col cancéreux pendant la grossesse.* (Arch. di obst. Gin. nov. 1898.)

On connaît les accidents graves et mortels qui surviennent au moment de l'accouchement ou dans les suites de couches chez les femmes atteintes de cancer de la matrice. Aussi, en présence d'un cancer cervical, l'auteur conseille-t-il l'amputation immédiate du col, quelle que soit la période de la grossesse.

Il est important pour le succès de l'opération que le diagnostic soit précoce. Or ce diagnostic est malheureusement difficile au début dans bien des cas, d'autant plus que grossesse et cancer du col sont deux états souvent fort peu aisés à reconnaître à la première période.

Lorsque le diagnostic peut être sûrement établi, il faut enlever toute la partie malade. L'opération ne donne que très rarement lieu à l'avortement ; l'accouchement a lieu sans incidents et, d'après Vitanza, la récidive paraîtrait retardée. L'auteur rapporte 4 observations, dont une seule est accompagnée d'un examen histologique confirmatif.

La nature de la lésion mise à part, ces observations n'en constituent pas moins de nouveaux faits qui viennent confirmer une fois de plus la grande tolérance de l'utérus gravide. Elles concordent avec les remarques que nous avons présentées, en 1896, dans une communication à la Société médicale du IX^e^ arrondissement de Paris (1) sur les rapports de la grossesse

(1) Ozenne. — Bull. soc. IX^e^ arrond^t^, Paris, 1896, et Journ. méd. Paris, 1896.

et du traumatisme et viennent corroborer les conclusions suivantes que nous avions émises :

1° La tolérance de l'utérus gravide dans ses rapports avec le traumatisme, est un fait hors de toute contestation.

2° Le traumatisme accidentel ou chirurgical, portant à distance de l'utérus, n'a bien souvent aucune influence sur l'évolution de la grossesse.

3° Le traumatisme accidentel ou chirurgical, qui agit sur la zone chirurgicale, expose davantage à l'avortement simple ou compliqué d'accidents.

4° Toutefois comme, dans ce dernier cas, il n'est pas exceptionnel de constater la continuation de la grossesse, on est autorisé à pratiquer une intervention, non seulement lorsque l'urgence la commande, *mais encore lorsqu'elle doit faire disparaître toute cause capable d'apporter, à l'avenir, une entrave à l'évolution normale de la grossesse.*

**C. Jacobs.** — *Cure radicale du cancer utérin par la voie abdominale.* (Bull. Soc. belge obst. et gyn. 1898-99.)

L'auteur rappelle tout d'abord que d'après ses observations, l'adénopathie est constante dans le cancer du col. C'est une raison capitale pour faire abandonner l'hystérectomie vaginale et pour préconiser l'opération par la voie haute.

Cette dernière a ses indications et ses contre-indications que l'auteur énumère en détail. Il montre que l'intervention aura d'autant plus de chances de réussir qu'elle sera faite plus hâtivement et que par la voie abdominale une cure radicale pourra être obtenue, alors que l'hystérectomie vaginale ne constitue jamais qu'une opération palliative.

Voici comment Jacobs résume les résultats qu'il a obtenus dans 23 cas d'hystérectomie abdominale.

Nous diviserons notre statistique en deux catégories bien nettes. La première, comprenant les huit premiers cas : un seul décès dû à une pneumonie double.

Ces opérations ont été faites dans les conditions que nous eussions jugées les meilleures pour parfaire dans de bonnes conditions l'hystérectomie vaginale. Nous n'hésitons pas à dire que, dans tous les cas, l'opération était faite trop tardivement, en conséquence fort peu utile à la malade.

Ces interventions furent faites chez des femmes de 32, 35, 40, 43, 46, 51 et 67 ans. Dans aucun de ces cas, l'ablation des tissus lymphatiques et cellulaires ne put être faite, soit que les lésions fussent trop avancées et eussent nécessité de trop grands délabrements, soit que les ganglions fussent situés dans le voisinage par

trop direct des vaisseaux et eussent contracté avec eux des adhérences trop solides pour être détruites.

Résultats : 1 décès, 7 récidives. Observéees : 6 semaines, 2 mois (trois cas), 1 mois, 5 mois après l'opération.

La deuxième catégorie comprend quinze cas, chez des femmes de 26, 32, 33, 37, 38, 39, 40, 42, 48, 49, 52, 53 et 57 ans.

Chez toutes ces malades nous avons pu parfaire l'opération abdominale dans d'excellentes conditions, et chez aucune d'elles — nous les revoyons toutes régulièrement — nous n'avons jusqu'à présent observé de récidive. On nous objectera que les opérations sont trop récentes. Evidemment, aussi n'oserions-nous pas les considérer comme guéries et attendrons-nous l'épreuve du temps pour le déclarer. Mais aujourd'hui déjà, nous pouvons dire que les résultats obtenus sont supérieurs à ceux donnés par l'hystérectomie vaginale.

| | | | | |
|---|---|---|---|---|
| 3 | de ces malades | sont opérées | depuis | 12 mois. |
| 2 | — | — | — | 11 — |
| 3 | — | — | — | 10 — |
| 2 | — | — | — | 7 — |
| 1 | — | — | — | 5 — |
| 1 | — | — | — | 4 — |
| 1 | — | — | — | 8 — |
| 2 | — | — | — | quelques semaines. |

Dans le travail que nous avons publié en 1897 sur les résultats donnés par l'hystérectomie vaginale dans le cancer, nous notions sur quatre-vingt-un cas :

| | | | | | | | |
|---|---|---|---|---|---|---|---|
| 5 | récidives | après | 1 mois. | 8 | récidives | après | 6 mois |
| 3 | — | — | 2 — | 7 | — | — | 10 — |
| 10 | — | — | 3 — | 6 | — | — | 12 — etc. |
| 4 | — | — | 5 — | | | | |

c'est-à-dire quarante-trois récidives suivies de décès dans l'année qui suivit l'opération.

Ces chiffres n'ont-ils pas une éloquence suffisante pour entraîner tous les chirurgiens loin de cette voie opératoire, pour les engager à rejeter l'hystérectomie vaginale ?

**P. Ardouin.** — *Cancer aréolaire de l'ovaire.* (Soc. anat. Paris, mai 1898.)

Femme de 48 ans, aménorréique depuis 14 ans. Tumeur abdominale dont le début remonterait à 8 ou 9 ans; hydrorrhée rose considérable. Dans le cul-de-sac postérieur masse rénitente faisant corps avec la tumeur. Incision du cul-de-sac. Issue d'un litre de pus inodore. Suppuration persistante. Par l'hystérectomie abdominale on enlève un volumineux cancer végétant de l'ovaire droit avec poches purulentes adhérentes aux tissus voisins. L'utérus est indemne de cancer.

**H. Morestin.** — *Sarcome de la paroi recto-vaginale.* (Soc. anat. Par. Juin 1898.)

Vieille fille sans passé utérin, ni génital. Depuis plusieurs mois saillie, au niveau de la vulve, d'une masse arrondie soulevant l'hymen. Cette tumeur, du volume d'une noix, d'aspect noirâtre, a une surface ulcérée ; elle est ferme, indolente et implantée sur la face postérieure du vagin par un pédicule assez large. Ablation. Guérison sans incidents. Au microscope il s'agit d'un sarcome à cellules rondes, avec foyers hémorragiques.

**P. Alglave** et **G. Milian.** — *Un cas de sarcome télangiectasique du vagin.* (Soc. anat. Par., novembre 1898.)

Femme de 51 ans, ayant présenté depuis quelques semaines des hémorragies vaginales provenant d'une petite tumeur qui fait saillie à la vulve. Dans les derniers temps, cette tumeur a augmenté. Actuellement, on constate entre les lèvres de la vulve deux tumeurs : L'une, de la grosseur d'une mandarine, est située au niveau de la fourchette du vagin et remonte sur la paroi postérieure, à 6 ou 7 centimètres ; elle est en partie réductible ; la muqueuse qui la recouvre est rouge et violacée par places et refoulée par des noyaux bourgeonnants de la tumeur.

La deuxième tumeur, un peu moins volumineuse, fait saillie sous le méat urinaire ; partiellement réductible, elle présente une coloration noirâtre et saigne dès qu'on y touche. De plus, dans la cavité vaginale, sur la paroi gauche, existent une troisième tumeur friable et deux ulcérations. Etat général mauvais. On enlève la portion sphacélée de la masse néoplasique antérieure ; l'hémorragie est arrêtée par tamponnement. Quelques jours après, durant lesquels la température s'est élevée, la tumeur inférieure s'est ouverte d'elle-même en donnant issue à un magma hémorragique. Hémorragies, état typhique ; mort. Au microscope, ces tumeurs ont été reconnues comme du sarcome très vasculaire.

**Faucon** et **Augier.** — *Fibro-sarcome de la cloison vésico-vaginale.* (J. Sc. méd. Lille, 25 février 1899.)

Femme de 42 ans portant, depuis 5 ans, une tumeur indolore faisant saillie à l'entrée du vagin. Dans les derniers mois augmentation de volume, mictions fréquentes, gêne de la marche. Cette tumeur est dure et s'est développée aux dépens de la cloison vésico-vaginale. Ablation facile; une petite déchirure de l'urètre est réparée séance tenante. Guérison rapide. Par l'examen microscopique on a reconnu qu'il s'agissait d'un fibro-sarcome de la cloison.

**Ginestous.** — *Epithélioma primitif de la vulve et du vagin.* (J. méd. de Bordeaux, 2 avril 1899.)

Femme de 68 ans. Depuis plusieurs mois pertes vaginales hémorragiques et fétides. Amaigrissement progressif. A l'examen vulvaire on constate au niveau de la fourchette une ulcération bourgeonnante, limitée à droite et à gauche par deux bourgeons charnus plus volumineux. Cette ulcération se continue sur la paroi postérieure du vagin, sans qu'il soit possible cependant de savoir quelle est sa limite extrême.

Par le toucher vaginal, on sent une ulcération triangulaire s'étendant de la fourchette où se trouverait la base du triangle à l'entrée du vagin où se trouverait le sommet. Les bords de ce triangle sont limités par des surfaces indurées et bourgeonnantes.

L'utérus est facilement perceptible, mais ne présente ni ulcération, ni rien de particulier.

Le toucher rectal permet de reconnaître que la tumeur est tout à fait indépendante de la paroi antérieure du rectum. Extirpation de la tumeur, qui est un épithélioma tubulé.

**Gentès.** — *Cancer nodulaire du foie avec ascite purulente.* (J. méd. Bordeaux, 2 avril 1899).

Malade très amaigri et atteint d'une ascite considérable. Une ponction donne issue à 6 litres d'un liquide contenant de nombreux leucocytes. Le foie est dur et volumineux.

Les résultats de l'autopsie ont été les suivants : L'ouverture de l'abdomen donne issue à du liquide puriforme, comme celui retiré par les ponctions, et qu'on peut évaluer à trois ou quatre litres. L'intestin flottait librement sans qu'il existât la moindre adhérence, ni la moindre fausse membrane. La cavité abdominale était comme remplie par une masse énorme placée au-devant de la colonne vertébrale, et qu'on reconnaissait pour le mésentère, entre les deux lames duquel s'étaient développés des ganglions énormes. Le tout constituait un gâteau de cinq ou six centimètres d'épaisseur, et qui, à la coupe, présentait des points ramollis correspondant à des ganglions caséeux. Des noyaux cancéreux existaient en petit nombre dans le péritoine ; la surface du foie en était couverte ; il en paraissait également à la coupe, de volume variable.

Signalons également la présence de noyaux dans les deux poumons, sur les deux feuillets des deux plèvres et l'existence de ganglions au niveau du hile du foie, de péri-hépatite et de péri-splénite; enfin, l'état d'intégrité absolue de l'estomac et de l'intestin.

Cette observation est intéressante en raison de la nature purulente de l'ascite dans le cas actuel de cancer hépatique, et aussi parce que la recherche de la glycosurie alimentaire a donné un résultat absolument négatif.

**A. Poncet.** — *De la dilatation ano-rectale dans les douleurs pelviennes du cancer inopérable de l'utérus, de la prostate.* (Soc. Sc. méd. Lyon, 1898.)

Dans les cancers inopérables de l'utérus, de la prostate, et dans certaines formes de prostatisme douloureux, avec névralgie pelvienne et particulièrement avec irradiations douloureuses du côté du rectum et de l'anus, Poncet pratique méthodiquement sous l'anesthésie la dilatation ano-rectale. Il a obtenu des résultats très satisfaisants. Les malades ont toujours été très soulagés; les épreintes et le ténesme peuvent même disparaître complètement.

Le mode opératoire est celui de la dilatation pour la fissure anale en y joignant la dilatation du rectum pratiquée doucement, soit avec les doigts, soit avec le spéculum plein.

---

## Généralités

**Ginestous.** — *Traitement des ulcérations cancéreuses par les badigeonnages d'acide arsénieux et d'orthoforme.* (Gaz. hebdomad. Bordeaux, n° 15, 1898.)

L'application de la solution d'acide arsénieux sur les ulcérations cancéreuses, d'après la méthode de Cerny et Trunececk, cause d'assez vives douleurs. Pour éviter ces douleurs ou, du moins, les atténuer, Ginestous incorpore de l'orthoforme à ce topique. On peut se servir de la solution suivante :

| | |
|---|---|
| Orthoforme . . . | aà 1 gramme |
| Acide arsénieux. . | |
| Alcool . . . . . | aà 40 grammes. |
| Eau bouillie . . . | |

Les badigeonnages avec cette solution, dans laquelle la dose d'acide arsénieux peut être diminuée au début, ne déterminent que des douleurs de courte durée.

**Demons** et **Verdelet.** — *Cancer secondaire de l'ombilic.* (Congr. obst. et gynéc. Marseille, 1898.)

Ce travail est consacré à l'étude du cancer de l'ombilic consécutif aux tumeurs malignes de l'appareil utéro-ovarien. Il comprend trois nouvelles observations, dont deux ont permis, les malades ayant été opérées, de faire un examen histologique. Dans l'un de ces cas la tumeur reproduisait les caractères des tumeurs malignes de l'ovaire; dans l'autre on a eu affaire à un cancer à cellules atypiques. Les auteurs insistent encore sur les particularités relatives au diagnostic et sur la valeur symptomatique et pronostique de cette lésion secondaire.

**Potel.** — *Sur un cas de myxôme du bras avec zone périphérique sarcomateuse.* (Echo méd. du Nord, 13 novembre 1898).

Ce fait concerne un homme de 42 ans, atteint, à la partie moyenne et postéro externe du bras, d'une tumeur ulcérée du volume d'une tête de fœtus. De consistance mollasse, elle est indépendante de l'humérus. Ablation, réunion par première intention. L'examen microscopique démontre que la plus grande partie en est constituée par du myxome pur ou en dégénérescence lipomateuse. La périphérie est formée par un tissu à caractères sarcomateux.

En quelques remarques l'auteur étudie le pronostic de ces tumeurs d'après l'observation d'un certain nombre de faits et estime qu'on peut les diviser en trois catégories :

1° Une première catégorie comprend des tumeurs, formées soit par du myxôme pur, soit par du tissu muqueux en voie d'évolution vers des formes adultes (fibrome ou lipome). Ces tumeurs. presque toujours encapsulées, sont bénignes. Elles sont d'ailleurs très rares.

2° Dans une seconde classe nous rangerons les myxômes diffus, envahissant non seulement le tissu cellulaire mais les muscles, etc. Ces tumeurs sont infiniment plus graves, d'abord parce qu'elles nécessitent presque toujours la désarticulation du membre, ensuite parce que le plus souvent le sarcome est déjà en voie d'évolution.

3° Dans la grande majorité des cas, le myxôme n'est pas pur. Soit que l'on se trouve en présence d'un sarcome avec dégénérescence myxomateuse, soit qu'en réalité on ait à opérer un myxôme qui a subi une poussée évolutive vers le sarcome, le pronostic est très grave. Ici le myxôme n'est plus que secondaire, c'est le sarcome qui règle le pronostic et les indications opératoires.

**A. Besson.** — *Tumeur du mésentère à dégénérescence pseudo-kystique avec parois sarcomateuses. Laparotomie.* (Journ. Sc. méd. Lille, 4 février 1899).

Homme de 27 ans, se plaignant de douleurs scrotales et atteint de varicocèle gauche. Dans la moitié gauche de l'abdomen tumeur dure, ovoïde, mobile transversalement. Laparotomie. Le néoplasme, du volume des deux poings, est enclavé dans le mésentère; il est fixe, peu mobilisable et, pour arriver à l'extirper, on doit pratiquer une hémisection suivant son grand axe. Ligature du pédicule; ablation. Drainage. Guérison en 15 jours.

Cette tumeur, du poids de 450 grammes, consistait en une poche à parois épaisses, renfermant une bouillie noirâtre, couleur sépia.

Le résultat de l'examen microscopique a été le suivant : La paroi est formée par du tissu conjonctif à divers degrés de développement, mais presque partout d'apparence sarcomateuse ou myxomateuse. On trouve des faisceaux de fibres-cellules disposés en forme de tour-

billons. En quelques points, il y a tendance à la formation de tissu conjonctif adulte (substance fibrillaire entre les cellules). Les vaisseaux sont, dans quelques parties de la coupe, très nombreux, très rapprochés, très dilatés. Il y a en ce point de la tumeur un aspect caverneux. Il y a même dans ces parties des ruptures de vaisseaux ainsi que des trombones dans l'intérieur de leur cavité. Dans les autres parties, la vascularisation rappelle celle des sarcomes ordinaires, c'est-à-dire que des vaisseaux capillaires sillonnent la coupe et que les parois de ces vaisseaux font corps avec le tissu ambiant. Dans quelques points, très peu nombreux, on reconnaît des vésicules adipeuses déformées, irrégulièrement arrondies, à contenu hyalin, transparent, présentant un précipité granuleux dans leur intérieur. On ne trouve nulle part ni tubercules, ni formation les rappelant, ni gommes, ni formations glandulaires ou épithéliales. — La structure est celle d'un sarcome.

**Gilbert** et **Weil.** — *Le cancer des diabétiques.* (Soc. biologique, 3 décembre 1898.)

Les auteurs viennent d'observer deux cas de cancer chez des diabétiques. Ces cancers ont eu une marche remarquablement envahissante et une terminaison rapidement mortelle. Cette gravité d'évolution peut s'expliquer, que l'on invoque soit la nature infectieuse de la néoplasie, soit son origine cellulaire.

Dans le premier cas, on peut comparer la malignité à la gravité de l'anthrax, de la pneumonie, des gangrènes chez les diabétiques. Dans le second, l'hyperglycémie diabétique peut favoriser la surproduction de glycogène dans les néoplasmes, de même qu'elle produit des infiltrations de cette nature dans les cellules canaliculaires du rein (lésion d'Ehrlich), et l'on sait que les tumeurs sont d'autant plus végétantes qu'elles contiennent plus de glycogène.

**Tixier.** — *Sarcome primitif de la cage thoracique.* (Province Méd., 4 mars 1899).

Homme de 29 ans. Début de la maladie il y a 13 mois. Actuellement, au niveau des 8e, 9e et 10e côtes, tumeur allongée parallèlement aux arcs costaux et s'étendant depuis le bord antérieur du grand dorsal jusqu'aux articulations chondro-costales ; elle est dure, immobile, d'apparence sarcomateuse. Pas de généralisation.

Après mobilisation, au-dessus de la tumeur, d'un lambeau cutané, ablation de toute la masse et résection aux ciseaux de la plèvre pariétale correspondante et d'un lambeau de diaphragme dégénérés. Sutures du diaphragme et sutures partielles du lambeau cutané. L'opération ne date que d'un jour.

**Roger Williams**. — *Le cancer familial.* (Brit. Med. J. 1898).

Roger Williams cite les faits suivants pouvant servir à la démonstration de l'hérédité du cancer.

1° Dans un cas, il s'agissait d'une femme de 53 ans, ayant un cancer de l'utérus : sa grand'mère maternelle, sa mère (à 45 ans), la sœur de sa mère et deux de ses propres sœurs (à l'âge de 32 et 36 ans), étaient mortes de cancer utérin. Elle appartenait à une famille de 11 enfants; 3 de ses frères et sœurs étaient morts tout jeunes, les autres étaient encore bien portants.

2° Une autre femme âgée de 20 ans, morte de cancer utérin, avait eu sa mère et deux de ses sœurs atteintes de la même affection.

3° Dans la famille de Bonaparte, Napoléon Ier, son père, son frère Lucien et deux de ses sœurs (Pauline et Caroline) tous moururent de cancer à l'estomac.

4° Dans une famille citée par Sibley, la mère et cinq de ses filles moururent de cancer du sein gauche.

5° Il est difficile de trouver dans une même famille plus de cas de la même affection, que dans le cas rapporté par Broca : Mme Z... mourut de cancer du sein à l'âge de 60 ans. Sur quatre de ses filles, deux moururent de cancer du sein et deux de cancer du foie; l'une de ses filles eut deux fils et cinq filles dont trois moururent de cancer; la troisième fille eut cinq filles et deux fils, toutes les filles moururent du cancer.

6° Otto cite un cas de quatre frères et sœurs tous morts de cancer de l'œil.

7° Silcock a rapporté le cas de sarcome mélanique de l'œil gauche dans trois générations de la même famille.

8° Catani rapporte 6 cas de cancer dans la même famille.

9° Sur une famille de sept enfants, Roper en a vu mourir six de cancer.

10° Strumpell a vu deux cas de sarcome du sein gauche chez deux petites filles, les deux sœurs.

11° Maniclow, sur 23 familles, a connu 60 membres cancéreux et l'estomac était atteint dans la proportion de 57.

**W. Mitchell**. — *Dessiccation des tumeurs malignes à l'aide du formol.* (Semaine méd., 1899.)

On peut enlever couche par couche les tumeurs malignes inopérables en les transformant en eschares dures et sèches, au moyen du formol.

Pour cela, on commence par badigeonner le pourtour du néoplasme avec de la traumaticine (solution de gutta-percha dans le chloroforme) afin de protéger la peau saine contre l'action du formol, puis

on applique sur la tumeur un petit tampon de coton hydrophile imbibé d'une solution d'aldéhyde formique à 20 °/₀, on recouvre d'une étoffe imperméable et on fixe le tout au moyen d'une bande. Le lendemain, on trouve le néoplasme recouvert d'une eschare sèche plus ou moins épaisse qu'on enlève au bistouri ou à la curette tranchante, après quoi on procède à une nouvelle application de formol. En répétant cette manœuvre tous les jours, on parvient à faire disparaître la totalité de la tumeur sans la moindre effusion de sang, à la condition d'épargner chaque fois les tissus n'ayant pas subi l'action du médicament.

Cette méthode, très commode, présente pourtant deux inconvénients : son application est douloureuse et, s'il s'agit de la face, elle donne lieu à de l'œdème des paupières, des lèvres et du cou. La douleur peut être combattue par divers moyens analgésiques, mais, en ce qui concerne l'œdème, il est évident que cette complication doit porter le médecin à ne se servir du formol qu'avec circonspection, de crainte de voir l'infiltration œdémateuse envahir la glotte.

**Simmonds**. — *Coexistence du cancer et de la tuberculose.* (Médecine mod., 1899.)

Simmonds, à la Société des médecins de Hambourg, présente un poumon qui était envahi par une infiltration cancéreuse consécutive à un cancer de l'œsophage. Cette infiltration rappelait la pneumonie caséeuse. C'est seulement l'examen microscopique qui put montrer, en même temps que la présence de tubercules miliaires à cellules géantes, des foyers cancéreux disséminés et placés à côté des tubercules. Simmonds a rencontré plusieurs fois le cancer et la tuberculose côte à côte dans le foie, l'intestin et la peau. Dans la plupart des cas cette coïncidence est fortuite, dans d'autres la tuberculose est primitive, et le cancer se développe sur des ulcérations ou des cicatrices tuberculeuses. Dans d'autres cas il arrive que, sous l'influence du cancer local, la tuberculose, qui s'était arrêtée, reprend sa marche. Dans un cas de cancer de l'estomac, il a vu les ganglions mésentériques être atteints de tuberculose récente alors qu'on ne constatait pas d'autre lésion tuberculeuse. Une nouvelle éruption tuberculeuse peut donc se faire dans les ganglions par suite de l'irritation provoquée par le cancer. Quelquefois la distribution des lésions donnerait à penser qu'il existe une relation directe entre le cancer et la tuberculose.

**Sears**. — *Sarcome du médiastin.* (Boston med. and surg. J., 16 février, et Méd. mod., 8 mars 1899.)

Homme de 25 ans, chez lequel survinrent de la dyspnée, de l'œdème de la face, de la toux, des hémoptysies et de l'augmenta-

tion de volume de la poitrine, puis de l'amaigrissement. Dilatation des principales veines de la partie supérieure du corps : Matité à la base du poumon droit ; dans toute l'étendue du côté gauche du thorax, vibrations thoraciques exagérées, absence de respiration à la base, frottements pleuraux. Bruits du cœur normaux ; quelques ganglions (inguinaux, épitrochléen gauche) engorgés. Une ponction donna issue à un demi-litre de liquide sanguinolent ; affaiblissement progressif et mort. A l'autopsie on trouva un sarcome du médiastin antérieur énorme, englobant les organes thoraciques et ayant provoqué des adhérences pleurales très solides.

**Cruchet.** — *Epithélioma osseux secondaire à un trajet d'ostéo-myélite ancienne.* (J. méd. Bordeaux, 2 avril 1899).

Homme de 53 ans. En 1845 première atteinte d'ostéo-myélite du tibia gauche. Cicatrisation au bout de 3 ou 4 ans. En 1875 réapparition des accidents de suppuration qui persistent jusqu'en 1897, époque à laquelle la plaie de la jambe se met à bourgeonner et prend les caractères d'une ulcération néoplasique.

Amputation de la cuisse avec extirpation des ganglions inguinaux. Le tibia est augmenté de volume et est le siège d'un néoplasme qui occupe sa partie moyenne et inférieure. C'est à sept centimètres du sommet de la malléole interne et remontant sur une longueur de dix centimètres, qu'existe l'épithélioma osseux ; il a envahi, à ce niveau, la face interne du tibia et se continue même à la face postérieure sur une hauteur de deux centimètres ; c'est là que la dégénérescence est la plus complète, la mollesse la plus considérable. Dans tous les autres points, la pression provoque une sorte de crépitation, due aux lamelles osseuses qui se brisent ; la résistance au doigt est plus grande.

Le tibia, débité en coupes successives transversales, a permis de constater les particularités suivantes : A six centimètres du tubercule antérieur, l'envahissement épithéliomateux se présente sous forme d'un grain de mil siégeant au milieu de la face interne ; à ce niveau, le périoste a disparu, tandis qu'il est épaissi dans les autres points périphériques ; autour du grain cancéreux, vers la profondeur, on voit que les lamelles ont revêtu une couleur grisâtre et une dureté plus grande qu'à l'état normal, caractères qu'elles perdent dans les confins du canal médullaire. A huit centimètres, le grain a triplé de volume, et l'aspect noirâtre des lamelles existe jusqu'au delà du canal médullaire qui a disparu, oblitéré de vieille date par les couches osseuses de formation nouvelle ; le tissu sain n'existe que sur une mince épaisseur à la face postérieure. A onze centimètres, l'épithélioma a envahi la moitié du tibia ; la teinte grise, jointe à une dureté osseuse considérable, occupe l'autre moitié. Le maximum d'envahissement est à quatorze centimètres ; à ce niveau, la face

interne et les deux tiers de la face postérieure sont intéressés; un quart de la surface totale de l'os (vu en coupe) est seul respecté, mais il a réagi comme précédemment en s'ossifiant d'une façon tellement homogène qu'on ne discerne plus de canalicules. A quinze centimètres, régression; il n'y a plus qu'un tiers de l'os atteint, et à seize centimètres, la dégénérescence est égale à une lentille, elle siège au bord interne de l'os; le canal médullaire a reparu, la teinte noirâtre est peu marquée. A dix-sept centimètres l'os est redevenu sensiblement normal, quoique hypertrophié.

L'examen microscopique a été fait sur un lambeau pris à l'extérieur du tissu osseux, et sur un second lambeau taillé dans l'intérieur même de la cavité osseuse dégénérée. Dans les deux cas, on s'est trouvé en présence d'un épithélioma pavimenteux lobulé.

---

## Thèses et Brochures

**F. Duplant.** — *De la prétendue transformation de l'ulcère rond en cancer.* (Thèse de Lyon, 1898.)

Dans cette étude Duplant s'est attaché à contrôler cette opinion que le cancer est une complication assez fréquente de l'ulcère rond de l'estomac. Il discute tout d'abord les faits cliniques invoqués en faveur de la transformation de l'ulcère en cancer et il montre que ces faits (évolution de la maladie et résultats de l'analyse du suc gastrique) ne sont nullement démonstratifs.

Au point de vue anatomo-pathologique, les examens minutieux, qu'il relate avec détails, ont porté sur huit sujets et l'amènent à conclure qu'il ne s'agit que de néoplasmes ulcérés, les uns épithéliomas cylindriques, les autres poly-adénomes devenus cancéreux; d'autres enfin présentant les caractères de la linite plastique, qui n'est qu'une forme de cancer.

Après avoir analysé et discuté les principales observations, déjà publiées et citées comme preuves de la possibilité de la greffe du cancer sur l'ulcère rond, il établit qu'aucune d'elles n'est à l'abri de la critique.

Dans un dernier chapitre l'auteur traite de la théorie de l'oblitération vasculaire et s'arrête assez longuement sur certains caractères de ces ulcères en ce qui concerne l'état des bords et du fond et comparativement avec ce qu'on observe dans le cancer, il en conclut qu'il y a incompatibilité entre les conditions circulatoires nécessaires au développement du cancer et celles qu'exige la formation d'un ulcère simple.

En outre l'auteur a recherché s'il existait réellement, en dehors des ulcères ronds, une zone de survascularisation comme l'indique

Hauser. Il a trouvé des dilatations veineuses et capillaires comme elles s'observent au pourtour des artères oblitérées, mais le sang stagne à ce niveau et ne circule pas. Il est impossible de comparer un ulcère gastrique à une cicatrice cutanée devenue cancéreuse. Ces dernières ne permettent la végétation néoplastique que si elles sont enflammées; il s'agit de chéloïdes dans lesquelles la circulation est très active. Au contraire, l'ulcère rond étant une lésion dont la cause primordiale est l'oblitération artérielle, il présente des conditions circulatoires absolument différentes. Le cancer ne peut pas plus végéter sur les bords que la muqueuse gastrique n'a été capable de résister au processus nécrosant.

**A. Gaussel.** — *Du traitement chirurgical curatif du cancer de l'estomac.* (Thèse de Montpellier, 1899.)

Les premiers chapitres de cette thèse sont consacrés à un résumé historique de la question et à établir l'importance d'un diagnostic précoce. Pour faire ce diagnostic, on n'est malheureusement en possession d'aucun signe, d'aucune méthode d'exploration qui permettent de se prononcer avec certitude, et cependant, si une cure chirurgicale peut être espérée, c'est à la condition d'opérer de bonne heure.

L'auteur donne ensuite un rapide exposé des opérations curatives et palliatives pratiquées contre le cancer de l'estomac. Il passe en revue, si l'on fait la résection, les trois procédés d'anastomose usités, anastomoses termino-terminale, termino-latérale et latérale, et, en cas de traitement palliatif, la gastro-entérostomie et l'exclusion du pylore; puis il reproduit en trois tableaux, établis d'après le mode d'anastomose gastro-intestinale, les nombreuses observations publiées (506 cas suivis) depuis 1879.

De cette époque à l'année 1899, la mortalité opératoire est allée progressivement en diminuant. Actuellement, cette mortalité est de 22,64 °/₀ pour 53 résections pyloro-gastriques avec anastomose termino terminale depuis 1895; de 13,33 °/₀ pour 75 pylorectomies avec anastomose termino-latérale depuis 1890, et de 36,62 °/₀ pour 71 résections avec gastro-entérostomie depuis 1885; dans les dernières années, la mortalité est tombée à 31,11 °/₀.

L'auteur émet les propositions suivantes sous forme de conclusion :

La cure chirurgicale du cancer de l'estomac est une opération légitime, justifiée par un assez grand nombre de survies, de un à dix ans, avec suppression des douleurs, amélioration des fonctions digestives, relèvement de l'état général.

La majorité des cancers de l'estomac (70 à 80 °/₀) relèvent du seul traitement médical parce qu'ils sont diagnostiqués trop tard.

Le diagnostic du cancer de l'estomac opérable est toujours difficile, souvent impossible, même après la laparotomie.

L'opération a d'autant plus de chances de réussir, qu'elle a été

précoce : il importe que le médecin et le chirurgien proposent de bonne heure la laparotomie exploratrice, dès que les renseignements fournis par la clinique ou le laboratoire ont mis sur la voie du diagnostic de cancer.

La laparotomie faite, le chirurgien se prononce pour l'opération curative ou pour l'opération palliative.

**A. Godde.** — *Cancer du canal thoracique.* (Thèse de Paris, 1898).

Dans cette thèse l'auteur a réuni 11 observations de cette affection. Ces 11 faits montrent que le cancer du canal thoracique, toujours secondaire, est consécutif aux cancers abdominaux et en particulier aux cancers de l'utérus, de l'estomac, etc. Les signes suivants peuvent le faire soupçonner : envahissement des ganglions sus-claviculaires, amaigrissement rapide, affaiblissement des battements de l'artère pédieuse, phlébite du membre supérieur gauche, chez l'homme apparition subite d'un varicocèle. L'ascite, que l'on a plusieurs fois notée, ne peut être invoquée comme signe certain de cancer.

Au point de vue anatomo-pathologique, le cancer du canal thoracique a été, dans la plupart des cas, secondaire à un épithélioma; histologiquement la propagation semble se faire des couches les plus internes du canal vers les couches les plus superficielles. L'oblitération peut être complète, qu'elle résulte de la réplétion du canal par des masses cancéreuses plus ou moins dégénérées, ou que la lumière s'oblitère par suite de la formation de cloisons conjonctives contenant des cellules cancéreuses ; exceptionnellement il peut être envahi par continuité. Symptôme sans doute tardif, le cancer du canal thoracique semble hâter l'évolution de la maladie primitive.

**P. Moralès.** — *De l'intervention chirurgicale dans les cancers du larynx.* (Thèse de Paris, 1898.)

A l'occasion d'une opération de laryngectomie totale sans trachéotomie préalable, Moralès a cherché à exposer l'état de la question du traitement opératoire des cancers du larynx. Il cite une opération personnelle ayant trait à un malade atteint d'un cancer développé principalement aux dépens de la partie gauche de la région glottique. Quelques jours après l'intervention, la trachée fixée par des points de suture à la peau de la fourchette sternale s'est rétractée entraînant les fils à sa suite : la mort est survenue par asphyxie mécanique et par bronchopneumonie.

Les conclusions de ce travail sont les suivantes : La laryngectomie totale est devenue, grâce au procédé de M. Périer, une opération facile. Son indication est formelle dans le cas de cancer extrinsèque; elle semble discutable dans ceux de cancer intrinsèque. *La rétraction et la chute de la trachée dans le médiastin* est une complication qui peut survenir les jours suivant l'intervention.

Pour les cas de cancer intrinsèque, la laryngectomie doit être précédée d'une laryngotomie exploratrice. Il faut s'en tenir à la laryngotomie et à l'extirpation pure et simple de la tumeur, quand l'extirpation sera jugée possible. En somme, il faut reculer les limites de la laryngotomie et restreindre celles de la laryngectomie en cas de cancer intrinsèque du larynx.

**A. Brintet.** — *Contribution à l'étude des cancers branchiogènes.* (Thèse de Montpellier 1898).

En s'appuyant sur 21 observations qu'il a colligées, l'auteur étudie cette variété de cancers assez rares, dont la caractéristique est de se greffer sur les restes complexes de l'épithélium branchial inclus dans les tissus du cou. Les cellules épithéliales, les kystes, les fistules, les glandes qui composent ces restes peuvent donc être leur point de départ.

Au point de vue de l'anatomie pathologique, dont Brintet fait une étude soignée, ces tumeurs appartiennent au type de l'épithélioma pavimenteux stratifié. Cliniquement ils évoluent, ordinairement avec rapidité, avec des symptômes tels que souvent le diagnostic en est fort difficile. Aussi voit-on des erreurs de diagnostic assez fréquemment commises et ces tumeurs être prises pour des abcès, des kystes, des adénopathies ou pour des tumeurs développées dans l'un ou l'autre des organes profonds du voisinage.

Un traitement palliatif est souvent le seul que l'on puisse mettre en pratique. Mais si le cancer est reconnu de bonne heure, on doit en tenter l'ablation, quoique l'opération soit périlleuse.

**E. Druon.** — *Néoplasmes kystiques de l'utérus.* (Thèse de Paris 1899.)

En 100 pages, dont la moitié environ consacrée à la relation d'observations, il serait difficile de traiter en détail un sujet aussi complexe que l'étude des néoplasmes kystiques de l'utérus. Aussi l'auteur ne s'est-il attaché qu'à mettre surtout en lumière les diverses doctrines et théories émises sur ces néoplasmes.

La nature de ces néoplasmes est variable, puisqu'il peut s'agir de fibrôme, sarcome, fibro-sarcome, myome et fibrome malin, dans lesquels se développent des cavités kystiques.

Le développement de ces cavités peut reconnaître différentes origines, sur lesquelles Druon insiste en quelques pages intéressantes. Les processus admis sont : La dilatation des vaisseaux lymphatiques ;

L'infiltration œdémateuse par suite de stase ;

La nécrose en foyer, consécutive à l'oblitération des vaisseaux sanguins par des thrombus néoplasiques provenant de la prolifération de l'endothélium vasculaire ;

L'inclusion des débris wolffiens.

Dans les deux chapitres qui suivent l'auteur s'occupe des symptômes et du diagnostic différentiel de ces néoplasmes et il en montre toute la gravité qui dépend de différents facteurs : Accidents produits par le néoplasme. Diverses complications (péritoine, suppuration, rupture des kystes). Nature du néoplasme. Intervention chirurgicale.

Cette dernière est cependant la seule ressource thérapeutique dont on dispose. On pratiquera l'hystérectomie totale abdominale avec morcellement des tumeurs s'il y a enclavement.

**L. de Boucaud.** — *De la coexistence du fibrome et de l'épithélioma de l'utérus.* (Thèse de Bordeaux, 1898.)

L'auteur termine ce travail par les conclusions suivantes : On rencontre assez souvent associés le cancer et le fibrome de l'utérus, trois fois sur cent épithéliomas en moyenne.

Le fibrome ne met donc pas à l'abri du cancer, mais ne favorise pas davantage son éclosion. Jamais il ne se transforme directement en épithélioma et, s'il peut, par la métrite qu'il crée, faciliter dans des cas très rares la localisation cancéreuse, il n'est pas possible de généraliser la proposition et de dire qu'il prédispose au cancer.

Ces faits doivent être considérés comme des cas de cancer ordinaire affectant un utérus fibromateux, et cette coexistence n'est souvent qu'un fait du hasard.

Le cancer conserve ses caractères anatomiques et ses signes cliniques habituels (cancer du col, cancer du corps).

Le fibrome, ou plus exactement les fibromes, généralement d'un petit volume, sont toujours restés silencieux.

La présence des deux tumeurs rend souvent le diagnostic difficile.

Le fibrome passe presque toujours inaperçu et sa constatation est, en général, une surprise opératoire.

Dans ces cas, l'ablation complète de l'utérus est indiquée.

Lorsque le fibrome est peu volumineux, il rend seulement l'hystérectomie vaginale un peu laborieuse.

Quand, par son volume plus considérable, il nécessite l'hystérectomie abdominale, le cancer du col devra être enlevé par le vagin, suivant la méthode mixte vagino-abdominale qui fournit d'excellents résultats.

Cette dernière n'est pas applicable aux gros utérus dans lesquels coexistent un fibrome et un cancer du corps.

# INDEX BIBLIOGRAPHIQUE

Les travaux sans indication d'année sont de 1898.

## Appareil de la locomotion

BERGER (P.). Amputation inter-scapulo thoracique dans le traitement des tumeurs malignes de l'épaule (Ac. d. Sc. et Rev. chir. Par. XXIII, 861). — FLAMENT. Sarcome de la clavicule; résection des deux tiers (J. Sc. m. Lille, II, 227). — HUGHES (P). Ostéosarcome du maxillaire sup. (Brooklyn M. J. XII, 637). — LITTLEWOOD (H). Un cas d'excision de la clavicule pour épithélioma (Brit. M. J. Lond. II, 1424). — LLOYD (S.). Excision of the fibuld for osteo-sarcoma (Tr. M. Soc. N.-Y., Phila. 220). — Mc BURNEY (C.). Sarcoma superficial over the right Clavicle (Int. J. Surg. N.-Y., XI, 307). — SNOW (H.). The bone Marrow of. C... patients (J. Path. Bact. Édimb. V, 352). — SPRINDLER (A.). Un cas de sarcome parostéal (Thèse doct. Par.).

## Appareil des sens spéciaux

KOEPPEL (J.). Des mélano-sarcomes de la conjonctive (Inaug. Diss. Götting.). — RUTTEN. Tumeur maligne du nez (Ann. mal. de l'oreille. Par. XXV, 227, 1899). — TRENDELENBURG (F.). Épithélioma de la face et de l'orbite (Intern. clin. Phila. III, 217).

## Appareil de la digestion

### *1° Partie sus-diaphragmatique de l'appareil de la digestion*

ARNOLD (J.-P.). C... primitif de l'œsophage avec extension (Tr. path. Soc. Phila. XVIII, 82). — BROWN (G.-J.). Épithélioma du naso-pharynx (Laryng. St-Louis, V, 219). — EDSALL (D.-L.). Tuberculose et C... de l'œsophage (Tr. Path. Soc. Phila. XXIII, 87). — GRIFFON et DARTIGUE. C... primitif de l'œsophage et sarcome du pouce (Soc. anat. Par., LXXIII, 570). — JONAS (A.). Epithélioma de l'amygdale; pharyngotomie (Am. J. Surg. et gynéc... St-Louis, XI, 74). — LANGHOFF (H). Du C... de l'arrière-bouche (Inaug. Diss. Münch.). — SHAW (C.). Un cas d'épithélioma du pharynx (Brit. M. J. Lond. II, 1233). — WILLIAM (W.). C... of the by in early life (Brit. M. J. Lond. II, 1287).

### *2°. — Annexes de l'appareil de la digestion*

BACALOGLU (C). Volumineux C... du foie. Tumeur de l'œsophage (Soc. anatomique Par., 767). — BRELOGOLONOY (A.). C... du pancréas (Boln. gaz. Botkena, St-Péters. IX, 1633). — DARRACH et DAVIS. C... du pancréas (Univ. M. Mag. Phila, 22, XI). — GUILLOU (F.). La glycosurie dans le C... du pancréas (Gaz. hebd. Par., 841). — HEKTOEN (L). Melano-sarcoma secondary of the liver (Tr. ass. am. Phila, XIII, 385).

### Appareil de la respiration

BELL (J.). Laryngectomie pour épithélioma (Ass. J. Surg. Gyn. St-Louis, XI, 53). — CLARK (J.). Diagnostic du C... du larynx (Boston M. J., CXXXVIII, 107 et 113). — KOBBS et BÉGUIN, Épithélioma du corps thyroïde à marche lente (Rev. intern. rhin. Par., IX, 261). — MOURE (E.-Q.). De la trachéo-thyrotomie dans le C... du larynx Rev. hebd. de Laryng., Paris, XVIII, 12 5). — NÉDELEC. Des pleurésies hémorragiques consécutives aux C... du sein (Thèse Doct., Bordeaux). — TILLEY (H.). Tumeur maligne des cordes vocales (Brit. M. J. Lond., II, 1218). — SCHILLER (A.). Tumeur maligne de l'épiglotte (Berl. klin. Wochenschr. XXXV, 906-934).

### Appareil de la sécrétion urinaire

DENACLARA (C.). Des hématuries dans les néoplasmes du rein (Thèse doct. Lyon). — HARDIE (D). Sarcome du rein; néphrectomie (Ausvralas, M. Gaz. Sydney, XVII, 296). — GENNES (De) et GRIFFON. C... latent de la vessie; hydronéphrose bilatérale (Soc. anat. Par., 511).

### Appareil de la génération

*1° Organes génitaux de la femme*

AUVARD. C... de l'utérus (Bull. gén. Thérap.). — AYVAZIAN (Z.). Traitements applicables aux C... inopérables de l'utérus (These Par.). — BABCOCK (W.). Coexistence du myome et du C... de l'utérus (Am. Gynœc. J. N.-Y., XIII, 401). — CAMELOT (E). Fibromyomes et C... simultané du corps de l'utérus (Semaine gynéc. Par., 289, et J. Sc. M. Lille, 417). — CULLEN (T). Diagnostic du C... de l'utérus (Alabama M... Birmingh., X, 638). — DRUON. Néoplasmes kystiques de l'utérus (Thèse Par., 1899). — FARRAR (R). Opération pour C... de l'utérus (Quart. M. J. Sheffield, VII, 82). — FOLLET. Éléphantiasis symptomatique d'un épithélioma utérin (Soc. Sc. et Méd. de l'Ouest, VII, 336). — GODART (Q). C... de la glande de Bartholin (Soc. belge chir. Brux. 157, 1899). — Épithélioma de la vulve (id. 158). — C... du corps utérin (id. 159). — GOTTSCHALK (S.). C... inopérable de l'utérus (Centr. f. Gynäk. Leipz. 79, 1899). — HENRY (W.). Épithélioma de la vulve (Am. J. Surg. etc... St-Louis, XI, 66). — JACOBS (C.). — Adéno-C... du col utérin (Mon. f. Geburth., Berl. VIII, 238). — JESSELT (F.). C... de l'utérus (Méd. Press. et Circ. Lond., LXVI, 429). — KEIFFER. De l'infiltration suppurée de l'utérus dans le C... (Soc. belge gyn. Brux..., 155, 1899). — KOWMANN (R.). Épithélioma de l'utérus (Centr. f. Gynäk. Leipz., 69, 1899). — MAROCCO (C.). Sopra un anomalia di sviluppo, etc... (Soc. Lavoisiana d. osp. di Roma, XVIII, 344). — RESINELLI (G.). Du déciduome malin (Ann. di ort. e ginœc Milano, n° 12, 914). — ROMME (T.). Traitement palliatif du C... de l'utérus (Presse Méd. Par., II, 155). — WALTON (P.). Traitement palliatif du C... utérin (Belgique Méd., 486).

*2° Annexes de l'appareil de la génération*

BINAUD et BRAQUEHAYE. Traitement des tumeurs épithéliales de la mamelle (Gaz. hebd. Sc. M. Bordeaux, 15 jr 1899). — DUPLAY. C... du sein (Rev. prat. des trav. de Méd. IV, 347). — HALSTEAD (M.). Étude histologique de certains adéno-C... de la mamelle (Tr. ann. Surg. ass. Phila., 181). — HAMILTON (Q.-B.). C... de la mamelle (Int. clin. Phila., III, 225). — MURRAY (F.). C... of the male breart (Ann. Surg. Phila., XXVIII, 655). — RICHARDSON (M.-H.). C... de la mamelle (Boston M. et S. J. CXXXIX, 414). — SELLING (T.). C... intra-canaliculaire de la mamelle (Inaug. Diss. Wurburg). — SHIED (A.-M.). — Opération de C... de la mamelle (Brit. M. J. Lond., 300).

**Généralités**

AMAT (C.). Traitement du C .. par les toxines et les sérums (Bull. génér. d. thérap. 42-81, 1899). — BOOTH (C.). Injections d'alcool dans le C... (N. am. m. Rev. Kansas City, VI, 252). — BRAULT (A.). La désorientation cellulaire dans les C... (Presse Méd. de Par., 51, 1899). — DÜHRSSEN (A.). Die Verhülung des Gebärmutterkrebses (Deuts. Med. Woch., 60, 1899). — DUVRAC (E.). Traitement des C... (Acad. de Méd. Par., L, 231). — FABRE-DOMERGUE. Les C... épithéliaux (Vol. in-8 Par.). — FRICK. Umfangreiches Carcinom der Hant am vorarm leim Hande (Deuts. Thier. Weln, VI, 377). — GIBBES (H.). Du développement du C... (Phys. et Surg. Détroit etc., 481). — GODDING-BIRD (C.). Diagnostic de la sarcomatose (Guy's Hoy. Gaz. Lond. 441). — GROSS (S.). Néoplasme de l'ombilic (Rev. M. de l'Est, XXX, 559). — KAPPLER. Le C... chez les diabétiques (Thèse doct. Par.). — KEISTER. Traitement du C... (Atlanta M. et S. J. XV, 592). — KING (W.). Relations de la syphilis et du C... des muqueuses (N. Y. M. J. LXVIII, 659). — KOROPORSKI (P.). C... of. Nipplercgion in a Male (Bolmtrel, gaz. Botkina. St-Péters. IX, 1850). — M'GREGOR (A.). Multiples sarcomes (Glasgow M. J. L, 302). — MOSCA (L.). Histologie d'un épithélioma de la glabelle (Gior. ital. d. M. sencr. Milano, XXXIII, 398). — MUCHLECH (G.). C... des extrémités (Tr. Path. soc. Phila., XVIII, 465). — PACE (De). Ascite chyliforme et tumeurs malignes du péritoine (N. rev. clin. Napoli, I, 455). — RIES (E.). Traitement du C... par le carbure de calcium (J. am. M. ass. Chicago, XXXI, 1288). — ROBINSKI (S.). Thérapeutique des C... (Berl. Robinski). — ROSTOVSLSEFF (M.). C... primitif des extrémités (Bolnets. gaz. Botkina, St-Péters., IX, 1847). — SNOW (H.). Un nouvel agent dans le traitement du C... (Méd. Press. et Cir. Lond. LXVI, 482). — STENERMAM (A.). Nouveau traitement du C... épithélial (Thèse Jassy). — WOLFLER (A.). Une série de cas de C... (Intern. clin. Phila., III, 235).

Lille, imp. Le Bigot Frères. *Le Gérant :* Dr H. LABONNE, licencié ès-sciences.

# REVUE

DES

# MALADIES CANCÉREUSES

*Revue des Maladies cancéreuses.* — T. V. 4e Fasc. — 20 Juillet 1899.

# Pilules de Blancard

*à l'Iodure ferreux inaltérable*

APPROUVÉES par l'ACADÉMIE de MÉDECINE

**ANÉMIE - CHLOROSE**
**TUBERCULOSE**
**SCROFULES**
**GOÎTRE**
etc.

PILULES DE BLANCARD

**DOSES**

2 à 6 Pilules } par jour
1 à 3 cuillerées de Sirop }

## Sirop de Blancard

*à l'Iodure ferreux inaltérable.*

**Exiger** pour avoir les **Véritables Produits** : la Signature **BLANCARD**, l'adresse : 40, Rue Bonaparte, Paris, et le Timbre de Garantie.

# REVUE

DES

# MALADIES CANCÉREUSES

CLINIQUE, EXPÉRIMENTALE ET BIBLIOGRAPHIQUE

*sous la direction de MM. les Professeurs*

**S. DUPLAY**

CHIRURGIEN DE L'HÔTEL-DIEU

**O. LANNELONGUE**

CHIRURGIEN DE L'HÔPITAL DES ENFANTS

**V. CORNIL**

MÉDECIN DE L'HÔTEL-DIEU

*avec le concours de MM. les Docteurs :*

| | | | |
|---|---|---|---|
| Pr BARD | M. DENUCÉ | H. MORAU | A. RICARD |
| J. W. BINAUD | L. GALLIARD | Pr NEPVEU | A. ROUTIER |
| A. BOISSARD | E. GAUCHER | E. NITOT | C. SAVOIRE |
| A. BRAULT | M. ISCH-WALL | L. H. PETIT | M. TOUPET |
| M. CAZIN | G. MARCHANT | P. RECLUS | A. TROUSSEAU |
| R. CONDAMIN | Pr MAYET | P. REYNIER | F. VERCHÈRE |

**Rédacteur en chef :**

**Dr E. OZENNE**

ANCIEN INTERNE DES HÔPITAUX, CHIRURGIEN DE SAINT-LAZARE

---

**QUATRIÈME ANNÉE : 1899**

4e FASCICULE — 20 JUILLET 1899

---

**ABONNEMENT ANNUEL :**

PARIS : **8** francs. — DÉPARTEMENTS et UNION POSTALE : **10** francs.

PRIX DU NUMÉRO : **2** francs.

---

PARIS

SOCIÉTÉ D'ÉDITIONS SCIENTIFIQUES

PLACE DE L'ÉCOLE DE MÉDECINE

4, Rue Antoine-Dubois, 4

1899

# EXTRAIT de VIANDE à BASE D'ALBUMOSES (88 %)

RECONSTITUANT PAR EXCELLENCE

**SEULE préparation d'Albumoses ayant bon goût, toujours bien tolérée et entièrement assimilable**

# SOMATOSE

***Dose : 10 à 12 gr. par jour, en 3 ou 4 fois, dissoute dans le lait, eau, bouillon, etc. (éviter le vin)***

## ANÉMIE, CONVALESCENCE, DÉBILITÉ

AFFECTIONS DE L'ESTOMAC, ALIMENTATION DES PHTISIQUES, TUBERCULEUX, TYPHIQUES, ETC.

TOUTES PHARMACIES

**Echantillons gratuits Fréd. BAYER et Cie, 23, rue d'Enghien, Paris**

REVUE

DES

MALADIES CANCÉREUSES

## MÉMOIRES ORIGINAUX

# ANATOMIE PATHOLOGIQUE DU SYSTÈME LYMPHATIQUE (RÉSEAUX, CANAUX, GANGLIONS) DANS LA SPHÈRE DES NÉOPLASMES MALINS

(SUITE ET FIN)

par M. le Dr G. NEPVEU

Professeur à l'École de Médecine de Marseille (1)

## V

### ÉTUDE SUR LE SYSTÈME LYMPHATIQUE DANS LA SPHÈRE DES TUMEURS MALIGNES DE LA SÉRIE CONJONCTIVE. — DIVISION DU SUJET

Les tumeurs malignes de la série conjonctive sont assez nombreuses ; ce sont les sarcomes, les endothéliomes, parfois les chondromes, les myxomes, mais rarement ; enfin, on pourrait y ranger aussi les lymphadénomes.

Mais le plus souvent *les rapports de ces tumeurs avec les vaisseaux, les réseaux et les ganglions lymphatiques sont absolument exceptionnels*, au lieu d'être la règle, comme dans les tumeurs de la série épithéliale.

Avec un certain nombre d'auteurs, nous rejetons de notre cadre le lymphadénome, qui n'est le plus ordinairement qu'un lymphosarcome ou qu'une lymphadénie, ou qu'une tumeur parasitaire comme le mycosis fongoïde. Dans cette troisième partie, nous passerons en revue, l'une après l'autre, chacune des tumeurs ma-

(1) Voir Fasc. 2, T. IV, 1899.

lignes conjonctives, nous arrêtant surtout sur le sarcome et n'envisageant les rapports des autres tumeurs avec les lymphatiques que comme de véritables exceptions ou « singularités », comme disent les Anglais.

### 1° *Étude sur le système lymphatique dans la sphère des sarcomes malins*

Les tumeurs sarcomateuses présentent les plus grandes variétés de structure, depuis le sarcome rondo-cellulaire jusqu'au sarcome à myéloplaxe, en passant par le fuso-cellulaire, depuis le sarcome mélanique jusqu'au sarcome alvéolaire. Ces tumeurs, le plus ordinairement malignes, occupent des places bien différentes dans l'échelle de malignité ; par ordre de décroissance, on peut les ranger ainsi : sarcome embryonnaire, sarcome mélanique, sarcome alvéolaire, sarcome fasciculé, sarcome à myéloplaxe. Toutes ces tumeurs s'accroissent par le développement de leurs propres éléments cellulaires ; accroissement interstitiel ou périphérique. Un des traits caractéristiques du sarcome, c'est qu'il semble se développer autour des petits vaisseaux et des capillaires. Les cellules rondes qu'on y remarque en sortent-elles par diapédèse ou sont-elles dues à la segmentation des endothéliums. On ne sait encore exactement, mais il faut retenir ce point important, c'est que l'envahissement des parties voisines, très lent, dans les sarcomes à myéloplaxe, augmente dans les sarcomes fuso-cellulaires et devient très vif dans le sarcome rondo-cellulaire.

Comment se fait cette expansion coloniale ? Est-ce par la mobilité propre, la contractilité des éléments morbides, est-ce par la transformation des éléments du tissu conjonctif en cellules sarcomateuses, ou encore des corpuscules de la lymphe en cellules embryonnaires ou rondo-cellulaires, comme le veut Putiata ? Ce que l'on sait positivement, c'est que quelques-unes de ces tumeurs n'ont qu'une expansion limitée et ne se généralisent que rarement.

C'est aussi que les *vaisseaux sanguins sont les intermédiaires ordinaires et presque exclusifs de la généralisation des sarcomes malins.* Aussi la *rareté de l'infection ganglionnaire dans les sarcomes* est-elle un fait de premier ordre, et l'on en doit conclure *a priori* que les relations des tumeurs sarcomateuses malignes avec le système lymphatique, ou bien sont très réduites, ou sont alors d'une nature spéciale, dont l'explication nous échappe pour le moment.

Nous allons examiner tour à tour le rôle des réseaux, puis des

vaisseaux des ganglions lymphatiques dans la sphère des sarcomes malins.

A. *Réseaux lymphatiques dans la sphère des sarcomes.* — L'existence d'une zone d'infection autour des sarcomes, quels qu'ils soient, est démontrée par le fait des récidives qui surviennent à la suite d'opérations successives, alors même que l'incision paraît avoir porté au-delà des limites du mal. Dans cette sphère d'infection ou d'accroissement, il y a des éléments lymphoïdes près des cellules sarcomateuses rondes ou fusiformes : leurs noyaux se colorent d'une façon beaucoup plus intense que celle de la tumeur. C'est, on le sait, la propriété de toutes les cellules jeunes d'absorber ainsi vivement les matières colorantes. Ces cellules lymphoïdes nous semblent être les éléments d'origine des sarcomes. Ils sont très nombreux autour des vaisseaux sanguins, et spécialement des capillaires et des veines. Il est très facile de les suivre jusqu'à la paroi interne des vaisseaux. Mais il a été impossible jusqu'ici d'établir nettement leurs rapports avec les réseaux lymphatiques.

D'après Recklingshausen (in Grœfe's Arch, XII), le myxosarcome peut pénétrer dans les fentes lymphatiques et, de là, dans les vaisseaux lymphatiques. Perls affirme aussi que le remplissage des réseaux lymphatiques par le sarcome est possible, mais il ajoute qu'il a été à peine observé quelques fois (p. 274).

Fœrster signale, lui aussi, la propagation aux lymphatiques et la production de nodosités microscopiques à grande distance de la tumeur primitive. Il semble croire que la généralisation peut se faire aussi par l'intermédiaire des lymphatiques.

Ziegler (I, p. 322, 7e édition allemande), admet que le sarcome alvéolaire est très probablement un endothéliome des lymphatiques et des cellules de l'adventice des petits vaisseaux. A part cette opinion et les petits faits que je viens de citer, il faut reconnaître avec Ziegler *qu'on n'a pas jusqu'ici démontré* l'existence de lymphatiques dans les sarcomes (I, page 315, Ziegler) ou leur sphère.

L'opinion de Putiata mérite ici quelque attention. D'après lui, les éléments lymphatiques dans le sarcome se transforment en cellules sarcomateuses.

B. *Vaisseaux lymphatiques dans la sphère des sarcomes malins.* — Ce que nous venons de dire des réseaux lymphatiques fait comprendre qu'on ne trouve dans les auteurs que de très rares indications sur la présence des vaisseaux lymphatiques dans les sarcomes.

Recklingshausen prétend que le myxosarcome peut pénétrer dans les troncs lymphatiques.

Perls, que le remplissage des vaisseaux lymphatiques par le sarcome est possible..... et, tout est dit.

Cependant, dans les sarcomes mélaniques, on devrait facilement trouver des vaisseaux lymphatiques engorgés, grâce à la facilité de pénétration de ces tumeurs dans les lymphatiques et à leurs engorgements ganglionnaires.

C. *Des ganglions dans la sphère des sarcomes malins. — La rareté relative de l'infection ganglionnaire dans les sarcomes est un fait dominant dans leur histoire*, et ce fait est tellement caractéristique qu'il suffit, dans la clinique, à faire pencher le diagnostic en faveur du sarcome quand on hésite entre cette dernière tumeur et l'épithéliome. Cependant, dans l'ostéosarcome, on observe sept à huit fois sur cent l'engorgement ganglionnaire régionnel d'après Gross et Schwartz.

Dans les tumeurs du larynx et de la mamelle, l'*immunité ganglionnaire* est un fait encore mieux établi, et cette immunité est presqu'un signe caractéristique en faveur du sarcome. Perls (p. 174), Lucke (p. 186, *loco citato*), affirment aussi que les ganglions lymphatiques sont très ordinairement libres, malgré de nombreuses métastases.

Gussenbauer assure qu'on doit à Billroth d'avoir établi cette propriété spéciale des sarcomes de ne pas donner lieu à l'infection ganglionnaire et de n'y donner lieu que très tard. C'est un fait que l'École française avait aussi remarqué depuis longtemps et qui était monnaie courante dans l'enseignement de nos maîtres de l'École de Paris en particulier, Broca, Verneuil, etc. L'immunité ganglionnaire, presque absolue dans les sarcomes, explique la difficulté que peuvent avoir les histologistes à faire l'étude de la lésion des glandes lymphatiques.

L'étude fine des ganglions dans les sarcomes a été entreprise par divers auteurs. Zehnder, spécialement, affirme que, dans ces cas, les endothéliums des vaisseaux afférents étaient non seulement gonflés mais que leurs noyaux étaient saillants et en travail mitolique. Il s'agissait d'un cas de *sarcome alvéolaire non ulcéré* du sein chez une femme de 45 ans.

Dans les ganglions, les sinus périfolliculaires, les conduits lymphatiques, les cordons folliculaires des ganglions étaient partout saillants, leurs noyaux et leur protoplasme, leurs nucléoles étaient plus visibles et plus gros qu'à l'ordinaire, les noyaux

étaient très multipliés et les figures mitoliques belles et aussi développées que dans les cellules carcinomateuses même. Zehnder considère le cas de Hoggan (Arch. de phys. normale et pathol., 2e série, VII), comme parfaitement identique au sien.

Dans les *sarcomes mélaniques*, il semble que la matière mélanique se trouve d'abord à la périphérie de la substance ganglionnaire.

Comme signes de pénétration, on y trouve de petites granulations pigmentaires qui, peu à peu, s'étendent dans toute la glande. Pour Gussenbauer, la production du pigment est un phénomène secondaire, le pigment se rassemble autour des vaisseaux thrombosés et le dépôt prend une forme réticulaire répondant aux vaisseaux (p. 322). Sitôt les vaisseaux thrombosés, la formation pigmentaire s'étend rapidement dans la graisse qui enveloppe les ganglions lymphatiques comme dans le tissu graisseux ambiant.

Les ganglions sont assez souvent pris dans les tumeurs mélaniques, le ganglion préauriculaire à la suite de tumeurs mélaniques de la paupière, les ganglions de l'aine, du bassin, à la suite de tumeurs mélaniques de la cuisse, ceux de la région poplitée à la suite de tumeurs mélaniques des orteils. Quelques auteurs affirment que dans la plupart de ces cas on avait affaire à du carcimone mélanique dû à des tumeurs mixtes, j'en ai vu et étudié pour ma part un certain nombre et je crois que dans quelques-uns de ces cas on avait affaire au sarcome.

Les troncs lymphatiques afférents qui charrient ainsi vers les ganglions la matière mélanique étaient-ils, eux aussi, atteints. On n'a pas encore étudié ce point spécial.

Le système lymphatique est fréquemment atteint dans les *sarcomes du testicule*, de l'amygdale, d'après Batlin (Encyclopédie de chirurgie). Lücke prétend (p. 186) que la pénétration par les voies lymphatiques s'observe aussi quelquefois dans les tumeurs de ces organes.

*Le lymphadénome* consiste essentiellement en une hyperplasie du système lymphatique. Les ganglions et tous les organes lymphoïdes peuvent être pris ; l'extension de la tumeur se fait assez rapidement aux ganglions voisins qui s'accolent, se réunissent en une seule masse, mais il ne paraît pas qu'il y ait là une propagation par les vaisseaux sanguins ou lymphatiques.

Les *lymphosarcomes* sont des tumeurs sarcomateuses des ganglions qui ressemblent aux sarcomes des régions voisines. Ces

tumeurs se généralisent de proche en proche aux ganglions de la zone. Elles rentrent dans le cadre des autres sarcomes.

2° *Système lymphatique dans la sphère des myxomes malins.*

Les myxomes respectent presque toujours le système lymphatique; ce n'est que très exceptionnellement qu'ils se généralisent aux ganglions.

G. Simon a observé un myxome kystique des grandes lèvres sur une jeune fille de dix-huit ans, qui, après l'extirpation, récidiva, envahit les *ganglions* et l'*aine* et se généralisa dans le sternum, la clavicule et le foie. Staldeyer, Virchow, Gemet ont cité aussi des cas de myxolipomes malins avec engorgements ganglionnaires.

Quels sont les rapports intimes de la sphère des myxomes avec les réseaux et les vaisseaux lymphatiques?

Sur ce point, les observateurs sont muets.

3° *Système lymphatique dans la sphère des endothéliomes*

Golgi, 1869, a proposé cette dénomination pour des tumeurs qui doivent être rangées à côté des sarcomes. Ils consistent essentiellement en une vive prolifération endothéliale avec une prolifération conjonctive. Ils se composent de réseaux et de cordons (Wagner, Schulz, Neelsen). Ces réseaux et ces cordons répondent dans leur distribution aux vaisseaux lymphatiques et proviennent de l'endothélium lymphatique. Dans le péritoine, où ils s'observent parfois, ils sont en partie composés de cellules cylindriques; il est probable que le développement de la tumeur est dû à une prolifération de l'endothélium de la cavité péritonéale et que les tumeurs se comportent comme de vrais cancers, rapides et diffus, des lymphocytes, ce qui leur a fait donner le nom de lymphangite carcinomateuse (Schottelius).

Ziegler donne une planche (fig. 171, p. 321, T. 1), où les lésions de la sphère des endothéliomes malins sont très étudiées et soigneusement reproduites. Il s'agit d'un endothéliome de la dure-mère cérébrale très diffus et très étendu. Cet endothéliome avait envahi les lymphatiques de la dure-mère, les avait transformés en canaux glandulaires, en cordons cellulaires solides, qui offrent quelques ressemblance avec les carcimones tubulaires.

En résumé, l'endothéliome est une tumeur qui se produit

surtout dans les lymphatiques, elle les envahit d'emblée et sur une grande étendue.

Dans les membranes cérébro-spinales, sur la peau ou dans les séreuses, les lymphatiques sont les intermédiaires obligés de leur propagation, et à ce titre, les endothéliomes devaient être ici particulièrement mentionnés, car ils méritent cliniquement le nom sous lequel on les a décrits : lymphangites carcinomateuses (Schottelius). Nous préférerions, comme plus exact, celui de lymphangite endothéliale néoplasique.

### Système lymphatique dans la sphère des chondromes malins

Le chondrome est une tumeur essentiellement bénigne; il existe cependant un nombre assez notable de cas de généralisation de chondrome à tout l'organisme et, parmi eux, quelques faits très rares dans lesquels il y a eu *envahissement des ganglions lymphatiques* et même des *vaisseaux lymphatiques* dans la sphère de ces néoplasmes.

Le premier fait de ce genre a été publié par *Paget* (p. 247). Le malade avait un chondrome du testicule qui s'étendait au cordon par les lymphatiques et, de là, à quelques-uns des *ganglions* du bassin, à la veine cave inférieure. Les *vaisseaux lymphatiques*, tortueux, dilatés, étaient remplis de matière cartilagineuse.

*Virchow* (Virch. Arch., VIII, 404.V. 230) cite deux cas d'engorgements ganglionnaires dans les chondromes, dont un de l'omoplate.

*Fœrster* signale un cas semblable (t. I, p. 329).

*Dauvé* rapporte un cas de chondrome testiculaire avec récidive dans le cordon et les ganglions.

*Kocher* semble croire à l'envahissement du réseau lymphatique du testicule et, par là, des troncs et des ganglions lymphatiques (v. p. 500); il ajoute que l'entrée des cellules cartilagineuses dans les voies lymphatiques paraît se faire au niveau du rete testis, point rétréci pour tous les canaux.

O. Weber a publié aussi une observation dans laquelle les ganglions du bassin étaient chondromateux.

En résumé, le chondrome peut se généraliser aussi par les voies lymphatiques et envahir les ganglions. L'endothélium des vaisseaux lymphatiques se gonfle, prolifère et remplit toute la lumière du vaisseau ; c'est ce qui se produit dans les vaisseaux sanguins. Les parois des lymphatiques se déchirent, disent Billroth et

Winiwarter (p. 785) et les éléments se répandent dans le tissu conjonctif d'où formation de produits néoplasiques secondaires.

## Conclusions générales

Dans la sphère des tumeurs malignes de la série conjonctive, on ne voit que rarement des lésions du système lymphatique, rares dans le sarcome, rares dans le myxome, très rares dans le chondrome. L'endothéliome serait une lymphangite endothéliale néoplasique (Schottelius).

Dans la série épithéliale (épithéliome, carcinome), les lésions du système lymphatique sont la règle.

## Index bibliographique des ouvrages cités dans ce mémoire

Affanasieff. — C. B. f. Wissensch. Medican, 1876, n° 4.

Alibert. — Nosologie naturelle.

Bichat. — Anatomie générale, Paris, 1801.

Billroth. — Arch. f. kl. chir. T. VII, p. 848. Neue Beobactungen über die femere structur pathologisch veränterter Lymphdrüsen.

Billroth et Winiwarter. — Pathologie et thérapeutique chirurgicale générale. Paris, 2e édition.

Bozzolo. — Ueber die Verbreitung der Kresbsneubildung un der lymphrdrüsen in C. B. f. Wissensch., medecin. 1876, p. 341.

Brault. — Origine non bactérienne du carcinome. Arch. génér. de méd., 1887.

Breschet. — Système lymphatique.

Broca. — Rapport sur l'épithéliome ganglionnaire. Bull. de la Soc. anat. 1853, p. 379 à 390.

Castueil. — Contr. à l'ét. pathol. des cancers. Thèse Paris, 1894.

Cruiskshank. — Anatomie des vaisseaux absorbants du corps humain, traduit par Petit-Radel, 1787, pages 8 et 166.

Cruveilhier. — Anat. path. T. I, p. 92.

Cornil. — Développt historique des tumeurs épith., 1865. Journal du cancer et mém. de l'Académie de médecine et d'anatomie, T. XXVII.

Cazin. — Théorie parasitaire du cancer. Arch. de méd., 1892.

Dauvé. — Bull. de la Soc. de chirurgie, 1861, p. 166.

ELG. — A Study of metast. Carcinom of the stomach Americ Journal of med. Sc., 1890.

FŒRSTER. — Pathol. anatomie. 2 volumes.

FOA. — Sui parasiti del canero, arch. der le Sc. med. XVII.

GERNET. — Myxolipome dans les ganglions et le cœur. Virch. arch. XLI 534.

GUSSENBAUER. — Ein Beitrag 2 lehre von Verbreitung des épithilialkresses auf lymphdrüsen. Arch. f. klin. chir. 1872. T. XIV. Zettsch. f. Heilkunde, 1881.

— Uber die Entwickelung der secondären. Lymphdrüsengeschvülste. Zestsch. f. Heilkunde, 1881. II, p. 47.

— Ueber die Pigmentbildung in melanoteschen sarcomen.

HOGGAN. — Trans. of the path. Soc. XXX, p. 384.

— Arch. de phys. normale, 1880.

KLEBS. — die Regeneration der Platten-Epithels.

— Arch. f. Exp. Path. III.

— Handbuch die patholog, anat. Berlin, 1868.

KŒSTER. — Cancroid mit hyalin degeneration. Virch. arc. XL. — Die entwickelung des Carcinoms and Sarcoms. Würzburg, 1869.

KRAUSE. — Deutsche klinik, 1869, p. 39.

LESPINASSE (de). — Spécim. anat. path. de vasis novis kavent, 1842.

LÜCKE. — Handbuch des allgem. u spec. chir. in Geschwulsten, p. 14, 1869.

LŒPER-BEITRŒGE. — 3 pat. Anat. de Lymphdrüsen. Dissert. Wurzburg. 1856.

LANGHANS, — Arch. f. gynœkologie, VIII.

MORAN. — Transmissibilité de certains néoplasmes. Arch. de méd. exp. 1894.

NEPVEU. — Pathogénie du cancer. Marseille méd., 1882.

— Parasites dans le cancer. Arch. de méd. expérim., 1894.

— Capillaires sanguins et lymphat. dans le carcinome. Marseille médical, 1894.

RANVIER. — Traité d'histologie normale. 1 vol., 2e édition.

RAJEWSKI. — Virch. Arch. T. 66, p. 154.

RINDFLEISCH. — Traité d'histologie path. trad. Paris, 1873.

RUFFER et PLUNNIER. — Researches on some parasitic protozoa found in cancerous tumours. 1893. Jour. of. Path. ard Bactos.

SIMON G. — Monatsch. z. gebustsk. 1895. XIII. 68.

SOEMMERNIG. — De morbis vasorum absorb. P. 103.

SOUDAKEWICH. — Annales de l'Institut Pasteur, 1892. N° 3.

THIERSCH. — Der épith. krebs. Leipzig. 1865.

TROISIER. — Bull. de la Soc. méd. des hôp. 1886.

VERNEUIL. — De l'adénome sudoripare. Arch. de méd. 1859.

VIRCHOW. — Virch. arch. XXXII, 545. Gesammelte abhandlungen.

WALDEYER. — Die Entwiekelung des carcinoms. Virch. Arch. T. 55, 1872.

— Virch. Arch. XXXII, 543.

WESTHOFF. — Microscop onderzockingen over de ontardum van aderen en zemuven in kanker. Utrecht, 1860.

WEBER O. — Virch. Arch. Bd XXXV. 1866.

ZEHNDER. — Uber Krebs-Entwickelung in Lymphdrüsen, Virch. Arch. 119.

ZIEGLER. — Handf. der path. Anatomie, 7, Auflage

---

# UN SYMPTOME DE MALIGNITÉ

(SIGNE DES NŒVI DE TRÉLAT)

# APPLICABLE AUX TUMEURS PROFONDES DE L'ABDOMEN ET DU BASSIN

par le **Docteur M. DENUCÉ**

Agrégé, chargé du cours de pathologie externe à la Faculté de médecine, Chirurgien des hôpitaux de Bordeaux.

En 1884, alors que j'étais son interne, le professeur Trélat insistait souvent, dans ses leçons cliniques, sur un signe de malignité, auquel il attribuait, pour les tumeurs du sein, une réelle importance. Ce signe consistait dans l'apparition, sur la peau de la mamelle et des parties voisines, de petits *nævi*, généralement multiples, plus ou moins nombreux, de dimensions très restreintes, ne dépassant guère le volume d'une tête d'épingle, de forme arrondie, bien limitée, et offrant une couleur rouge nettement accentuée. Les nœvi de cet ordre sont assez fréquents. La plupart sont d'origine congénitale. Quelques-uns, beaucoup plus rares,

peuvent apparaître à tout âge, surtout dans la vieillesse, sans qu'aucune tumeur, maligne ou non, soit en jeu. Mais dans ce dernier cas, ils sont presque toujours uniques, et si l'on en voit apparaître plusieurs, ils sont généralement dispersés sur une étendue plus ou moins considérable du revêtement cutané. Leur importance séméiologique, au point de vue du diagnostic des tumeurs malignes, repose donc sur leur apparition multiple, sinon simultanée, tout au moins, se faisant dans un espace de temps assez restreint, et dans une région limitée au niveau et tout autour de la tumeur.

Ce signe de malignité a été signalé par un ancien élève de Trélat, Barette, dans le « Concours médical (1885, nos 25-26), au cours d'une revue sur le diagnostic des tumeurs du sein. « L'examen attentif de la peau de la mamelle et du thorax montre souvent l'existence d'un certain nombre de petites taches d'un rouge vif ayant l'aspect de tout petits *angiomes*; nous avons remarqué que chez les cancéreuses on les observait d'une façon constante ou presque constante. On a objecté à un auteur qui avait aussi noté ce signe que ces taches vasculaires sont plutôt un signe de sénilité; nous voulons bien l'admettre en partie, mais, dans nombre de cas, nous avons reconnu qu'elles s'étaient montrées en même temps que la tumeur, et nous les avons observées sur des femmes relativement jeunes, 42, 48, 50 ans, atteintes de cancer à marche rapide. Ces jours derniers encore, sur trois malades atteintes, deux de cancer et une de sarcome kystique, les nœvi ne se montraient que sur les cancéreuses. »

Je ne sais quel est l'auteur auquel Barette fait allusion comme ayant noté ce signe. Mais ni les Traités de chirurgie français ou étrangers que j'ai pu consulter, ni les Manuels de diagnostic chirurgical (Duplay, Rochard et Demoulin, Pearce Gould, Rosswell Park, etc.), ni l'ouvrage de Monod et Jayle sur le cancer du sein (collection Charcot-Debove) n'en font mention.

Chargé de 1887 à 1893 d'un cours de séméiologie chirurgicale à la Faculté de Médecine de Bordeaux, j'ai fréquemment insisté sur la valeur de ce signe dans les tumeurs de la mamelle en le désignant sous le nom de signe de Trélat. J'en ai recueilli 43 observations. Voulant appuyer surtout sur la valeur de ce symptôme dans les tumeurs abdominales profondes, je ne rapporterai pas ces observations ici. Il me suffira de résumer brièvement les conclusions auxquelles elles permettent d'arriver dans le diagnostic des néoplasmes mammaires.

Tout d'abord, et dans les conditions indiquées au début de ce travail, l'apparition plus ou moins simultanée de petits angiomes multiples au voisinage d'une tumeur du sein est bien un signe de malignité. La sénilité seule n'entraîne jamais la même multiplicité et une localisation aussi restreinte. En voici un exemple :

Observation. — Madame X..., aujourd'hui âgée de 89 ans, jouit d'une constitution robuste, et malgré son grand âge, d'une excellente santé. Sa mère et sa grand'mère maternelle étant mortes de cancer du sein, la première à 62 ans, la seconde à 64, Madame X... vit avec la crainte perpétuelle de voir survenir chez elle la même affection, et ne laisse guère plus de six mois s'écouler sans faire examiner sa poitrine. En janvier 1890, je constate la présence sur le sein gauche, un peu au-dessus et en dedans du mamelon, d'un nœvus gros comme une tête d'épingle, rond, bien limité et de couleur rouge. Je suis certain que ce petit angiome n'a pu échapper à mon attention dans les derniers examens qu'il m'a été donné de pratiquer, et que son apparition date tout au plus de quelques mois. Le sujet, interrogé, confirme le fait : elle n'a jamais vu autrefois cette petite tache rouge, et m'en signale une qu'elle porte depuis son enfance dans la région sous-claviculaire droite. Celle-ci est d'ailleurs plus volumineuse, de coloration plus brunâtre : elle est plus saillante, d'aspect papillaire, et pigmenté. J'explore le sein gauche avec grand soin et ne trouve aucune tumeur. Je revois cette personne à diverses reprises, sans rien constater de nouveau et, l'ayant perdue de vue quelque temps, au mois de novembre 1894, à un nouvel examen, je retrouve un nœvus semblable au premier, d'apparition toute récente, mais cette fois sur le flanc droit, au niveau du rebord costal, à peu près vers l'extrémité de la neuvième côte. En février 1895, j'en trouve un troisième sur l'épaule droite, au-dessus de l'épine de l'omoplate, et, en novembre 1897, un quatrième un peu au-dessus et en dedans de l'épine iliaque antérieure et supérieure gauche. Ces divers nœvi se sont un peu développés après leur apparition, mais très lentement, et leur dimension n'excède pas la moitié d'un pois. A aucun moment, dans les seins ni ailleurs, je n'ai trouvé de tumeur.

Cette observation de nœvi séniles est absolument typique. Je l'ai résumée ici à cause de l'apparition du premier nœvus dans la région mammaire. Mais celui-ci est demeuré seul plus de quatre ans, et, quand d'autres nœvi ont apparu, ils se sont montrés à de longs intervalles et sur des points irrégulièrement disposés, éloignés

les uns des autres et dispersés sur toute l'étendue du revêtement cutané thoracique et abdominal.

Au contraire, dans les tumeurs du sein, les nœvi symptomatiques n'apparaissent qu'après la tumeur et se multiplient assez rapidement dans son voisinage. Le diagnostic entre les angiomes séniles et les nœvi symptomatiques est donc facile dans la généralité des cas.

En second lieu, l'apparition de ces nœvi est un signe de malignité, mais de malignité dans son sens le plus large. Elle indique une tumeur de mauvaise nature, à *marche rapide*, susceptible d'envahir sans retard les parties voisines et de se généraliser, ou tout au moins d'infecter les ganglions à brève échéance. Les formes où on la voit le plus nettement sont le carcinome encéphaloïde à marche rapide et le sarcome encéphaloïde. On la voit moins dans les formes squirrheuses, et pas du tout dans le sarcome fibroplastique. Ce signe ne peut donc servir à distinguer un carcinome d'un sarcome, comme le croit Barette. Conformément à l'assertion de Trélat, c'est un symptôme de malignité. On ne peut l'invoquer pour distinguer si une tumeur est du type épithélial ou vasculo-conjonctif. Mais il permet d'éliminer sans hésitation toute idée de tumeur bénigne et d'affirmer la forme maligne de la tumeur, qu'elle soit épithéliomateuse ou sarcomateuse.

Sur les 43 observations mentionnées plus haut et où j'ai relevé ce signe, toujours il s'agissait de tumeurs du sein chez la femme. Trois cas examinés à la consultation soit de l'hôpital Saint-André, soit de l'hôpital protestant de Bordeaux, n'ont pas été revus, et les autres symptômes de la tumeur, quoique permettant de faire le diagnostic probable de carcinome, n'entraînaient pas une conviction absolue. 19, au contraire, quoique n'ayant pu être suivis davantage, présentaient un ensemble symptomatique ne pouvant laisser aucun doute. 4 que j'ai pu suivre étaient inopérables et ont succombé après un temps variable. Sur ces quatre cas, l'autopsie faite deux fois, a révélé l'existence d'un carcinome encéphaloïde avec généralisation. Pour les 17 autres, l'opération a eu lieu et l'examen histologique, pratiqué sur toutes les tumeurs, a donné les résultats suivants :

Squirrhe, 7 cas (dont 6 ordinaires, rameux, et 1 atrophique).

Carcinome encéphaloïde, 9 cas.

Sarcome encéphaloïde, 1 cas.

Dans deux cas de sarcome fasciculé, à marche relativement lente, que j'ai opérés, le signe manquait.

On peut donc admettre que le signe de Trélat, s'il n'est pas constant, n'en constitue pas moins, lorsqu'il existe un signe précieux de malignité dans le diagnostic des tumeurs du sein. Nous allons voir que ce signe peut être utile dans des régions autres que la région mammaire.

## II

Tout d'abord, ce signe peut se montrer dans les épithéliomas soit cutanés, soit glandulaires plus ou moins superficiels. En voici deux observations résumées :

Observation. — Madame X..., 45 ans, est atteinte d'une tumeur de la grande lèvre gauche. Cette tumeur, dont le début remonte seulement à quatre ou cinq mois, a les dimensions d'une petite noisette. Elle est ronde, mais sa délimitation n'est pas très nette ; il y a déjà un ganglion pris dans la région inguinale gauche, gros comme un pois, roulant sous les téguments, et très dur. Sur la partie supéro-interne de la cuisse, je découvre trois nœvi absolument semblables à ceux qui ont été décrits ci-dessus, et deux autres sur le mont de Vénus, près de sa limite inférieure, à gauche. Ces derniers sont très faciles à reconnaître parmi les poils très clairsemés du pénil. La tumeur et le ganglion sont enlevés ; l'examen histologique montre un épithéliome pavimenteux lobulé. La récidive a eu lieu au bout de six mois, *in situ*. La malade a refusé toute nouvelle intervention, et a succombé au bout de dix-huit mois.

Observation. — Monsieur X..., de Parempeyre (Gironde), a été opéré, en novembre 1885, par mon père, le professeur Denucé, d'un épithéliome de la parotide. Cette tumeur ayant récidivé, le malade vient me consulter en décembre 1886. La région parotidienne, qui présente une cicatrice très étendue, trace de la première opération, est occupée par une tumeur assez dure, de forme un peu irrégulière, avec des prolongements en avant et en arrière assez peu étendus en apparence. Le côté correspondant de la face est paralysé. Pas de ganglions perceptibles. Pas de douleurs. Sur la peau de la joue, de la région temporale, et sur la partie du cou avoisinant la région parotidienne existent cinq nœvi, que le malade dit d'apparition récente : trois se sont montrés en même temps que la première tumeur, avant l'opération ; deux plus récents se sont développés

à mesure que la cicatrice perdait sa souplesse, et que la tumeur réapparaissait. Ces nœvi n'avaient pas attiré l'attention de ceux qui avaient assisté à la première opération. J'ai dû me contenter des dires du malade : les trois taches les plus anciennes, selon lui, avaient augmenté de volume à mesure qu'apparaissaient les nouvelles. J'ai extirpé la tumeur récidivée. Malheureusement, l'examen histologique n'a pas été pratiqué. La tumeur a récidivé une deuxième fois au bout de deux ans, mais le malade ne m'ayant pas consulté, je ne sais ce qui s'est passé.

Voilà donc deux tumeurs superficielles, l'une cutanée, l'autre développée dans une glande sous-cutanée, ou dans le tissu cicatriciel sous-cutané, toutes deux des épithéliomes à marche maligne qui ont donné lieu au signe de Trélat. Je l'ai observé encore dans un sarcome périostique à marche très rapide de l'humérus.

Observation. — Jean X..., âgé de 28 ans, en juillet 1892, tombe, du haut d'une charrette, sur l'épaule droite, et se contusionne fortement l'extrémité supérieure de l'humérus. Il ne semble pas qu'il y ait eu de fracture ; mais l'épaule, ou plutôt l'extrémité supérieure de l'humérus est demeurée douloureuse, et il y a eu de l'impotence persistante du membre, probablement par atrophie du deltoïde. En septembre, X... vient me consulter à l'hôpital St-André, où je supplée le professeur Demons. Je trouve l'extrémité supérieure de l'humérus augmentée de volume et *pulsatile*, et diagnostique un ostéo-sarcome télangiectasique. En même temps existaient au niveau de l'empreinte deltoïdienne, sur la partie antérieure de l'épaule, et sur la paroi antérieure de l'aisselle, juste au-dessus du bord inférieur du grand pectoral, trois nœvi, que le malade déclare de formation toute récente.

Désarticulation du bras. A l'examen anatomique, gros sarcome périostique télangiectasique globo-cellulaire avec quelques myéloplaxes. Le malade est rentré chez lui : la tumeur a repullulé dans la cicatrice, s'est ulcérée et j'ai su que le malade était mort d'hémorrhagie.

Ici, le signe de Trélat accompagnait un néoplasme profond, un ostéo-sarcome de forme essentiellement maligne ; en réalité, la connaissance de ce signe, pas plus que dans la plupart des observations précédentes, n'était nécessaire pour arriver au diagnostic exact. Au contraire, pour les tumeurs abdominales profondes, et notamment les tumeurs ovariennes dont nous avons encore à parler, c'est ce signe seul qui permettra, dans certains cas, de

diagnostiquer la nature maligne du néoplasme, et par conséquent de porter un pronostic exact.

## III

C'est par hasard que, la première fois, j'ai eu l'idée d'appliquer le signe de Trélat au diagnostic des tumeurs ovariennes. En 1893, j'étais entré un matin dans l'amphithéâtre où le professeur Demons opérait. Ses aides apprêtaient une femme à qui il allait enlever un kyste de l'ovaire. En regardant cette femme dont l'abdomen était déformé par la tumeur, je fus étonné de voir la peau de toute la partie inférieure de la paroi abdominale antérieure parsemée de petits nœvi semblables à ceux déjà décrits. Il y en avait au moins huit ou dix. La malade était déjà chloroformée. Bien que le diagnostic porté fût simplemement « kyste de l'ovaire » j'annonçai sans autre examen, que la tumeur serait un néoplasme malin de l'ovaire ; dès que la paroi abdominale eut été incisée, mes prévisions se trouvèrent confirmées. Le péritoine contenait une certaine quantité de liquide ascitique. La tumeur avait contracté avec la paroi de nombreuses adhérences. Elle était constituée par des kystes nombreux avec des masses solides assez considérables, charnues, molles. L'examen anatomique montra qu'il s'agissait d'un cysto-sarcome. La malade ayant succombé, je n'ai pu avoir de renseignements plus précis.

J'ai eu l'occasion d'examiner d'une façon plus complète et détaillée, un deuxième cas de tumeur ovarique. En voici l'observation :

Observation. — Madame X..., âgée de 35 ans, mère d'un fils de 16 ans, n'ayant jamais eu d'autre grossesse, toujours bien réglée, jouissant d'ailleurs d'une bonne constitution et d'une excellente santé, sans antécédents, ni héréditaires, ni personnels à noter, vient me consulter en novembre 1896. Elle n'accuse que des troubles assez vagues, de la constipation opiniâtre, quelques troubles dyspeptiques, anorexie, digestions pénibles, etc. Elle urine assez fréquemment. Enfin elle dit avoir beaucoup maigri, surtout de la face et des membres. Ses yeux sont excavés et ses traits tirés. Par contre le volume de son abdomen a un peu augmenté. Sa taille qui, précédemment, il y a quelques mois, mesurait 55 centimètres, en mesure aujourd'hui 65 environ. Elle a dû changer

de corset et faire élargir ses vêtements. En outre, le soir, elle a un peu de gonflement œdémateux au niveau des malléoles.

J'examine son abdomen et constate l'existence d'une tumeur s'élevant jusqu'à deux travers de doigt au-dessous de l'ombilic. Globuleuse, à peu près régulière, non bosselée, cette tumeur est médiane, et occupe toute la partie inférieure de l'abdomen. Résistante à la palpation, elle donne dans tous les sens une sensation très nette de fluctuation ; à la percussion on trouve une zone de matité dont la limite supérieure convexe, régulièrement arrondie, passe à trois ou quatre travers de doigt au-dessous de l'ombilic et se continue par une zone concentrique de submatité décroissante. Les flancs restent sonores. A l'auscultation on perçoit çà et là des frottements assez doux et peu étendus, quand on mobilise légèrement la tumeur.

Le toucher vaginal montre l'utérus élevé, mais libre. Rien de net dans les culs-de-sac. Combiné avec le palper abdominal, il fait reconnaître l'indépendance de l'utérus.

En outre, sur la paroi abdominale soulevée, au-dessous de l'ombilic, irrégulièrement disséminés, existaient cinq nœvi que la malade déclara formellement de formation toute récente. Je diagnostiquai une tumeur kystique de l'ovaire, à laquelle la présence des nœvi me permettait de supposer une forme maligne, et, ayant montré la malade au professeur Demons qui voulut bien m'assister pour l'opération, je lui fis part de mon diagnostic, et lui rappelai quelle valeur pronostique je croyais pouvoir attribuer à ces petits angiomes.

Aussitôt la paroi abdominale incisée, il s'écoula une certaine quantité de liquide ascitique. La tumeur, de couleur gris-rosée, offrait une surface à petites bosselures, comme villeuse, et végétante, parsemée de productions papillomateuses frangées ou kystiques, grisâtres. Les cavités kystiques étaient nombreuses, et plusieurs ponctions successives ne donnèrent issue qu'à des quantités minimes de liquide, épais, filant, s'écoulant mal, et d'une coloration brun-rougeâtre plus ou moins foncée suivant les kystes. Des masses solides, assez épaisses, paraissaient interposées entre les kystes. J'agrandis l'incision et fis sortir la tumeur, après avoir libéré quelques adhérences assez lâches avec la paroi abdominale et l'intestin. Un pédicule assez épais, mais d'une longueur suffisante, allait de la corne gauche de l'utérus à une masse solide, molle, assez épaisse, qui formait la base de la tumeur. Je le sectionnai aussi près que possible de l'utérus, avec les précautions d'usage.

L'ovaire droit, volumineux, offrait à sa surface des végétations analogues à celles de la tumeur. La trompe paraissait parfaitement saine : j'enlevai l'ovaire.

Les suites de l'opération ont été assez simples, et la malade a bien guéri. Aujourd'hui, après environ 30 mois, sa santé est bonne.

L'examen anatomique a montré qu'il s'agissait d'un cysto-épithéliome proliférant, avec végétations papillaires, tant à l'extérieur du néoplasme que dans la cavité des poches kystiques. En outre, dans l'épaisseur des parois se rencontraient de nombreuses formations tubulaires et, par places, dans les parties plus épaisses du stroma, des bourgeons épithéliaux, pleins, séparés par des travées conjonctives, offrant une disposition nettement alvéolaire, et, par conséquent, l'apparence histologique du carcinome.

Bien qu'il n'y ait pas eu jusqu'ici de récidive, la marche clinique de la tumeur, son développement rapide, l'ascite, les adhérences, les végétations papillomateuses, sa structure histologique, avec ses tubes épithéliaux et la disposition alvéolaire de son stroma, montrent bien qu'il ne s'agissait pas d'une forme banale de kyste ovarien, et si l'opération eut été retardée ou moins complète, l'issue eut été probablement tout autre.

Enfin voici un dernier cas, où, chez une malade atteinte de cancer utérin, j'ai vu les angiomes de Trélat sur la paroi abdominale. J'en résume brièvement l'observation.

Observation. — Madame X..., 32 ans, me fait appeler pour une métrorrhagie, le 25 novembre 1897. Depuis un mois elle a eu des pertes de sang abondantes et assez fréquentes. Au toucher, je trouve le col ouvert, et le doigt pénètre dans une anfractuosité irrégulière, tapissée de saillies bourgeonnantes qui remplissent tout le fond du vagin. Les culs-de-sac sont largement envahis par le néoplasme. La malade ne soupçonne pas l'existence de cette tumeur : elle est très pâle, plutôt par anémie rapide à la suite de ses hémorrhagies utérines que par suite de cachexie. Entre les métrorrhagies, elle a des pertes blanches, souvent rosées, d'une odeur fétide, repoussante. Un peu de constipation. Pas de douleurs.

Sur la paroi abdominale, parmi les poils du mont de Vénus, je trouve un nœvus. Trois autres existent un peu au-dessus du pénil. Les quatre angiomes, au dire de la malade se sont formés récemment.

Le diagnostic épithéliome utérin s'impose. L'extension du mal empêche de penser à toute intervention chirurgicale complète.

Je tamponne le vagin, et quelques jours après pratique le curettage des bourgeons néoplasiques exubérants. Les hémorrhagies ont cessé pendant quelque temps, puis elles ont recommencé, et la malade a succombé après dix mois environ.

## IV

J'ai eu l'occasion, à plusieurs reprises, de faire l'examen anatomique de ces nœvi. Ils sont toujours constitués par un petit peloton vasculaire, unique, pyriforme, s'effilant vers la profondeur en une sorte de pédicule constitué par une artériole fine et une veinule accolées. Les parois de la veinule sont en général un peu épaissies et comme artérialisées. Le peloton est formé par des capillaires enchevêtrés dont la coupe montre les sections tantôt transversales, circulaires, tantôt plus ou moins obliques et ovalaires. Le diamètre de ces capillaires varie de 20 à 50 μ. Le vaisseau peut n'être pas régulièrement cylindrique et offrir des dilatations latérales, se prolongeant parfois en diverticules plus ou moins considérables. Ces capillaires sont gorgés de globules rouges, et la présence d'assez nombreux globules blancs le long des parois montre que la circulation y est peu active. Leurs parois sont assez épaisses et d'une constitution variable : Tantôt elles sont formées presqu'entièrement de cellules rondes juxtaposées, d'un tissu embryonnaire que revêt directement l'endothélium : Tantôt les cellules rondes, plus ou moins nombreuses, sont comme parsemées dans une couche hyaline qui se distingue du tissu environnant. Celui-ci, vaguement fibrillaire, est un tissu conjonctif, jeune, contenant de nombreux éléments embryonnaires, et aussi parfois des cellules plus volumineuses, irrégulières, ramifiées.

Il semble donc que le nœvus soit un angiome simple télangiectasique ou mieux plexiforme dû à la prolifération des capillaires constituant le bouquet vasculaire d'une papille. Les diverticules signalés plus haut paraissent indiquer que cette prolifération se fait par bourgeonnement des parois vasculaires.

J'ai voulu simplement insister ici sur la signification clinique de ces petites productions cutanées. Avec Trélat, je crois qu'on peut leur accorder, dans le diagnostic des tumeurs du sein et des tumeurs superficielles en général, une importance réelle lorsqu'elle sont multiples, de formation récente, et disséminées sur la région où la tumeur s'est développée. Mais elles peuvent aussi se montrer lorsque la tumeur est profonde, et, dans les tumeurs de l'abdomen

et surtout du bassin, elles se montrent sur la peau de l'abdomen ; leur connaissance est alors précieuse, car, pour beaucoup de ces tumeurs, nous n'avons pour ainsi dire aucun signe nous renseignant sur leur nature. L'apparition de ces nœvi nous permettrait alors de présumer la nature maligne, épithéliomateuse ou sarcomateuse, de ces néoplasmes profonds.

---

## TRAITEMENT DU CANCER DE L'UTÉRUS PAR LE CARBURE DE CALCIUM (1)

par le Dr Guillaume LIVET

Le manuel opératoire, la technique de l'application du carbure de calcium est des plus simples.

On n'a pas besoin d'outillage spécial, d'aides nombreux et instruits ; il est inutile d'endormir les malades et de les exposer aux accidents toujours à redouter d'une anesthésie même bien faite.

Voici comment je procède :

Mais pour mieux me faire comprendre, divisons l'opération en trois « *moments* » : avant, pendant, après.

1° *Avant.* — Supposons un cancer de l'utérus étendu aux parties voisines.

Je place la malade dans la position du spéculum sur un lit *ad hoc*. La vulve apparaît suintante ; les lèvres sont accolées par un liquide sanieux, roussâtre, ou par du sang qui filtre lentement le long de la fourchette. De nos mains préalablement lavées et aseptisées comme il convient, écartons les lèvres : nous apercevons le vagin bourré de caillots ou abondamment humecté de liquide hydrorréique, et, dans le fond, une masse informe, dure au toucher, composée de bourgeons sanguinolents et de parties ulcérées de la paroi vaginale : au milieu de cette masse nous arrivons à découvrir le col rembourré de noyaux, plus ou moins étalés avec un orifice plus ou moins ouvert ; le tout est souillé d'un liquide putride.

(1) Extrait d'un article « Le Cancer et l'Acétylène », dans *Revue illustrée de Polytechnique Médicale*, 30 avril 1898.

Nous faisons un lavage complet de toutes ces parties, de la vulve d'abord, à l'eau boriquée ou avec la liqueur de Van Swieten dédoublée, puis du vagin, à l'aide du laveur, sans spéculum ; la vulve et le vagin étant bien nettoyés, débarrassés des caillots, de toutes les sanies, de tous les débris de muqueuse, de cancer, de toutes les mucosités et parfois du pus, nous introduisons le spéculum ; puis, sous le contrôle de la vue, nous procédons à un lavage analogue des culs-de-sac, du col, des parois tuméfiées ou ulcérées, soit avec le sublimé, soit de préférence avec le permanganate de potasse à 1 pour 1000. Ceci terminé et les parties se présentant absolument détergées, libres de tout exsudat, de tout débris, nous asséchons avec soin le fond à l'aide de tampons d'ouate aseptisés et nous tâchons, avant d'appliquer le carbure de calcium, d'obtenir des surfaces aussi peu saignantes que possible.

2° *Pendant.* — Le moment est venu de placer les fragments de carbure. Ils se présentent à nous sous l'aspect de petits cailloux durs comme du silex, parfois incassables au marteau.

Les morceaux sont gros comme une noix, parfois comme une noisette ou plus petits encore ; leur forme est variable ; c'est tantôt un fragment mince et plat, tantôt un crayon, ou encore une véritable pierre polyédrique et rugueuse.

Le choix du morceau sera basé sur l'effet que l'on recherche ; veut-on combattre l'hémorragie, la fétidité, la douleur, c'est-à-dire agir surtout par l'acétylène ? Veut-on plutôt détruire les bourgeons cancéreux et agir par l'oxyde de calcium à l'état naissant ?

Dans le premier cas on préférera un petit fragment ; dans le second on en choisira un gros ou plusieurs petits. Il faut tenir compte aussi de la disposition des parties ; on prendra un crayon pour le canal cervical, un prisme triangulaire, un cône pour les anfractuosités, de petits galets plats pour la surface même des bourgeons, pour recouvrir une ulcération, ou des morceaux extrêmement petits pour les interstices des tumeurs en chou-fleur.

Le morceau de carbure étant choisi, comment l'introduire ?

Si l'on veut placer un fragment dans l'orifice externe du col utérin, maintiendra-t-on l'organe, après avoir appliqué une valve sur la paroi vaginale, en le saisissant avec une pince de Museux ?

Cette pratique qui peut être excellente pour placer une tige de laminaire me paraît mauvaise dans le cas présent ; je crois

que l'on doit toujours éviter autant que possible de tirailler l'utérus ; et je suis persuadé que tout chirurgien un peu adroit introduira facilement un crayon dans le canal cervical en laissant la matrice en place, d'autant plus que dans ces cas-là elle est toujours maintenue par de solides adhérences.

Voici donc comment je fais : le crayon de carbure étant fixé entre les mors d'une pince longue ordinaire, *bien sèche,* je maintiens le spéculum de la main gauche, de façon à ce que le col m'apparaisse en pleine lumière, et de la main droite, *rapidement*, je fais pénétrer le fragment dans l'orifice.

Il y a deux précautions à prendre : d'abord aller vite et introduire le crayon du premier coup, car si on manque à le faire pénétrer, le carbure, au contact de la muqueuse humide, se met à bouillonner, on ne voit plus rien et il est moins facile de réussir une seconde fois. Ensuite, et pour la même raison, il faut éviter de toucher les segments de la muqueuse du vagin qui font saillie entre les deux valves du spéculum.

3° *Après.* — Aussitôt que le carbure de calcium est au contact des parties malades, qu'on l'ait introduit dans le col ou qu'on en ait, pardonnez l'expression, « truffé » toutes les cavités de la tumeur, le gaz acétylène se dégage à gros bouillons et s'échappe par la vulve avec une odeur caractéristique. Il faut donc le contenir; j'ai l'habitude, pour cela, de tamponner le vagin, sans perdre de temps, avec une bande de gaze iodoformée.

Ce tamponnement se fait rapidement de la main droite en plissant la bande sur elle-même à l'aide d'une pince, tandis que de la main gauche on retire le spéculum. Cette opération simultanée des deux mains doit être faite promptement si l'on ne veut pas avoir une fuite de gaz, une échappée d'acétylène.

Un dernier lavage à la vulve, au périnée, une plaque de coton hydrophile sur la vulve, un bandage en T et c'est fini.

Le tampon de gaze iodoformée doit être assez volumineux, serré ni trop, ni trop peu. Si l'on serre trop on risque, ou de chasser le gaz acétylène à travers les trompes ou de recevoir le spéculum dans la figure, ainsi que cela est arrivé à un de nos confrères de la ville ; si l'on ne serre pas assez, le gaz fuit par la vulve et reste sans effet.

Si le tampon gêne la miction, on sondera la malade : mais cette gêne ne dure pas ; au bout de quelques heures, il se fait un tassement de la gaze et la fonction se rétablit.

Lorsqu'après un temps variant entre deux et cinq jours on

enlève le pansement, les parties malades ont changé d'aspect ; elles ont revêtu une teinte grisâtre uniforme ; les fragments de chaux éteinte sont incrustés dans la tumeur ; une poudre grise, dans laquelle on trouve des morceaux plus épais, tapisse les parties déclives.

La gaze iodoformée étant enlevée, je fais un grand lavage des cavités et je détache soit avec le mors d'une pince, soit avec une curette mousse, tous les fragments de chaux qui ont pénétré les tissus. Les bourgeons saillants tombent alors ou sont éliminés et l'on voit que les culs-du-sac vaginaux tendent à devenir unis et lisses, recouverts seulement de la mince pellicule grisâtre déjà signalée.

Ce petit nettoyage se fait absolument sans écoulement sanguin. Je remets ensuite des fragments de carbure de calcium et ainsi de suite.

Quand doit-on renouveler le pansement ? Si l'on voulait établir une règle, il faudrait la baser sur la fréquence de réapparition des hémorragies, de l'hydrorrée, de la fétidité, des douleurs. Il est bien évident que si une hémorragie cesse après une première application de carbure et qu'elle se représente le lendemain, il faudra renouveler le pansement le lendemain. Chez une malade de Guinard, l'hémorragie, et une hémorragie terrible, revenait tous les mois à l'époque où la malade aurait dû avoir ses règles si elle n'avait eu depuis longtemps son retour d'âge. Une application de carbure coupait court aux accidents ; on faisait un lavage deux ou trois jours après et tout était dit.

Si d'autre part on veut agir par la chaux à l'état naissant et activer la destruction d'un néoplasme, il faudra faire pénétrer souvent le carbure de calcium dans les ulcérations.

## Conclusions

1° L'application du carbure de calcium suivant les procédés et en tenant compte des précautions que j'ai indiquées, arrête immédiatement les hémorrhagies les plus rebelles du cancer utérin et utéro-vaginal ;

2° Les hémorragies qui, parfois, ont reparu après une première application, ne résistent *jamais* à une seconde ;

3° Le carbure de calcium fait disparaître l'odeur fétide du cancer — et tarit l'hydrorrée ;

4° Le carbure de calcium calme *presque* toujours la douleur d'une façon rapide ;

5° Son emploi est sans danger ;

6° Il est préférable à tout autre médicament puisqu'il est à la fois hémostatique, analgésique et désinfectant. Il est préférable au curettage suivi de cautérisation au fer rouge (procédé de choix), car son application ne constitue pas une opération toujours redoutée des malades, nécessitant une anesthésie souvent périlleuse et un certain nombre d'aides ;

7° Le carbure de calcium depuis qu'on l'a appliqué aux lanternes des cyclistes se trouve partout et son prix est des plus modiques ;

8° Enfin le pansement par le carbure de calcium a l'avantage sur tous les autres d'être un *pansement rare.*

---

# ANALYSES

## Appareil de la locomotion

**V. de Holstein.** — *L'albumosurie comme signe de sarcomes primitifs multiples des os.* (Semaine Méd. Par., 15 mars 1899).

L'auteur établit d'abord que les observations de coexistence de l'albumosurie et de la myélomatose sont encore peu nombreuses. On peut distinguer deux ordres d'albumosurie : L'albumosurie transitoire et légère signalée (le plus souvent sous le nom de peptonurie) au cours d'affections variées, telles que suppurations prolongées, certaines maladies infectieuses et cutanées, ulcérations intestinales, etc..., et l'albumosurie, continue et abondante, qui seule paraît être pathognomonique de la sarcomatose osseuse primitive.

Pour déceler l'albumose dans l'urine, il suffit d'ajouter, à la portion de l'urine que l'on veut examiner, le nombre de gouttes d'acide acétique nécessaire pour rendre le liquide fortement acide, puis d'y ajouter une quantité égale de solution saturée de chlorure de sodium. Si l'urine contient de l'albumose, il se forme un précipité abondant qui se dissout à l'ébullition pour se reproduire à froid.

D'après les études de Hammer et A. Ellinger, on peut, au point de vue clinique, diviser les cas en deux groupes assez distincts. Dans le premier, on voit prédominer les symptômes de lésions osseuses pouvant parfois simuler l'ostéomalacie. Les malades accusent des douleurs spontanées au niveau des os, notamment au tronc, survenant brusquement, par accès, et dont le siège correspond parfois à des tuméfactions ou nodosités osseuses perceptibles au toucher ; ces douleurs sont nettement localisées et augmentent au moindre mouvement. Les os atteints sont douloureux à la pression. Dans la suite on voit se produire des incurvations osseuses du tronc, des fractures spontanées des côtes ou des vertèbres, mais on n'observe pas dans les os des membres la *flexibilitas cerea* caractéristique de la véritable ostéomalacie. On note aussi des douleurs névralgiques, des paresthésies et même des paralysies par compression. Le malade maigrit de plus en plus et succombe dans le marasme.

Au second groupe appartiennent les cas où les symptômes sont beaucoup plus vagues et consistent essentiellement en une anémie profonde avec épuisement progressif qui le plus souvent détermine la mort.

Une fièvre à type récurrent de durée indéterminée s'observe aussi chez les sujets atteints de myélomatose, et cette fièvre peut même constituer pendant un laps de temps l'unique symptôme apparent de l'affection (abstraction faite de l'albumosurie).

Enfin, on note parfois des symptômes de paralysie asthénique sans lésions cérébrales et due probablement à l'anémie, comme c'était le cas dans l'observation de MM. Senator et Rosin.

La pathogénie de la sarcomatose primitive des os reste encore à élucider.

**Borchardt.** — *Sarcome de l'astragale propagé au calcanéum.* (XXVIII^e Congr. soc. all. chir., 5 avril 1899).

Le sarcome primitif de l'astragale est rare. C'est à ce titre que cette observation est intéressante. Elle a été recueillie sur un sujet qui, plusieurs années auparavant, avait subi un traumatisme du pied et présenté ensuite les signes du pied plat. L'axamen radioscopique ayant montré une transparence anormale de l'astragale et du calcanéum, on a fait l'amputation du pied. La dégénérescence cancéreuse avait envahi l'astragale en entier et quelques points du calcanéum.

---

## Appareil de l'innervation

**Bernheim.** — *Sarcome fuso-cellulaire du cerveau.* (Rev. méd. de l'Est, 15 mars 1899).

La tumeur, siégeant dans l'hémisphère droit, occupe la moitié inférieure de la circonvolution frontale ascendante ; cette circonvolution élargie transversalement à ce niveau, adhérente aux méninges, forme une tumeur de 4 centimètres transversalement et en profondeur ; la partie moyenne de la pariétale ascendante est comprimée sur une hauteur de 5 centimètres. La tumeur est constituée par une enveloppe sarcomateuse de 5 millimètres à 1 centimètre et par une cavité tapissée d'un caillot sanguin ancien (sarcome hémorrhagique).

Femme de 61 ans. Début de l'affection il y a 2 à 3 mois par la céphalalgie syncipitale et frontale. Il y a 3 semaines, convulsions limitées au côté gauche de la face pendant toute une journée, suivies d'hémiparésie faciale avec déviation de la bouche. Vertiges depuis cette époque.

Dans la suite plusieurs attaques d'épilepsie jaksonnienne avec hémiplégie facio-brachiale. Mort. Autopsie.

**Oliver et Williamson.** — *Tumeurs cérébrales extirpées avec succès.* (Brit. Med. Journ., n° 1978, 1898).

Des deux observations que les auteurs rapportent, l'une concerne une tumeur maligne siégeant à la surface de la région rolandique droite. Le microscope a démontré qu'il s'agissait d'un sarcome à petites cellules. Le

sujet avait une hémiplégie gauche, qui a disparu pendant 9 mois, à la suite de l'ablation de la tumeur. Mais à cette époque, quelques nouveaux symptômes semblaient annoncer une récidive.

---

## Appareil des sens spéciaux

**Pierre.** — *Lympho-sarcome du naso-pharynx.* (*Archiv. intern. de laryng.*, 1898, n° 4, p. 398).

Malade, âgé de trente-deux ans. Troubles auditifs et douleurs dans l'oreille gauche, gêne pour respirer par le nez également à gauche.

La rhinoscopie antérieure montre de ce côté une tumeur rouge blanchâtre, bombée, rappelant une grosse framboise. La rhinoscopie postérieure permet d'apercevoir, implantée près du pavillon de la trompe qu'elle oblitère en partie, cette tumeur qui ne dépasse pas dans le sens vertical la choane gauche, mais qui, dans le sens transversal, empiète d'un demi-centimètre sur la ligne médiane. Au toucher, volume d'une prune, consistance analogue à celle des végétations adénoïdes chez l'adulte.

Ablation de la tumeur, puis curettage.

Trois jours après l'opération, le malade souffre davantage de l'oreille, le voile du palais reste abaissé.

Trois semaines plus tard, il présente une paralysie faciale gauche, de la parésie du bras gauche, de la paralysie complète du voile du palais.

A l'union des piliers, est une grosseur de la largeur d'une pièce de 2 francs, faisant saillie sous la muqueuse qui lui est adhérente, douloureuse au toucher ; état général mauvais, teint jaune, vomissements après les repas, douleurs dans l'oreille gauche ; régions temporale et parotidienne correspondantes douloureuses. Mort rapide.

A l'examen histologique, la tumeur, précédemment enlevée, est reconnue pour un lympho-sarcome.

**J. Moure.** — *Traitement des tumeurs malignes des fosses nasales par les voies naturelles.* (Soc. franç. d'otol., 1899).

L'auteur, qui a déjà fait une communication à ce sujet (*Voir Revue des Maladies cancéreuses*, T. I, p. 107, 1895) estime que les tumeurs malignes des fosses nasales, qui n'ont pas dépassé les cavités du nez, peuvent être enlevées entièrement par les voies naturelles.

Moure classe les néoplasmes malins, d'après leur siège, en tumeurs de la région inférieure (cloison cartilagineuse, cornet inférieur, vomer) ; tumeurs de l'étage moyen du nez (méat moyen, cornet moyen, tiers inférieur de la lame perpendiculaire de l'ethmoïde) ; enfin, tumeurs de l'étage supérieur occupant le labyrinthe ethmoïdal, la partie supérieure de la lame perpendiculaire de l'ethmoïde, la région sphénoïdale.

Ces différents néoplasmes peuvent tous être enlevés sans opération externe, à la condition de procéder par morcellement, d'aller assez vite, de manière à éviter un écoulement sanguin trop abondant. Dans tous les cas, l'opérateur est toujours maître de l'hémorrhagie qu'il peut facilement arrêter. Il peut procéder en plusieurs séances pour arriver jusqu'au point d'insertion de la tumeur qu'il voit toujours très nettement, grâce à l'élargissement des cavités nasales par le néoplasme ; il peut supprimer le point d'insertion, le dépasser même, le cautériser au fer rouge (galvanocautère) et surtout surveiller attentivement les récidives. Chaque séance occasionnant un choc opératoire des plus restreints, il n'y a aucun inconvénient à faire des interventions même nombreuses par cette voie. Suit la relation de trois observations : un sarcome, un sarcome encéphaloïde, un épithélioma énorme chez un vieillard de 85 ans.

**Carle.** — *De la dégénérescence cancroïdale des vieilles otites suppurées.* (Gaz. hebd. Par., 2 avril 1899).

Femme de 65 ans, atteinte d'otite moyenne suppurée depuis 57 ans, s'étant compliquée, dans les deux derniers mois, de douleurs névralgiques intolérables, d'otorrhagies et de paralysie faciale. L'examen actuel fait porter le diagnostic d'épithélioma, pour lequel on (Bérard) pratique l'évidement de l'oreille moyenne et de la mastoïde.

Amélioration pendant quinze jours. Nouvel évidement sans résultat. Cinq semaines après la première intervention, et, un mois et demi plus tard, on procède de nouveau au grattage de la mastoïde, du bord postérieur de la branche montante du maxillaire, à la résection de la moitié postérieure du condyle de cet os et à l'arrachement du nerf maxillaire. Mort cinq semaines après cette opération.

La relation suivante de l'autopsie, donnée par Carle, montre que le néoplasme ne pouvait être totalement enlevé :

« Nous trouvons le cerveau absolument sain. Ni abcès, ni foyer de ramollissement. Les méninges ne sont adhérentes nulle part, mais on les trouve fortement vascularisées dans la partie qui recouvre l'étage moyen du crâne, au niveau de la région pétreuse. La gaîne du ganglion de Gasser participe à cette inflammation, mais le ganglion paraît normal. Pas de pus à l'intérieur du crâne.

» La paroi osseuse est complète et intacte, si nous exceptons la partie de la mastoïde enlevée par l'opération. De ce côté l'os est solide et dur, mais au fur et à mesure que l'on avance dans la profondeur elle devient ramollie et friable. Entre les trous ovale et grand rond un simple choc suffit à déterminer une rupture.

» En examinant la plaie, nous trouvons des lésions de deux ordres. Tout d'abord, à la périphérie, des bourgeonnements peu volumineux, grisâtres ou rougeâtres, mais assez nombreux, greffés sur la limite cutanée, sur l'apophyse mastoïde, sur le conduit auditif, entourant la carotide et se prolongeant jusqu'aux masses latérales de l'axis en arrière, passant

sous la branche du maxillaire en avant. D'énormes ganglions s'abritent en dedans du maxillaire inférieur dans l'espace maxillo-pharyngien communiquant par une chaîne suivie avec les ganglions sous-maxillaires également hypertrophiés et durs. Le conduit auditif osseux n'existe pas. L'examen de la profondeur montre un aspect tout différent. Si on écarte le rideau des muscles styliens, on trouve la loge ptérygo-maxillaire transformée en cavité purulente dans laquelle baignent les organes qui la traversent.

» La paroi postérieure de la caisse n'existe plus, et les cellules pétreuses, la caisse du tympan, la loge communiquent largement. Pas de bourgeonnements.

» En somme à la périphérie de la plaie, au niveau des vieilles lésions, plusieurs fois grattées ou curetées, sur la portion mastoïdienne et parotidienne, le processus néoplasique l'emporte, sous forme de bourgeonnements et de ganglions malades que l'examen microscopique nous fera reconnaître épithéliomateux.

» Mais dans la profondeur l'inflammation avait continué son œuvre, se propageant, cachée sous le néoplasme, à la loge ptérygo-maxillaire, complètement envahie par le pus au moment de la mort.

» Les bourgeons et les ganglions examinés histologiquement ont montré qu'il s'agissait d'un épithélioma pavimenteux tubulé. »

---

## Appareil de la digestion

*Partie sous-diaphragmatique de l'appareil de la digestion.*

**E. Calmette.** — *Cancer primitif de l'épiploon.* (Union Méd. Nord-Est, 31 mars 1899).

Ce fait a été observé sur un homme de 23 ans, chez lequel les accidents cliniques semblaient de nature à faire porter le diagnostic de péritonite tuberculeuse.

L'autopsie permit de constater les lésions suivantes : à l'ouverture de l'abdomen, on se trouve en présence d'une énorme tumeur siégeant dans le grand épiploon, tumeur sphérique, mamelonnée et ayant l'aspect d'un cancer encéphaloïde; cette tumeur se trouve au milieu d'un lacis de néomembranes entremêlées de vaisseaux épiploïques thrombosés. Le péritoine pariétal est tapissé d'une trentaine de tumeurs de grosseurs variées. Les unes atteignent les dimensions d'une noisette, les autres d'une amande, d'autres d'une grosse noix. Toutes ont le même aspect que la tumeur de l'épiploon et sont les unes sessiles, les autres pédiculées. La portion du péritoine qui se trouve derrière la vessie est le siège d'une de ces tumeurs qui comprime ainsi la partie inférieure de l'S. iliaque et la partie supérieure du rectum. Les ganglions mésentériques sont tuméfiés et dégénérés.

Les anses intestinales adhèrent entre elles et sont fixées par les replis épiploïques doublés d'épaisseur : l'épiploon gastro-hépatique est résistant et infiltré de tumeurs nodulaires : le ligament falciforme du foie est également très épaissi. L'estomac et les intestins sont sains à leur intérieur.

Le foie est volumineux et fortement adhérent au diaphragme : il est transformé en un véritable bloc cancéreux ; à la coupe on le trouve farci de nodosités qui laissent écouler au passage du scalpel un liquide blanc laiteux caractéristique du cancer. Le tissu hépatique est réduit à peu de chose : il constitue à peine le sixième du parenchyme total : poids du foie, 7 kilogr. La rate est presque normale, l'épiploon gastrosplénique est infiltré de tumeurs carcinomateuses : le pancréas est, comme le foie, pénétré par le néoplasme et il est difficile, à la coupe, de faire le départ du tissu glandulaire et du tissu cancéreux. Les reins sont normaux, les vaisseaux du hile sont comprimés par les tumeurs nodulaires qui suivent leur trajet. La vessie est saine ainsi que les uretères. Le petit bassin est rempli d'un liquide hémorrhagique dont la quantité peut être évaluée à deux litres.

A l'ouverture du thorax on constate une adhérence intime de la plèvre et du diaphragme, adhérence due à un épaississement de la plèvre pariétale et à une infiltration par une carcinose aiguë. Les poumons sont le siège d'un semis nodulaire très cohérent et uniformément répandu sur la plèvre viscérale ; chacun de ces nodules est aplati et ne dépasse pas la face profonde de la plèvre viscérale. Rien au péricarde ; le cœur est petit, flasque, couleur feuille morte, sans altérations valvulaires.

**Carl Schlatter.** — *Nouvelles observations sur un cas d'extirpation totale de l'estomac.* (*The Lancet*, 1898, 19 novembre).

Il s'agit d'une femme de cinquante-six ans, à laquelle l'auteur a enlevé, le 6 septembre 1897, l'estomac pour un carcinome glandulaire à petites cellules ; huit semaines après l'opération, la malade pesait 4.400 grammes de plus qu'avant.

Depuis, cette femme a augmenté encore d'environ 4 kilos ; elle mange bien et la palpation ne fait trouver rien d'anormal au niveau du creux de l'estomac. Lorsque la malade mange un certain volume d'aliments en une seule fois, elle éprouve à l'épigastre une sensation de pression pénible.

L'urine est acide ; elle renferme beaucoup moins de chlorure de sodium qu'à l'état normal.

La digestion des aliments s'exécute très bien, malgré l'absence d'estomac : l'examen microscopique des fèces le démontre.

## Appareil de la sécrétion urinaire

**A. Chipault.** — *Ablation d'un sarcome infantile du rein.* (Presse méd. Par., 6 mai 1899).

Enfant de 21 mois porteur d'une énorme tumeur abdominale, mate, résistante et mobile ; elle remontait jusqu'à la cinquième côte à gauche, dépassait en avant la ligne médiane et se perdait sans limites nettes dans le bassin et le flanc. Pas de varicocèle, pas de troubles urinaires. Alternatives de constipation et de diarrhée depuis plusieurs mois. Amaigrissement considérable.

L'enfant endormi et couché sur le côté droit, une incision est tracée de l'apophyse épineuse à la ligne médiane antérieure, à mi-chemin entre l'ombilic et le pubis. La tumeur est séparée des tissus voisins, du côlon en particulier auquel elle adhère, et son pédicule est isolé ; on reconnaît que l'uretère est malade dans toute sa longueur et que la vessie est déjà atteinte elle-même. Ligature et section du pédicule et ablation de la tumeur. Réunion de la suture par première intention : Cependant, le dixième jour on constate à sa partie supérieure une petite plaque de sphacèle qui guérit après plusieurs pansements. Le quatorzième jour, élimination par l'urètre d'un débris néoplasique, de la grosseur du petit doigt, avec légère hématurie. Guérison après quatre mois de convalescence ; mais dans le mois suivant, développement d'une sarcomatose péritonéale généralisée et mort au bout de quatre semaines.

« La tumeur enlevée présentait à très peu près l'aspect et le volume d'un ballon de foot-ball. Son poids était de 3,971 grammes, ses dimensions de 19 centimètres en hauteur et largeur, et de 16 centimètres d'épaisseur. Elle avait quelques lobulations à peine indiquées, une coloration blanc rosé. Elle était de consistance élastique, et, lorsqu'elle était déposée sur un plan résistant, s'affaissait quelque peu dans le sens perpendiculaire. Sa consistance était uniforme sauf en un point correspondant à un kyste qui contenait une cinquantaine de grammes d'un liquide jaunâtre et limpide. Au voisinage du kyste, formé peut-être aux dépens du bassinet, s'insérait l'uretère enlevé sur une longueur de 5 centimètres et manifestement envahi sur toute sa longueur ainsi que sur sa coupe terminale par le tissu néoplasique. Une incision superficielle fut faite en un point résistant de la tumeur fibreuse qui l'enveloppait, et montra au-dessous de la coque l'aspect blanchâtre du sarcome. Un fragment fut enlevé et, à un examen histologique sommaire, on a constaté qu'il s'agissait de cette sorte de néoplasme, variété fuso-cellulaire, sans trace de fibres musculaires striées.»

**P. Modlinsky.** — *Ablation totale de la vessie pour cancer de cet organe.* (Soc. chir. Moscou, 13 décembre 1898).

Cette opération a eu lieu sur une femme de 45 ans qui, depuis dix-huit mois, présentait des métrorragies et des troubles vésicaux. Elle était

atteinte d'un cancer de l'utérus, dont l'extirpation fut tentée par le vagin. Au cours de l'opération on reconnut que le néoplasme était très étendu et, la paroi antérieure du vagin s'étant rompue, on fit l'ablation, par la voie sacrée, de la vessie entière et de l'utérus avec les annexes. Comme résultat : Disparition des douleurs vésicales, mais perte des urines par le vagin.

Les bénéfices de cette opération nous paraissent fort discutables, et l'on ne s'explique guère comment l'extension du cancer à la vessie n'a pas été reconnue avant de prendre le bistouri. La vessie n'est cependant pas un organe inaccessible à l'exploration, et ce n'est pas sans raison que l'on regarde, comme une contre-indication opératoire, la propagation d'un cancer utérin à cet organe.

**Chavannaz.** — *Anurie par cancer de l'utérus : Néphrostomie.* (Gaz. hebd. Par., 7 mai 1899).

Femme de 43 ans, apportée à l'hôpital en état de coma. La malade est atteinte d'un cancer de l'utérus et n'a pas uriné depuis trois jours. Après deux saignées et deux injections intra-veineuses de sérum, les accidents comateux disparaissent, et par le cathétérisme on retire de la vessie une grande quantité d'urine.

Huit jours plus tard, les mêmes phénomènes graves reparaissent, l'anurie est complète ; le rein droit forme une tumeur qui descend jusqu'à l'ombilic. On pratique alors la néphrostomie suivie de drainage ; dans la suite le drain est remplacé par une sonde de Pezzer. Cinq mois après l'opération, la malade était encore en assez bon état, toute l'urine continuant de couler par la fistule lombaire.

---

## Appareil de la génération

### *1. Organes génitaux de l'homme.*

**A. Guépin.** — *Cancer glandulaire de la prostate.* (Tribune méd., 22 fév. 1899.)

La première période du cancer glandulaire de la prostate est toujours insidieuse. Un peu plus tard, si l'on pratique l'exploration, les renseignements qu'elle fournit diffèrent suivant les cas, permettant de distinguer un cancer *mou* et un cancer *dur* à noyau unique (kyste) ou multiple. Il ne s'agit point bien entendu de formes distinctes par leur nature ou par leur siège comme on peut le présumer et comme on le verra par la suite, puisque le kyste longtemps dur peut se vider, en totalité ou en partie, dans l'urètre ou

même dans le rectum et que les noyaux multiples et fermes se transforment au besoin en grosses dilatations glandulaires molles et dépressibles. Mais ce rapprochement fait, les symptômes n'étant pas identiques, il est utile de consacrer spécialement une courte description à l'une et à l'autre de ces variétés.

Le cancer glandulaire mou simule, au point de vue des troubles fonctionnels, l'hypertrophie sénile arrivée au deuxième stade de l'évolution progressive de ses lésions. Au toucher, la prostate est augmentée de volume, particulièrement dans une de ses moitiés latérales; elle est molle, se laisse facilement déprimer, en même temps que se présente au méat une quantité très appréciable de sécrétions, souvent plus d'un centimètre cube. Celles-ci, muqueuses ou muco-purulentes, ont l'aspect d'une épaisse solution de gomme. Leur coloration est sucre d'orge et leur masse striée de lignes blanchâtres (pus), brunes-chocolat ou franchement rouges (sang); leur odeur est fade. Le microscope y décèle sans aucun artifice de préparation : les granulations et les sympexions prostatiques des globules rouges et blancs, peu de formes cellulaires. Les spermatozoïdes, quand elles en contiennent, viennent sans doute de la vésicule séminale. Il serait indiqué de reprendre méthodiquement l'examen de ces sécrétions; car, on en tirerait peut-être des renseignements à ajouter aux autres précités et qui offriraient, dans ces circonstances spéciales, un intérêt diagnostique certain. Si l'on insiste un peu sur la compression, on provoque facilement une hématurie. La chemise porte des taches déterminées par la présence d'un écoulement spontané, continu ou devenant manifeste au moment du passage des matières et dans les efforts terminaux de la miction. Ces taches empèsent le linge ; leurs bords sont sinueux, avec liseré brunâtre, plus coloré que l'ensemble. Au centre, il y a souvent une croûte formée surtout de sang desséché. Les lésions que le doigt décèle sont bien limitées à la prostate ; ordinairement, pas d'adénite inguinale caractéristique, pas d'œdèmes des membres inférieurs, pas de douleurs par compression des troncs nerveux, alors même que l'apparence déjà cachectique du malade vient aider à l'établissement du diagnostic. En résumé, on reconnaît seulement : que la prostate renferme de grosses dilatations glandulaires dont le contenu s'échappe spontanément et surtout aidé par la compression; que ces sécrétions ont un aspect assez particulier, une abondance anormale et qu'elles contiennent beaucoup de sang ; que l'état général est plus atteint, en dehors de tout accident infectieux apparent, qu'il ne paraît convenir à une lésion locale simple; que les symptômes fonctionnels sont ceux qu'entraîne la prostatomégalie et pas davantage. En outre, il n'est pas possible, d'une manière générale, de se baser sur la fréquence des hématuries, leur abondance, leur aspect, les débris organisés qu'elles peuvent contenir pour être plus affirmatif; car les

signes que l'on a voulu en tirer, sans être à négliger de parti pris, n'ont rien de constant, comme d'ailleurs les adénites précoces et les complications qui en résultent.

Le cancer glandulaire dur, à noyaux multiples, dont le mode de début et les sensations fournies par le toucher ont été sommairement indiquées, s'éloigne de la forme précédente par le volume moindre des dilatations glandulaires, par leur dureté et par l'évacuation incomplète de leurs cavités. Cependant ici encore, il y a un écoulement urétral, moins abondant il est vrai, mais offrant à cela près les mêmes caractères. L'excitation vésico-urétrale habituelle qui se traduit par des envies fréquentes, difficiles, douloureuses, sanguinolentes à la fin, est presque continuelle. Le cathétérisme est délicat à effectuer (spasme de l'urètre) et douloureux. L'excitation vésico-urétrale s'exacerbe par moments et ses crises terriblement pénibles, avec besoins incessants, turgescence énorme de la verge, irradiations de l'anus au gland, etc., spontanées, se terminent par la sortie de quelques mucosités prostatiques. Lorsque l'on place la sonde à demeure et que l'on prend les précautions nécessaires en pareil cas, leur durée est moindre; alors continuellement autour de la sonde, s'écoulent les sécrétions modifiées de la prostate. Les crises douloureuses sont donc en rapport, ici comme dans tous les états glandulaires, avec la dilatation rapide des glandes par des produits de sécrétions qui, ne pouvant être chassés au dehors, forcent les résistances de leurs parois. Une pareille situation retentit rapidement sur le moral du malade et déprime ses forces. Les moyens calmants usuels, comme dans les cas de calculs multiples de la prostate, n'ont que de médiocres effets et le toucher révèle, toujours après une période aiguë de congestion avec hypersécrétion et dilatation glandulaires, l'augmentation de volume de la prostate et le développement des noyaux qu'elle contient. L'amaigrissement, la pâleur, l'asthénie musculaire se montrent ici de bonne heure et sont surtout la conséquence de l'insomnie et des souffrances qui se prolongent jusqu'au moment où les complications, sinon la généralisation, provoquent les accidents ultimes. Pour un temps et par moments, les lésions semblent ne plus progresser ; puis, à un nouvel examen, après une période de crise, on constate une aggravation évidente.

S'agit-il d'un noyau unique, de ce kyste déjà décrit et proéminent dans le rectum, les troubles urinaires sont très peu accusés. Dans l'intervalle des crises où, à l'excitation vésico-urétrale s'ajoute encore et toujours un état congestif dont elle dépend et qui la complique, le cathétérisme est facile, les mictions se font assez bien, il n'y a pas ou presque pas de stagnation d'urine; celle-ci est claire, non infectée et nullement sanguinolente. D'ailleurs, pas d'écoulement urétral spontané ou provoqué. Lorsque la miction est très modifiée d'une façon continuelle, c'est que le cancer est survenu au milieu

des lésions de la prostate dues à l'hypertrophie sénile. Donc, dans ces conditions (dilatation glandulaire fermée), le conduit excréteur de la glande est oblitéré ; quelquefois cependant, un jour, le kyste est moins tendu et la compression digitale le vide partiellement dans l'urètre. On reconnaît alors que son contenu est absolument analogue à celui des dilatations de même nature, complètement ou incomplètement en communication ordinairement avec le canal. A ce moment aussi peuvent apparaître l'écoulement spontané et le dépôt des urines. A la suite d'une poussée dont on connaît les symptômes physiques (congestion) et fonctionnels (excitation vésico-urétrale, cystite des auteurs, fausse cystite en réalité le plus souvent), le kyste parfois s'ouvre dans le rectum et le malade se trouve aussitôt soulagé. Par la fistule urétro-prostato-rectale ainsi formée passe de l'urine pendant la miction ou le seul contenu kystique avec tous ses caractères macroscopiques et microscopiques. Mais avant qu'il en arrive à ce point, le kyste, par son volume même et son siège, peut avoir donné lieu à une constipation opiniâtre, accompagnée de prolapsus de la muqueuse rectale au moment des efforts de défécation et de miction, d'hémorroïdes fluentes ou non ; tout cela n'a rien de bien spécial.

En revanche et dans tous les cas, ce qui est désormais établi depuis mes premières publications sur le sujet et qui ressortira encore de cette courte revue clinique, c'est que le cancer circonscrit de la prostate dans ses variétés dures ou molles, identiques en fait, reste toujours une lésion glandulaire ; car, sans en fournir encore d'autres preuves, ses signes physiques et fonctionnels se rattachent évidemment aux troubles d'excrétion et de sécrétion des culs-de-sac envahis par le néoplasme.

Les complications signalées chemin faisant et dont l'importance diagnostique est malheureusement peu grande, soit en raison de leur inconstance ou de la date tardive de leur apparition, sont :

L'hématurie qui suit la miction au moment des crises d'excitation vésico-urétrale, que provoquent facilement le cathétérisme et le toucher, et dont la nature paraît surtout congestive ; elle prend une grande valeur quand, brusque et abondante, elle succède chaque fois à l'exploration de la prostate. Elle se montre particulièrement alors dans la variété molle du néoplasme glandulaire.

Les adénites manifestes (inguinales, abdominales), ou révélant leur présence par les phénomènes de compression qu'elles entraînent (œdèmes, douleurs), ne surviennent en général qu'à une période avancée. Il ne faut surtout pas compter sur l'existence des ganglions inguinaux envahis ; car leur participation paraît tenir, comme les modifications notables et ordinaires de l'urine, aux lésions de la muqueuse urétrale par propagation du néoplasme prostatique.

Il resterait à interpréter les phlébites et à parler de la généralisation

sation. En dehors d'une conception théorique quelconque, il semble que la généralisation du cancer glandulaire de la prostate soit précoce par rapport au moment où le diagnostic a été nettement posé; elle succède à une période de cachexie d'autant plus accusée que le malade a plus souffert ; l'intoxication cancéreuse ne doit donc pas seule être incriminée. Elle se fait dans tous les organes, surtout dans le poumon ; et la terminaison fatale survient en peu de jours au milieu des phénomènes asphyxiques diversement interprétés. La forme molle du cancer glandulaire se généralise plus vite que la forme dure et expose davantage le malade à la formation du foyer infectieux prostato-génital. Quoi qu'il en soit, la mort, même lorsqu'elle est brusque, a été longuement préparée par l'épuisement progressif et les complications de toute nature, infectieuses et autres, sur place et à distance.

Avec ce qui vient d'être dit et en faisant les réserves que justifie le petit nombre des observations publiées où tous les détails indispensables n'ont point été omis, le diagnostic du cancer glandulaire de la prostate paraît désormais facile à établir. Cependant, il ne faut pas compter sur cette simplicité apparente; presque toujours, au début, ou lorsque le cancer est masqué par une lésion qu'il complique (hypertrophie sénile), il est permis de rester hésitant.

**Most.** — *Des tumeurs malignes du testicule et des métastases qu'elles déterminent.* (Arch. für. path. anat. und. Phys., CLIV, 1).

Observation d'un enfant de 2 ans 1/2, atteint d'une tumeur du testicule gauche. Extirpation. Quinze jours plus tard on trouva une masse assez volumineuse au devant du rachis. Une seconde intervention demeura incomplète et l'enfant mourut très vite. A l'autopsie on découvrit une tumeur rétro-péritonéale avec de nombreuses métastases dans le foie, les reins, les poumons, les ganglions mésentériques et bronchiques, voire même au niveau du genou. Au point de vue microscopique l'auteur en a fait un hémangio-épithéliome, la tumeur ayant une structure alvéolaire avec des lacunes tapissées d'un endothélium et remplies de globules sanguins. Ce genre de tumeurs présente une malignité extrême, et lorsqu'on intervient pour la lésion primitive, les ganglions sont déjà envahis.

**Küttner.** — *Cancer du pénis.* (XXVIIIe Congr. soc. all. chir., 5 avril 1899).

L'auteur ayant observé deux cas de cancer du pénis avec métastase dans le bassin et apparition tardive d'induration des ganglions inguinaux, a fait quelques recherches sur le système lymphatique de ces régions.

Il a constaté que le système lymphatique superficiel communique en partie avec les ganglions inguinaux et en partie avec les ganglions

rétropéritonéaux. Les vaisseaux profonds se réunissent le long de l'artère dorsale du pénis pour aboutir soit aux ganglions de la région inguinale, soit et surtout aux ganglions rétropéritonéaux. Enfin, le système lymphatique de la muqueuse uréthrale passe par l'arcade pubienne pour atteindre également les ganglions du bassin.

Il résulte de ces faits que le danger d'envahissement des ganglions rétropéritonéaux est plus grand qu'on ne le croit généralement. La plupart de ces ganglions ne sont pas à la portée du chirurgien, mais on ne doit pas hésiter à extirper, le cas échéant, les ganglions rétropéritonéaux les plus rapprochés, afin de rendre l'opération aussi efficace que possible.

---

## Thèses et Brochures

**L. Pellier.** — *Sur le traitement chirurgical du cancer du gros intestin* (*cœcum et rectum exceptés*). (Thèse de Paris, 1899).

L'auteur résume ainsi son travail :

Lorsqu'un cancer du côlon est opérable, le traitement de choix est la résection, suivie de l'anastomose latéro-latérale, rétablissant ainsi immédiatement la continuité du tubè intestinal.

Ici comme ailleurs, on devra intervenir le plus tôt possible afin d'opérer chez un sujet encore vigoureux et de trouver un néoplasme bien circonscrit.

Tous les néoplasmes du côlon doivent être extirpés lorsqu'ils sont opérables, c'est-à-dire, lorsque l'état général du malade est bon, que la tumeur est mobile et présente peu d'adhérences, enfin qu'il n'existe pas de phénomènes d'occlusion.

En cas d'occlusion, l'extirpation sera abandonnée à moins qu'elle puisse être très rapidement faite ; sinon, on aura recours à l'anus contre nature.

En cas de néoplasme non opérable (état général mauvais, adhérences nombreuses, généralisation), on pratiquera la colo-colostomie.

**Munier.** — *Du cancer de l'œsophage.* (Thèse de Bordeaux, 1898).

Le cancer de l'œsophage se présente sous des formes cliniques multiples.

La forme simple est caractérisée par la dysphagie, la douleur, la régurgitation ; elle entraîne la mort par inanition si le malade n'a pas recours à une opération chirurgicale.

La forme trachéo-bronchique se présente sous deux types :

L'un, dû à la compression de la trachée et des bronches, a pour symptôme dominant la dyspnée et cause souvent l'asphyxie.

L'autre, dû à l'ulcération des mêmes organes, se termine par pneumonie et gangrène pulmonaire.

Les formes laryngées sont aussi au nombre de deux.

Dans la première, le cancer se propage au larynx ; dans la seconde, il y a compression des récurrents. Toutes deux sont caractérisées par des troubles de la voix et se terminent en général par asphyxie et souvent par cachexie rapide.

Il y a aussi des formes pleuro-pulmonaires avec des pneumonies et des pleurésies par propagation cancéreuse, mais il y a aussi des pneumonies qu'on a longtemps attribuées aux lésions du pneumogastrique et qui, en réalité, sont le résultat d'une infection secondaire (pneumocoque, etc.). La gêne apportée à la respiration, jointe à l'état de cachexie du malade et peut-être aussi les lésions de pneumogastrique, peuvent déterminer l'infection tuberculeuse du poumon. Enfin on observe des cas de gangrène pulmonaire par obstruction des bronchioles et des vaisseaux et par l'infection secondaire que facilite l'inanition.

Les lésions du pneumogastrique, souvent invoquées, ne causent pas forcément des affections pleuro-pulmonaires mais elles y prédisposent, en favorisant l'infection par les troubles trophiques qu'elles causent.

A côté des causes pleuro-pulmonaires, il y a des formes cardio-vasculaires ; les unes (formes anévrysmales et formes ulcéreuses) se terminent par la mort foudroyante. Elles peuvent enfin offrir des lésions cardiaques et péricardiques par infection secondaire plutôt que par névrite du plexus cardiaque. Elles sont dues parfois à la propagation du cancer.

Enfin, il est des formes exceptionnelles caractérisées par la propagation de la maladie au corps thyroïde, au rachis, à la moelle, etc.

Le diagnostic, très difficile autrefois, est devenu facile grâce à l'auscultation et au cathétérisme.

L'œsophagoscope, qui permet de voir les lésions, et le radioscope, qui donne déjà des résultats précieux, le faciliteront encore lorsqu'on pourra y avoir recours.

---

# INDEX BIBLIOGRAPHIQUE

**Les travaux sans indication d'année sont de 1899**

---

## Appareil de la locomotion

GLANTENAY. Sarcome de l'apophyse coracoïde (Soc. anat. Paris, p. 47). — HOLSTEIN (W.). L'albumosurie comme signe de sarcomes multiples des os. (Sem. Méd. Paris, n° 11, p. 82). — JEANNEL. Ostéo-sarcome de l'épaule gauche ; amputation. (Arch. M. Toulouse, p. 115).

## Appareil des sens spéciaux

BLOOM (J.). Épithélioma du nez traité par les caustiques. (Int. J. of. N. York, n° 1, p. 17). — FUSTER. Ulcérations épithéliomateuses de la face traitées par une nouvelle méthode. (J. Montpel. méd. VIII, p. 19). — GASTOU et HAURY. Épithélioma de la face guéri par la méthode de Cerny. (Ann. dermat., Paris, p. 1005, 1898). — GOODE. Sarcome de l'orbite (Am. J. oph. Saint-Louis, p. 360, 1898). — REYNOLD (W.). Néoplasmes malins du nez (Brooklyn M, J., p. 748, 1898. — ROCHON-DUVIGNEAUD. Épithélioma du limbe scléro-cornéen. (Clin. oph., Paris, p. 266, 1898). — SCHWEINITZ (G.). C... métastatique de la choroïde. (Proc. path. soc. Phila., p. 35, 1898).

## Appareil de la digestion

### *1° Partie sus-diaphragmatique de l'appareil de la digestion*

BERNARD (H.). Épithélioma primitif de l'œsophage. C... secondaire du cœur. Soc. anat, Paris, p. 253). — CURRIE (T.) Un cas de C... de l'œsophage. (Proc. path. soc. Phila., p. 18, 1898). — FRICKE (H.). Beitrage zur satistick der Lippenkrebres. (Inaug. Diss. Gottingen). — GIBB (J.). C... primitif de l'amygdale. (Un. M. Mag. Phila., XI, p. 264). — HEKTION (L.). C... de la langue et des glandes du cou. (West. clin. Chicago, p. 6). — MOORE (J.). C... de l'œsophage et perforation de la trachée. (Tr. Roy. Acad. Dubl., p. 355, 1898). — MUNIER. Du C... de l'œsophage. (Thèse Bordeaux, 1898). — PACINOTTI (G.). C... de la lèvre et ganglions dégénérés (Ann. chir. et Roma, p. 255, 1898). — RUBINSTEIN (G.). Histogénèse du C... primitif de la langue (Nach. S'-Péters., p. 227. 1898).

### *2° Partie sous-diaphragmatique de l'appareil de la digestion*

BARETTE C... du côlon iliaque (Année M. Caen, 15 avril). — CALMETTE. C... primitif de l'épiplon (Union M. N. Est. Reims, p. 81). — COSMA. C...

du pylore et du duodénum. (Spitalud Bucuresci, p. 14). — Gickler (H.). Histologie du C... du rectum. (Inaug. Diss. Wurzb.). — Hennig (H.). C... papillomateux du rectum (Inaug. Diss. Erlanger, 1898). — Lebrun. C... du cœcum (Soc. belge chir. Brux... 15 févr. 1899). — Le Fur (R). Épithélioma cylindrique du rectum. (Soc. anat. Par., 1898). — Obraztsoff (V). Diagnostic du C... et de la tuberculose du cœcum (Vrach. St-Pétersbourg, p. 711-825, 1893). — Ruv (A). C... latent du rectum avec diffusion péritonéale. (Incurabili, Napoli, xiii, p. 467).

*3°. — Annexes de l'appareil de la digestion*

Bacaloglu (C.). C... primitif de la vésicule biliaire. (Soc. anat. Par., mars). — Kock (W.). C... primitif du pancréas. (Inaug. Diss. Kiel). — Mayer (W.). Ein Jall von Pankreascarcenom. (Wien. Med. Presse, p. 15). — Nortrup (W.). C... du pancréas (Am. J. M. Sc., Phila., p. 131). — Schilling (F.). C... primitif du pancréas (Munch. Med. Woch. 148). — Sorel (E). Forme rare de C... primitif du foie (Arch. M. Toulouse, p. 81). Ward (S.). C... colloïde du pancréas. (Albany M. ann., p. 24). — Ziegler. C... de la vésicule et du foie. (Munch. Med. Woch., p. 445).

## Appareil de la respiration

Chiari (O.). Le sort final des malades atteints de C .. du larynx. (Ann. mal. de l'or. et du larynx, Par., p. 250). — Claisse. Diagnostic précoce du C... du poumon par l'étude histologique des crachats. (S. Méd. des hôp., Par., p. 46). — Ely (W). Encéphaloïde pulmonaire (West. M. R. Lincoln, p. 55). — Fossard. Pleurésie hémorrhagique C... (Soc. anat. Par., p. 287). — Kehr (S.). Diagnostic du C... de la syphilis et de la tuberculose du pharynx et du larynx (Critique Denrer, p. 9). — Le Fur (R.). Épithélioma du corps thyroïde (Soc. anat. Par., p. 790, 1898). — Moralès (P.). Des C... du larynx. (Thèse Par., 1898). — Natier (M.). Épithélioma du larynx et de l'épiglotte. (Ann. policl., Par., p. 11). — Tuchendler (A.). C... primitif du poumon (Médycyn. Worsz..., p. 713, 1898). — Witthauer (K.). C... primitif du poumon. (Ther. Monat. Leipzig., p. 185).

## Appareil de la circulation

Godde (A.). C... du canal thoracique (Thèse Par., 1898). — Lambert (A.). Sarcome primitif du cœur. (N.-Y. M. J. lxviii, p. 210). — Stirling (R.). Épithélioma des glandes du cou. (Interc. M. J. Austral., Melbourne, iii, p. 510). — Thompson (J.). Lymphosarcome des glandes du cou, etc. (Texas clin. Dollas, p. 115, 1898).

### Appareil de la sécrétion urinaire

Chavannaz. Anurie pour C... utérin : Néphrostomie (Gaz. hebd. Méd. Par., p. 437). — Heresco. De l'intervention chir. dans les tumeurs malignes du rein. (Ann. mal. org. génit. Paris, p. 267). — Ransohoff (J.). C... de la vessie (Cinc. Lancet Clinic., p. 632, 1898). — Robert (G.). C... primitif des capsules surrénales. (Thèse Lyon, 1898). — Toupet et Guéniot. C... de l'orifice uretéral et de l'uretère. (Soc. anat. Par., p. 683, 1898).

### Appareil de la génération

#### *1° Organes génitaux de l'homme*

Duplay (S.). Tumeur maligne du testicule. (Presse médic. Par., p. 169). — Guépin. C... glandulaire de la prostate. (Tribune méd., p. 45). — Jopson (J.). Épithélioma du pénis. (Proc. path. Soc. Phila., p. 45). — Junien-Lavillauroy. Des C... du testicule. (Par., 1898). — Rodman (W.). Épithélioma du pénis. (Med. News. N.-Y., p. 137).

#### *2° Organes génitaux de la femme*

Ayvazian. Traitements des C... inopérables de l'utérus. (Thèse Par., 1898). — Banga (H.). C... du fond de l'utérus. (Am. Gyn. J. N.-Y., p. 187). — Bastian. De la cure radicale du C... utérin par la voie abd. (Rev. M. suisse rom., p. 200). — Berghalun (H.). C... de l'utérus : étude clinique. (Finska Cök-Sollok., etc., p. 1301, 1898). — Cerné. Hystérectomie abd. pour C... utérin. (Normandie Méd., p. 89). — Cullen (T.). Diagnostic du C... de l'utérus. (Denver M. Times, p. 220). — Eller (H.). Extirpation de l'utérus pour C... (Inaug. Diss. Erlanger, 1898). — Frenud (W.). Étude clinique des C... de l'utérus. (Centr. für Gynœk. Leipz., p. 497). — Gallien (H.). C... de l'utérus et du vagin. (Wurzburg. Bresl. Grass., 1898). — Kelly (A.). Traitement du C... utérin. (Semaine gyn. Par., 145). — Kleinhaus (F.). Du déciduome malin (Prag. med. Woch., p. 231). — Jacobs. Cure du C... utérin par la voie abdominale. (Ann. Soc. belge, p. 166, 1898). — Jahreiss. Einise Falle von Schwanger schaft bei krebs portio vaginalis (Cent. f. Gyn. Leipzig, p. 349). — Mc Murtry (L.). The treatment of C... of the uterus. (J. am. M. ass. Chicago, p. 1470, 1898). — Morestin. Ligature des artères de l'utérus pour C... (Soc. anat., Par. — Peiser (E.). Indications de l'extirpation totale de l'utérus pour C... (Wien. Med. Blätter, p. 90). — Pichevin. A propos du C... utérin. (Semaine gynéc., Par.). — Pobiedynsky (M.). La section césarienne et l'ablation de l'utérus C... (Chirurg. hosp., p. 143). — Reis (E.). Résultats de l'opération radicale du C... de l'utérus. (Am. Gyn. J. N.-Y., p. 570, 1898). — Richetts (E.). Extirpation de l'utérus C... par la voie abdominale. (Cinc. Lancet clinic., p, 560, 1898). — Robb (H.). Un cas d'endothé-

liome lymphangiomateux du col utérin (Tr. am. Gyn. Phila., p. 320, 1898). — Romme (R.). Prophylaxie du C... utérin et métrites. (Semaine gyn. Par., p. 130. — Truzzi (E.). Extirpation du vagin et de l'utérus pour C... (Ann. de obst. Milano, p. 163). — Veit (J.). Opération de C... de l'utérus. (Mund. M. Woch. p. 531. — Vitanza (R.). Amputation du col utérin C... et grossesse. (Arch. di ost. Napoli, p. 670, 1898). — Westmork (P.). Ueber die Behandlung der ulcerirenden cervic. C... etc. (Cent. f. Gynäk. Leipzig, p. 1335, 1898).

### 3° *Annexes de l'appareil de la génération*

Albert (E.). Dilaterales mamma-carcinom. (Wien. M.Woch., p. 57). — Bacaloglu (C.). Squirrhe du sein; généralisation à la dure-mère (Soc. anat. Paris, p. 699, 1898). — Berech (R.). Résultats des opérations de C... de la mamelle (Inaug. Diss. Greifswuls). — Bullit (J.). C... mammaire (Medic. Detroit, p. 89). — Butlin (H.). The operation for removal of. C... the breart (Brit. M. J. London, 1665, 1844, 1898). — Chartier (M.). C... du sein propagé aux ganglions axillaires (Par., 1898). — Camston (C.). Epithélioma de la mamelle (Ann. Surg. Phila., p. 716, 1898). — Dent (C.). C... de la mamelle (Med. Chir. Tr. Lond. p. 221, 1898). — Duclamp. Enorme fibrosarcome du sein ; amputation, récidive, mort. (Loire méd., St-Étienne, 294). — Hanzy (F.). C... mammaire bi-latéral (Wien. M. Woch., p. 302). — Heurtaux (A.). Noyaux métastatiques 30 ans après ablation d'un sein C... (Par., 1899). — Gatti (E.). C... de la mamelle et infiltration des ganglions (Riv. di chir. Torino, p. 33). — Helmuth (W.). Lymphosarcome de la mamelle (N. am. J. Homœop. New-York, p. 99). — Leven. Epithélioma cutané propagé à la mamelle (Soc. anat. Par., p. 35). — Maker (L.). C... et tuberculose de la mamelle (J. am. M. ass. Chicago, 1581, 1898. — Mc. Guire (H). Tumeurs malignes de la mamelle (Virginia, M. etc., Richmond, p. 587, 619, 1898). — Rabé et Martin. Epithélioma du sein : Médiastinite (Soc. anat. Par., p. 770, 1898). — Senn (E.). Opération plastique pour C... de la mamelle (Chicago M. Record., p. 415, 1898). — Sheild. (A.). Opération du C... de la mamelle (Med. chir. Tr. Lond., p. 193, 1898). — Thompson (J.). C... de la mamelle chez l'homme. (Texas clin. Dallos, p. 117, 1898). — Westmoreland (W.). C... de la mamelle. (Atlanta M. p. 740, 1898). — Wheeler (W.). Adéno-C... de la mamelle. (Tr. roy. acad. Dublin, p. 371, 1898).

### Généralités

Albert et Malherbe. Recherches sur le sarcome (Gaz. M. Nantes, p. 148-168). — Amat. Traitement du C... par les toxines (Bull. gen. Thér. Par., p. 42). — Backer (de). De la nature arthritique du C... (Rev. de l'antis. Par., p. 1121, 1898). — Le glycogène dans les affections C... (id., 25 janv.). Behla (R.). Ueber vermehrtes and endemiscles vorkommen de Krebses (Centr. f. Bakt. Yena, p. 780-829-919, 1898). — Bergmann (Von).

Zur diagnose und therapie des Breisthrebses (St-Péters. Med. Wch., p. 389, 1898). — Bernard. Les C... primitifs multiples (Thèse, Paris). — Binnie (J.). Encapsulated epithelioma (Ann. chir. Univ. Roma, p. 247, 1898). — Blumenfeld (F.). Beiträge zur aetiologischen statistik des Gebärmutterkrebses (Munch. M. Woch., n° 13). — Bra. Le champignon parasite du C... (Presse M. Par., p. 87). — Brault (A.). La désorientation cellulaire à propos du C... (id., id.). — Brintet (A.). C... bronchiogènes (Montpellier Méd., p. 1176). — Bryant (J.). A plea for earlier recognition and prompter action in malignant disease (Med. Rec. N.-Y., p. 793, 1898). — Cerny et Trunecek. Des formes de C... justiciables des applications arsénicales (Semaine méd., Par., 22 mars). — Clarke (W.). Traitement du C... (Homoep. J. obst. N.-Y., p. 66). — Costinin (A.). Sur les tumeurs malignes (Allg. Wien. Med., p. 516, 1898). — Curtis. A propos des parasites du C... (Presse Méd. Par., p. 117). — Doizy. C... épithélial et méthod. de Cerny (Écho Méd. Nord, p. 584, 1898). — Dubar. C... mélanique des ganglions de l'aine (id., id., p. 181). — Fraenkel (E.). Das chorioepithelioma malignum (Deut. M. Woch., p. 177). — Frieke (T.). Beiträge zur statistik des Lippenkrebses (Deut. Ztsch. f. chir. Leipz., p. 147, 1898). — Fürst. Die angeborenen malignen stenbild. des Kindes (Wien. M. Woch., p. 171). — Gilbert (A.). Le C... chez les diabétiques (Soc. biol. Par., p. 1121). — Gottschalk (E.). Ueber Gallenblasenkrebs und etc. (Inaug. Diss. Würzburg, 1898). — Grübel. De l'hérédité des C... (Inaug. Diss. Greifswald). — Hauser (G.). Entegegund auf die Bemerkungen Ribberts, etc. (Beit. z. path. anat. Yéna, 183, 1898). — Neuere arbeinten über C... 1891-8. (Centr. f. allg. Yéna, p. 867, 1898). — Hahne (H.). Ein Fall von struma C... (Inaug. Diss. Würzb., 1898). — Hellin (D.). Des C... (Leipz. 1898). — Horber (Th.). Ueber das Mundboden-Carc. (Inaug. Diss. Strasburg). — Hutchinson. Cancer and the Cancerous process. (Arch. surg. London, p. 341, 1898). — Imminger. Einiges über der sogenannten, etc. Wchn. f. Thiersh. Yéna, p. 377, 1898). — Kappler (E.). Le C... chez les diabétiques (Thèse Par., 1898). — Katz (A.). Die Notwen dig kest einer sammels statistick, etc. (Deuts M. Woch., p. 260). — Klippel (M.). Les accidents nerveux du C... (Arch. gén. m. Par., p. 33). — L. De tocname van kanker. (Hyg. Bl. Amst., p. 464, 1898). — Langhoff (H.). Ein Beitrag zur casiustik der Rachen C .. (Inaug. Diss. München). — Lejeune (A.). Ueber einen Fall von primoren C... etc. (Inaug. Diss. Würzb). — Livet (G.). Le C... et l'acétylène. (Gaz. gynéc., Par., p. 305, 1898). — Mortley (F.). Distribution du C... en Angleterre (Tr. roy. acad. Dublin, p. 395, 1898). — Massey (G.). The New Cataphoric treatment of. C... (N.-Y. M. J., p. 213, 1898). — Mibelli (V.). Épithélioma cutané et méthode de Czerny. (Gior. ital. d. M. ven. Milano, p. 615, 1898). — Panyrek (D). Neoperative therapy of malignant grouths (Lek. rozhledy Praha., p. 293, 1898). — Parker (C.). The importance of an early diagnosis in the curative treatmen of malignant disease (Cleveland M. Gaz., p 67, 1898). — Perez (G.). Ueber die branchiogenen

carcinom, etc. (Beitr. z. klin. Tubingen, p. 595). — Podwysotzky (W). A propos de l'origine parasitaire du C... (Presse méd., Par., p. 189). A propos of the Works of. Fabre Domergue, etc. (Russk. arch. St-Péters., p. 286, 1898). — Ries (E.). C... et carbure de calcium (Chicago m. Rec., p. 376, 1898). — Rose (W.). Ueber Pyamie bei kresbsgeschwüren (Deuts. ztch. f. chir. Leipz., p. 598, 1898). — Sehlback (A). Opération du C... (Aerztl. cent. Wien., p. 513, 1898). — Setti (G.). C... et élimination de l'azote, des chlorures, etc. (Gaz. d. osp. Milano, p. 4 7). — Sgambati (O). Sur la reproduction cellulaire des sarcomes. (Anno. chir. univers. Roma, p. 263, 1898). — Shears (G.). Un cas de sarcome du médiastin (Boston M. S. J., p. 156). — Symons (W.). Cancer in relation to the dwelling (Pub. Health. Lond., p. 156, 1898). — Valette (A.). Du C... secondaire de l'ombilic (Paris, 1898). — Velich (A). A propos des sarcomes (Wien. M. Bl., p. 729, 1898). — Volk (R.) C... et ombilic de l'aorte (Prag. M. Woch., p. 13-15). — Williams (W.). Le Cancer familial. (Brit. M. J. Lond., p. 1612, 1898).

---

Lille, imp. Le Bigot Frères. *Le Gérant :* Dr H. LABONNE, licencié ès-sciences.

# REVUE

DES

# MALADIES CANCÉREUSES

*Revue des Maladies Cancéreuses.* — T. IV. 5e Fasc. — 20 Septembre 1899.

# Pilules de Blancard

*à l'Iodure ferreux inaltérable*

APPROUVÉES par l'ACADÉMIE de MÉDECINE

**ANÉMIE - CHLOROSE**
**TUBERCULOSE**
**SCROFULES**
**GOÎTRE**
etc.

PILULES DE BLANCARD

**DOSES**

2 à 6 Pilules } par jour
1 à 3 cuillerées de Sirop }

## Sirop de Blancard

*à l'Iodure ferreux inaltérable.*

**Exiger** pour avoir les **Véritables Produits** : la Signature **BLANCARD**, l'adresse : 40, Rue Bonaparte, Paris, et le Timbre de Garantie.

# REVUE

DES

# MALADIES CANCÉREUSES

CLINIQUE, EXPÉRIMENTALE ET BIBLIOGRAPHIQUE

*sous la direction de MM. les Professeurs*

**S. DUPLAY**

CHIRURGIEN DE L'HÔTEL-DIEU

**O. LANNELONGUE**

CHIRURGIEN DE L'HÔPITAL DES ENFANTS

**V. CORNIL**

MÉDECIN DE L'HÔTEL-DIEU

*avec le concours de MM. les Docteurs :*

Pr BARD
J. W. BINAUD
A. BOISSARD
A. BRAULT
M. CAZIN
R. CONDAMIN
M. DENUCÉ
L. GALLIARD
E. GAUCHER
M. ISCH-WALL
G. MARCHANT
Pr MAYET
H. MORAU
Pr NEPVEU
E NITOT
L. H. PETIT
P. RECLUS
P. REYNIER
A. RICARD
A. ROUTIER
C. SAVOIRE
M. TOUPET
A. TROUSSEAU
F. VERCHÈRE

**Rédacteur en chef :**

**Dr E. OZENNE**

ANCIEN INTERNE DES HOPITAUX, CHIRURGIEN DE SAINT-LAZARE

QUATRIÈME ANNÉE : 1899

5e FASCICULE — 20 SEPTEMBRE 1899

**ABONNEMENT ANNUEL :**

PARIS : **8** francs. — DÉPARTEMENTS et UNION POSTALE : **10** francs

PRIX DU NUMÉRO : **2** francs

PARIS

SOCIÉTÉ D'ÉDITIONS SCIENTIFIQUES

PLACE DE L'ÉCOLE DE MÉDECINE

4, Rue Antoine-Dubois, 4

1899

# EXTRAIT DE VIANDE A BASE D'ALBUMOSES (88 %)

RECONSTITUANT PAR EXCELLENCE

**SEULE préparation d'Albumoses ayant bon goût, toujours bien tolérée et entièrement assimilable**

# SOMATOSE

***Dose : 10 à 12 gr. par jour, en 3 ou 4 fois, dissoute dans le lait, eau, bouillon, etc. (éviter le vin)***

## ANÉMIE, CONVALESCENCE, DÉBILITÉ

Affections de l'Estomac

## Alimentation des Phtisiques, Tuberculeux, Typhiques, etc.

TOUTES PHARMACIES

**Échantillons gratuits Fréd. BAYER et Cie, 23, rue d'Enghien, Paris**

REVUE

DES

MALADIES CANCÉREUSES

## MÉMOIRES ORIGINAUX

# LE PRONOSTIC DES TUMEURS BASÉ SUR LA RECHERCHE DU GLYCOGÈNE

par M. le Dr A. BRAULT

Médecin de l'hôpital Tenon, chef des travaux pratiques d'anatomie pathologique à la Faculté

SOMMAIRE. — I. Introduction. — II. Méthode de recherche. — III. Examen des tumeurs : A. Epithéliomas ectodermiques ; B. Épithéliomas à cellules cylindriques ; C. Epithéliomas glandulaires ; D. Sarcomes, lymphadénomes ; E. Chondromes ; F. Tumeurs composées ; G. Tumeurs bénignes (lipomes, myxomes, fibromes, myomes, angiomes, papillomes, adénomes, kystes). — IV. Remarques générales sur la glycogénie cellulaire.

## I

### INTRODUCTION

Il y a longtemps que l'histologie est taxée d'impuissance pour n'avoir pas su trouver la caractéristique anatomique de la malignité des tumeurs.

Ce reproche nous paraît excessif aujourd'hui, car, à l'époque où il fut formulé, on pensait qu'il devait exister des différences *morphologiques* appréciables entre les éléments des tissus normaux, ceux des tumeurs bénignes et plus encore ceux des tumeurs envahissantes.

Or, dans nombre de faits, ces différences n'existent pas. Il est par exemple de notion courante que la forme des cellules dans les épithéliomas à globes épidermiques est identique à celle des cellules du corps muqueux de Malpighi. Il y a plus : si l'on compare les éléments de deux épithéliomas ectodermiques de même siège et de même type anatomique, mais dont l'évolution est différente, l'un marchant plus vite que l'autre, le microscope n'indiquera pas

de différences histologiques assez accusées pour en tirer d'indication pronostique.

En d'autres termes, la *forme* des cellules, leur disposition dans les travées épithéliales, leur agencement dans les globes épidermiques, seront les mêmes dans les deux cas. Les cellules mobilisées dans les ganglions ne présenteront pas davantage de caractères distinctifs.

Donc, la *morphologie cellulaire* ne fournit, dans la plupart des circonstances, aucun renseignement utilisable pour résoudre la question qui nous occupe.

Sans doute, le groupement des cellules sous forme de travées anastomosées ou de globes épidermiques, leur présence dans des régions où elles ne se rencontrent jamais à l'état normal, les rapports des végétations épithéliales avec les tissus qui les entourent, sont toutes conditions qui permettent d'affirmer l'existence d'une tumeur. Mais, les notions que peut fournir l'histologie s'arrêtent là; elle n'est pas en mesure, d'après les seuls caractères morphologiques des cellules, de déterminer pour chaque tumeur un coefficient de gravité.

Il est également impossible de différencier morphologiquement les épithéliums cylindriques tapissant certains conduits glandulaires de ceux qui infiltrent les organes ou se greffent sur la paroi des vaisseaux, lorsque les épithéliomas qui en dérivent viennent à se généraliser.

Le résultat négatif de ces diverses investigations s'explique aisément, si l'on accepte avec nous que la grande majorité des tumeurs se développent aux dépens des cellules fondamentales des organes, c'est-à-dire de cellules adultes, nettement différenciées, conservant leurs principaux attributs dans leurs migrations successives.

Cependant, tandis que l'examen histologique peut rester sans réponse, la clinique affirme que les conditions de développement sont absolument différentes d'une tumeur à l'autre. D'après cela, il est impossible, disent les cliniciens, que l'on ne constate pas, du côté des cellules, des modifications en rapport avec cette évolution variable. Et de fait, il en existe, mais il faut les chercher ailleurs que dans les altérations des *formes* cellulaires, souvent immuables, ainsi que nous venons de le dire.

Ces modifications correspondent à des mouvements intérieurs qui n'altèrent en rien la forme même des cellules, mais qui indiquent d'une façon précise l'exagération des phénomènes nutritifs.

On les observe dans deux groupes de faits : 1° lorsqu'il y a augmentation des échanges ; 2° lorsque les cellules sont sur le point de se diviser.

Depuis quelques années déjà, ce dernier point est acquis. Les cellules en voie de multiplication se distinguent des cellules considérées dans le même organe, mais au repos, par les mouvements de la masse nucléaire. Les noyaux tantôt simples, tantôt muriformes ou arborescents, présentent les diverses phases de la division directe par scissiparité ou par étirement. Ces procédés de division, très souvent observés dans les tumeurs, ne sont pas les seuls ; on y rencontre aussi de nombreuses figures karyokinétiques simples ou composées. Tous ces mouvements nucléaires aboutissent enfin à des cytodiérèses plus ou moins nombreuses donnant la mesure exacte de la puissance de développement des cellules néoplasiques.

Toutefois, une tumeur peut être encore très vivace, c'est-à-dire menaçante pour l'avenir, sans que ces changements d'état du côté des noyaux puissent être vérifiés. Même en ce cas, les phénomènes d'assimilation sont nettement exagérés, la suractivité nutritive des cellules se traduit alors par l'accumulation des réserves alimentaires dont la plus importante est assurément le glycogène.

Nous avons mis ce second point en évidence dans une série de travaux (1). Il en ressort que l'apparition du glycogène dans les tumeurs prend une valeur d'autant plus grande que cette substance ne se rencontre jamais dans les tissus normaux ou les organes, après la naissance, sauf dans le foie, les muscles et les cartilages. Si la glycogenèse est toujours excessivement accusée dans les tumeurs où se produisent des karyokinèses et des cytodiérèses nombreuses, elle est aussi apparente alors que les mouvements des masses nucléaires sont à peine indiqués. Elle correspond donc à une fonction plus générale que la division des noyaux, et comme elle est exactement proportionnelle à l'intensité de développement des tumeurs, on peut, en se basant sur les variations qu'elle présente, tirer des conclusions fermes touchant le pronostic.

(1) A Brault. Sur la présence et le mode de répartition du glycogène dans les tumeurs, *Acad. d. sc.*, novembre 1894 ; — La glycogenèse dans les tumeurs, *Archiv. d. Sc. méd.*, nos de mai, juillet, septembre 1896 ; — La glycogenèse dans les tissus pathologiques, Essai sur le déterminisme de la glycogénie cellulaire, *Congrès de Moscou*, août 1897 ; — La glycogenèse dans l'évolution des tissus normaux et pathologiques, *Presse méd.*, janvier 1898 ; — La production du glycogène dans les tissus qui avoisinent les tumeurs, *Arch. gén. de méd.*, janvier 1899, 2e série.

## II

### MÉTHODE DE RECHERCHE

La méthode employée pour mettre le glycogène en évidence n'exige qu'un petit nombre de manipulations. On remarquera cependant que les relations histologiques ne font jamais mention du glycogène dans les tumeurs. Cela tient en partie à l'extrême fragilité de cette substance. Le glycogène ne persiste en effet que dans les cellules en pleine activité. Il se détruit peu à peu dans les fragments de tissus ou d'organes séparés de leurs vaisseaux nutritifs ou privés de circulation ; il abandonne les cellules hépatiques pendant le jeûne prolongé, les maladies fébriles et disparaît après la mort, mais dans un délai variable suivant les époques de l'année.

Cette particularité est spéciale au glycogène ; pareille transformation ne s'observe pas sur les autres substances incluses dans le protoplasma. C'est-à-dire que les granulations albuminoïdes, les gouttelettes de graisse, les divers pigments se présentent à peu près avec le même aspect sur les fragments récemment séparés du corps par opération ou sur les tumeurs prélevées dans les autopsies.

Ces notions préliminaires établissent la grande instabilité du glycogène.

Mais, la vraie raison pour laquelle le glycogène n'a pas été mentionné dans les tumeurs, c'est qu'il n'a presque jamais été recherché, car, nous le répétons, la méthode d'examen est élémentaire.

Depuis les expériences de Claude Bernard, nous savons que si le glycogène se détruit spontanément ou en présence de l'eau, il est coagulé par l'alcool. C'est donc à ce réactif qu'il convient d'avoir recours tout d'abord, et voici le procédé que nous recommandons : Prélever sur une tumeur un fragment de deux à cinq millimètres d'épaisseur dont toutes les parties seront rapidement fixées par le réactif. Après vingt-quatre heures de séjour dans l'alcool, pratiquer des coupes qui seront soumises à l'action de la gomme iodée.

Toute la méthode se réduit à ces deux opérations principales. Après les avoir sommairement indiquées, nous allons en décrire les principaux temps.

1° *Fixation par l'alcool.* — Théoriquement, les fragments doivent être plongés dans l'alcool absolu, mais il faut savoir que dans la pratique, on obtient des résultats tout aussi satisfaisants en se servant d'une assez grande quantité d'alcool à 95°-92° et même 90°.

Il suffit que le fragment soit suspendu à la partie supérieure du liquide pour être rapidement pénétré de toutes parts. Par conséquent, l'épaisseur du fragment doit être faible, 2 à 5 millimètres environ, tandis que sa surface peut être assez étendue, soit 2 à 3 centimètres en longueur sur 1 centimètre et plus en largeur.

Il peut être très avantageux en effet d'étudier la répartition du glycogène sur de grandes coupes et de constater les modifications que subissent les parties saines qui confinent à la tumeur.

Après vingt-quatre heures de séjour dans l'alcool, la fixation est suffisante. Si, de plus, la pièce à examiner présente une consistance assez ferme, elle peut être immédiatement montée et débitée en coupes sur le microtome à chariot. Si la consistance est trop faible, la pièce sera incluse dans le collodion par les procédés habituels. A cela aucun inconvénient, puisque l'éther, pas plus que l'alcool, ne dissout le glycogène.

2° *Action de la gomme iodée sur les coupes.* — Les préparations doivent être reçues dans un cristallisoir rempli d'alcool absolu ou d'alcool à 95°. Il est essentiel en effet d'éviter le contact des coupes avec des liquides capables de dissoudre ou d'altérer le glycogène. A peine disposées sur les lames, les coupes doivent subir une demi-dessiccation pour assurer leur adhérence et les débarrasser de leur excès d'alcool.

Puis on fait agir sur elles la gomme iodée. Pour la préparer, on peut utiliser la formule suivante : Dissoudre dans 30 à 40 grammes d'eau, 10 grammes d'iodure de potassium et 1 gramme d'iode. Puis, ajouter peu à peu 200 grammes d'une solution de gomme sirupeuse en assurant le mélange intime au moyen d'un agitateur. On voit, d'après cela, que sauf sa consistance, cette solution se rapproche sensiblement par sa teneur en iode du liquide de Gram.

L'adjonction de la gomme est rendue nécessaire par cette observation que le glycogène ne subit en sa présence aucune modification, tandis que dans une solution aqueuse iodo-iodurée, il finit par disparaître.

La gomme, en perdant son eau, reste transparente et, dès le lendemain, la préparation peut être examinée sans être recouverte. Si l'on veut obtenir une préparation persistante, il suffira d'étendre

sur la coupe une légère couche de gomme iodée fraîche et de recouvrir d'une lamelle. Celle-ci sera lutée ou non.

L'iodure de potassium en excès, à la dose de 10 à 15 grammes pour 250 grammes de gomme, a pour but d'empêcher la dessiccation d'être trop rapide, et la préparation de se fendiller. On peut arriver au même résultat en ajoutant à la solution 1 à 2 p. 100 de glycérine.

Lorsque la gomme iodée a pénétré la préparation, on reconnaît immédiatement le glycogène à sa coloration brun acajou se détachant sur un fond jaune uniforme. Toutes les parties étant facilement reconnaissables, on localise la substance amylacée dans les cellules qui en contiennent.

La fixation des tumeurs par l'alcool représente le procédé de choix; aussi est-ce le seul que nous indiquerons. C'est le plus expéditif et le plus pratique, car il permet, au bout d'un ou deux jours, d'examiner de nombreux points d'une tumeur, en faisant, si on le juge préférable, des coupes à main levée.

Sur ces coupes, même irrégulières, on obtient les renseignements les plus utiles, car on juge à première vue de la répartition générale et de la quantité proportionnelle du glycogène contenu dans les cellules. En résumé, cette méthode mérite d'entrer dans la pratique courante, car elle est d'une application aussi simple que celle qui permet de mettre en évidence la dégénérescence amyloïde par la solution iodo-iodurée ou le violet de Paris. Elle est destinée, suivant nous, à prendre dans l'examen des tumeurs une importance comparable à celle que l'on accorde en séméiotique à la recherche de l'albumine ou du sucre.

## III

### EXAMEN DES TUMEURS

Toutes les tumeurs sans exception peuvent contenir du glycogène, aussi bien celles d'origine connective que les tumeurs épithéliales.

Il n'y a donc pas de distinction à faire à ce point de vue entre les anciens cancers et les sarcomes. La glycogenèse s'y montre identique, car elle répond aux mêmes besoins. Mais, suivant le type his-

tologique des tumeurs, elle présente certaines particularités utiles à connaître. Il faut les signaler dans les variétés suivantes :

A. Epithéliomas ectodermiques.
B. Épithéliomas à cellules cylindriques.
C. Épithéliomas glandulaires.
D. Sarcomes. — Lymphadénomes.
E. Chondromes.
F. Tumeurs composées.
G. Tumeurs bénignes (lipomes, myxomes, fibromes, myomes, angiomes, papillomes, adénomes, kystes).

### A. — *Épithéliomas ectodermiques*

Il faut comprendre dans cette catégorie tous les épithéliomas nés à la surface de la peau ou des muqueuses en continuité avec elle, c'est-à-dire répondant au type des épithéliums stratifiés.

Une tumeur de petit volume doit être fixée dans sa totalité; une tumeur de grande dimension sera débitée en fragments assez étendus pour empiéter sur les parties saines.

Quels que soient d'ailleurs le volume et le siège primitif de la tumeur, l'examen histologique ne nous donnera que des notions insuffisantes sur la vitalité des cellules qu'elle contient. La réaction glycogénique les complétera rapidement.

En effet, sur les épithéliomas qui évoluent avec lenteur, on trouve une minime quantité de glycogène; un grand nombre de globes épidermiques n'en contiennent pas. Les cellules qui en renferment occupent la périphérie ou la partie moyenne des globes; les cellules kératinisées du centre en sont dépourvues.

La tumeur a-t-elle au contraire une marche rapide, la glycogenèse s'y manifeste activement. Dans ce dernier cas, l'épithélioma affecte surtout la disposition en larges travées cellulaires anastomosées, dans lesquelles les globes épidermiques sont moins nombreux que dans les variétés à marche lente.

Lorsque les épithéliomas forment à la surface de la peau ou des muqueuses, de vastes tumeurs bourgeonnantes, la proportion du glycogène inclus est considérable. Vers la périphérie des masses épithéliales, à la limite des tissus sains, les gouttelettes du glycogène sont assez nombreuses pour que les contours de la tumeur soient exactement dessinés par la réaction de l'iode sur la substance amylacée.

L'augmentation du néoplasme se produisant aussi par la prolifération de masses cellulaires au centre de la tumeur, on y trouve d'abondantes réserves de glycogène.

En somme, dans tous les points où l'épithélioma est en progression, la réaction est positive, de sorte que l'examen rapide d'une coupe permet de discerner les *principaux centres* de multiplication cellulaire.

Pendant que ces modifications se produisent, les tissus envahis par la tumeur paraissent indifférents. Ils restent uniformément teintés en jaune clair, sans présenter la moindre réaction glycogénique, sauf les exceptions que nous signalerons plus loin. Il y a, sous ce rapport, une opposition constante entre l'épithélioma qui se développe et le tissu qui se laisse envahir ; c'est pour cela que dans les tumeurs à développement rapide, la ligne de séparation est si tranchée et beaucoup plus nettement indiquée par la réaction de l'iode sur le glycogène que par n'importe quelle autre méthode de coloration.

Des amas de cellules remplies de glycogène se trouvent ainsi au contact de faisceaux connectifs, d'artères, de veines, de nerfs, de muscles dont l'aspect n'a pas varié.

C'est là une disposition que nous retrouverons dans toutes les autres variétés de tumeurs. Elle est caractérisque, car les colonies de cellules glycogénées déterminent sur les parties environnantes, une sorte d'*empreinte* d'une netteté de contour peu commune. Cette apparence prend une valeur d'autant plus grande que les tissus dans lesquels l'épithélioma se généralise, présentent peu de troubles réactionnels. Or, la réaction inflammatoire fait surtout défaut dans les tumeurs à marche rapide.

Les considérations précédentes peuvent être étendues aux tumeurs à peine formées. Nous avons pu le constater maintes fois et rappellerons, à titre de mémoire, quelques épithéliomas de petit volume observés sur le cuir chevelu, l'amygdale, les cordes vocales, le col utérin, le périnée. La nature de chacune de ces tumeurs avait été préalablement déterminée par l'examen histologique, qui seul suffit, nous le savons, puisque le groupement cellulaire est toujours le même pour chaque variété. Ce premier point élucidé, il faut chercher sur les coupes comment se comportent les différentes parties au point de vue glycogénique. Or, dans la série des faits énumérés plus haut, la réaction par l'iode fut extrêmement énergique dès l'apparition de la tumeur. On put en particulier sur une excrois

sance amygdalienne dont la nature était douteuse, établir en même temps la nature épithéliale de la néoformation, son énergie cellulaire d'après la grande quantité de glycogène accumulé dans les prolongements épithéliaux détachés de la partie profonde de la muqueuse. L'évolution ultérieure démontra le bien fondé de cette opinion, puisque la repullulation fut extrêmement rapide et que la mort survint dans les six mois qui suivirent.

Les épithéliomas les plus stables en apparence, variétés à globes épidermiques, présentent par circonstance une exacerbation dans leur marche alors qu'ils avaient évolué assez lentement jusque-là. Ce changement d'état se traduit par l'apparition du glycogène dans les globes épidermiques. On peut le vérifier sur la plupart des cancroïdes développés à la surface de la peau ; on le constatera non moins nettement dans les organes profonds secondairement envahis. Un des faits les plus curieux de ce genre, nous a été fourni par une tumeur utérine consécutive à un épithélioma des parois vaginales. L'utérus était quintuplé de volume ; sa cavité extrêmement distendue était comblée de détritus cellulaires et d'écailles épidermiques. Les parois étaient infiltrées jusqu'au niveau du bas-fond ; à peine restait-il un millimètre de substance musculaire formant une sorte de membrane d'enveloppe. Tous les globes épidermiques rangés le long de cette membrane avaient pris, sous l'action de l'iode, une teinte acajou foncé, le muscle situé en dehors avait conservé sa couleur normale.

Les mêmes modifications peuvent être constatées dans l'intérieur des ganglions. C'est un motif de plus pour en recommander l'examen systématique. Cet examen est surtout utile à pratiquer lorsque les tumeurs sont en voie de destruction ou d'élimination inces santes. En pareille circonstance, le glycogène trouvé sur les masses épithéliales intraganglionnaires constitue le seul élément d'appréciation pour le pronostic.

On ne peut s'étonner de trouver une glycogenèse abondante dans les ganglions, aussi bien qu'à la périphérie des tumeurs en contact avec les tissus normaux, puisque chaque colonie nouvelle de cellules peut être comparée à une tumeur qui débute.

Les causes d'erreur dans la recherche du glycogène sur les épithéliomas ectodermiques sont assez utiles à connaître ; nous nous y arrêterons quelques instants.

Une première catégorie comprend les tumeurs d'ancienne date,

en état d'équilibre nutritif et dont le glycogène est utilisé, les épithéliomas vivent alors comme des tissus adultes ; une seconde catégorie correspond à l'ensemble des tumeurs ulcérées ou gangrenées dans lesquelles se développent des fermentations et des réductions chimiques incessantes. Le glycogène se trouve relégué dans les parties périphériques de la tumeur ou dans des noyaux erratiques, occupant soit les ganglions, soit une région très éloignée du siège primitif de l'épithélioma.

L'appréciation de la quantité relative du glycogène inclus réclame en ce dernier cas des recherches assez minutieuses. Il suffit d'être averti pour reconnaître la nécessité d'un examen complémentaire.

Il est non moins important de ne pas attribuer à la tumeur que l'on étudie le glycogène déposé dans les parties environnantes. Cette particularité se présente surtout dans l'évolution des épithéliomas ectodermiques. On remarquera par exemple que la peau, dans une certaine étendue, les gaines des poils, plus rarement les glandes sébacées et les glandes sudoripares, contiennent une certaine quantité de glycogène déposé dans leurs cellules.

D'après la description précédente, on pourrait être amené à croire que toutes ces parties peuvent être à un moment donné autant de centres de formations cellulaires pour l'accroissement d'un épithélioma. Il n'en est rien. Sur des coupes assez étendues, on remarque que la zone d'influence d'une tumeur sur les parties voisines ne dépasse pas une certaine étendue à partir de laquelle l'épiderme, les follicules pileux, les glandes sébacées et les glandes sudoripares ne contiennent plus de glycogène ; c'est sans doute par une sorte d'action de présence ou d'irritation de voisinage que toutes les tumeurs nées dans l'épaisseur du derme provoquent ces curieuses métamorphoses nutritives.

Quelques faits semblent le prouver. Lorsque par exemple, le derme est occupé par une tumeur de nature bénigne, tel un angiome, ou par une néoplasie infectieuse d'ordre parasitaire (tuberculose, syphilis), l'épiderme, les glandes sébacées et sudoripares présentent des modifications comparables à celles que nous venons de décrire. Cela indique avec quelle facilité toutes ces parties élaborent le glycogène.

Comment, par suite, ne pas commettre d'erreur? En s'appuyant sur cette règle que l'épiderme, les glandes de la peau, les gaines des poils ne présentent jamais ces modifications nutritives spontanément. La présence du glycogène dans toutes ces parties est tou-

jours justifiée par le voisinage d'une tumeur ou d'une inflammation chronique. Le doute subsiste-t-il, le microscope saura distinguer les parties normales dont la nutrition est exaltée des masses néoplasiques dont le groupement cellulaire est tout différent.

### B. — *Epithéliomas à cellules cylindriques*

Maintenant que nous est connue cette propriété des épithéliums pavimenteux stratifiés, de présenter une glycogenèse assez active sous l'influence d'une irritation provoquée par une tumeur de voisinage, nous serions peut-être en droit de contester l'importance de la glycogenèse observée dans les épithéliomas eux-mêmes.

Cette objection n'aurait pas grande portée, car la glycogénie des tumeurs est toujours indépendante de celle des revêtements épithéliaux et se renouvelle dans les noyaux secondaires à toute distance de la tumeur primitive.

Il existe d'ailleurs des exemples plus démonstratifs. A cet égard, l'étude des épithéliomas à cellules cylindriques ne laisse rien à désirer. On sait qu'à l'état normal, les épithéliums cylindriques ne contiennent aucune trace de glycogène, et que dans l'ordre des faits pathologiques, les inflammations et les irritations à distance restent sans effet. Nous avons très fréquemment remarqué, par exemple, que, tandis que les épithéliomas du col utérin produisent du côté de la muqueuse vaginale une glycogenèse abondante, les glandes à épithélium cylindrique de la cavité cervicale en contiguïté avec les bourgeons cancéreux n'en présentaient jamais. De même les épithéliomas pavimenteux du plancher buccal peuvent s'infiltrer entre les glandes salivaires, pénétrer même dans l'intérieur de glandes volumineuses comme la sous-maxillaire, sans déterminer la moindre réaction glycogénique. Si l'on étudie en regard les épithéliomas à cellules cylindriques développées sur les mêmes parties, la glycogenèse nous apparaîtra comme une fonction nouvelle du plus haut intérêt.

Ici, comme dans la catégorie précédente, il faut, si l'on veut obtenir des résultats positifs et comparables, ne faire porter l'examen que sur des tumeurs recueillies fraîches et récemment opérées. Soit un épithélioma du corps de l'utérus. La disposition générale en est présente à l'esprit : celle de cavités irrégulières dont les contours, au lieu d'être exactement arrondis comme dans la plupart des tumeurs à épithélium cylindrique, sont frangés par places, ou

présentent, en certains points, des invaginations pénétrant plus ou moins loin dans le tissu environnant. La cavité, dans son ensemble, ainsi que ses inflexions, est recouverte d'un épithélium cylindroïde parfaitement net. Ces épithéliums proviennent des glandes utérines normales, mais les cavités récemment formées ont bientôt perdu toute connexion avec les glandes elles-mêmes et restent isolées au milieu des faisceaux musculaires.

Sur certaines de ces tumeurs, la quantité de glycogène contenue dans les cellules cylindriques est considérable.

Le revêtement épithélial des cavités se trouve ainsi coloré en rouge brun, tandis que le tissu normal de la paroi utérine, tissu conjonctif et faisceaux musculaires, conserve une teinte jaune clair uniforme. La tumeur, dans sa disposition générale, se trouve ainsi dessinée par l'iode. Lorsque les cellules cylindriques qui tapissent les cavités sont étagées sur plusieurs couches, la bordure teintée par l'iode s'accentue davantage et fait sur le fond de la préparation un relief très marqué.

Cette réaction est absolument caractéristique de l'épithélioma du corps de l'utérus, car on ne l'observe jamais sur les glandes utérines hypertrophiées et dilatées au cours des métrites. Mais, si elle présente quelque utilité pour le diagnostic, dans les cas douteux, elle offre un intérêt plus immédiat encore en donnant la mesure exacte de l'énergie cellulaire et de la puissance de prolifération de la tumeur.

Vers les parties périphériques, le contour des cavités épithéliales est d'une netteté telle, qu'on le croirait ciselé dans le muscle par un stylet tranchant. Pour les personnes peu versées encore dans les études histologiques, de pareilles images sont les plus saisissantes que l'on puisse indiquer. Elles donnent une excellente idée de la notion biologique que nous voulons dégager de cette étude. Par elles, on rend visible pour ainsi dire l'énergie cellulaire, on observe la tumeur en marche dans la toute-puissance de son développement. L'exaltation des actes nutritifs de la cellule se trouve exactement traduite par la proportion du glycogène inclus.

Abondonnons au contraire dans l'eau, les coupes d'un épithélioma de l'utérus en laissant au glycogène le temps de disparaître, l'iode restera sans effet, les images seront muettes, la tumeur sera pour ainsi dire sans physionomie, elle aura perdu son expression de tissu vivant.

Mesurer l'énergie d'une tumeur, établir son coefficient glycogé-

nique, c'est immédiatement en tirer le pronostic, ce qu'aucune autre méthode ne peut donner avec une telle précision.

Ces idées générales conduisent, dans la pathologie de l'utérus, à quelques indications pratiques.

On peut en effet, utilisant le procédé que nous indiquons, avoir sur une tumeur des renseignements très complets sans recourir à l'opération radicale; un simple curettage suffit. Les fragments du tissu morbide détachés par la curette sont tout d'abord fixés par l'alcool ainsi qu'il a été dit précédemment, puis inclus dans le collodion. L'inclusion est indispensable à cause de la friabilité des portions de la tumeur saillantes dans la cavité utérine.

Les coupes sont ensuite traitées par la gomme iodée et l'on obtient alors des figures semblables à celle que nous avons représentée (*Arch. d. sc. méd.*, tome Ier, fig. 1, pl. 16).

Histologiquement, aucune lésion inflammatoire des glandes utérines ne reproduit cette apparence; le diagnostic est donc de suite établi; de plus, l'accumulation du glycogène est telle que le pronostic en découle naturellement.

Les épithéliomas à cellules cylindriques de la parotide et du sein donnent des résultats comparables. Ces tumeurs, assez fréquentes dans la parotide, plus rares dans le sein, présentent souvent l'aspect de fines dentelles où les cellules chargées de glycogène forment des blocs compacts insérés sur travées conjonctives d'une extrême délicatesse. La trame est parfois tellement fine que les cellules gonflées de glycogène paraissent se toucher sans interposition d'un tissu de soutènement.

Les épithéliomas développés le long du tractus gastro-intestinal ont des formes plus communes. Les cellules tapissent habituellement des cavités sphériques dont la coupe représente un cercle parfait, ou toute autre figure rappelant, malgré ses déformations, la disposition circulaire.

Il est rare que sur ces tumeurs le glycogène soit très abondant et uniformément réparti. Cela tient à l'évolution relativement lente de ces néoplasmes dont un grand nombre présentent la consistance squirrheuse. En outre, les couches superficielles de la tumeur sont constamment souillées par des produits de fermentation. Est-ce là le vrai motif de l'absence du glycogène dans les parties superficielles, nous ne pouvons cependant l'affirmer. La répartition du glycogène dans les épithéliomas du tube digestif doit donc être re-

cherchée avec la plus grande attention et sur des points assez distants l'un de l'autre.

Dans les formes lentes et indurées du cancer de l'estomac, de l'intestin, du rectum, le glycogène se trouve localisé dans les parties profondes sur les épithéliums qui tapissent les cavités interposées aux faisceaux musculaires.

Mais dans certaines formes plus rapides, on peut trouver du glycogène dans toute la hauteur ; nous l'avons constaté sur plusieurs épithéliomas du tube digestif.

Toutes les variétés du cancer gastrique doivent être examinées à ce point de vue. La glycogenèse nettement constatée, même sur des tumeurs de faible dimension, permet de porter un pronostic défavorable.

Il est certain, d'autre part, que si au cours d'une opération on découvre un cancer gastrique assez étendu, on porte sur-le-champ un pronostic des plus sévères et l'on affirme la récidive dans un très bref délai ; cependant il vaut mieux compléter cette première impression par la recherche du glycogène.

Il n'y a pas en effet de rapport constant entre l'étendue d'une tumeur et la proportion du glycogène qu'elle renferme. Un cancer gastrique de la variété dite colloïde peut occuper une grande surface et ne contenir qu'une faible quantité de matière amylacée. On a toute raison de croire alors qu'il s'est développé lentement, et qu'il se comporte comme les tissus adultes dans lesquels les échanges nutritifs se produisent sans nécessiter l'emmagasinement de réserves alimentaires.

Ces tumeurs, toutefois, ne sont au repos qu'en apparence et dans quelques-unes de leurs parties ; ailleurs la glycogenèse réapparaît. De plus nous avons montré qu'il était indispensable de pratiquer non seulement l'examen de la tumeur, mais celui des ganglions situés à toute distance. En effet, les noyaux cancéreux propagés aux ganglions peuvent être aussi riches en glycogène que la tumeur principale en est peu fournie. Ceci indique un déplacement de l'activité cellulaire, les cellules épithéliales transplantées loin de leur centre d'origine offrant une exaltation des phénomènes biologiques qui contraste avec le repos apparent de la tumeur primitive. Au point de vue pronostique, la réponse est la même. Dès l'instant où un point quelconque d'une tumeur étudiée dans son centre ou dans ses foyers d'irradiation, on constate une glycogenèse abondante, on doit redouter la généralisation ou tout au moins l'accélération de leur marche,

Les épithéliomas à cellules cylindriques de la vésicule biliaire, des canaux hépatiques, des voies d'excrétion du pancréas, présentent les mêmes particularités.

### C. — *Épithéliomas glandulaires.*

Cette classe comprend des tumeurs très différentes d'aspect, nées dans l'intimité des glandes, au niveau des culs-de-sac glandulaires et des épithéliums secréteurs. Les épithéliomas des deux premières catégories tirent au contraire leur origine des épithéliums de revêtement : peau, muqueuses, conduits d'excrétion.

Le groupe des épithéliomas glandulaires n'appartient pas cependant à ce que l'on est convenu d'appeler une classification naturelle : il est assez arbitrairement construit et rassemble des productions que l'on ne peut réellement distinguer qu'en les rapportant à leurs tissus d'origine. De sorte, qu'en réalité, il existe un type ovarien, un testiculaire, un parotidien, un thyroïdien, un hépatique, un rénal.

Pour les besoins de notre démonstration, il est inutile de les passer tous en revue ; nous choisirons simplement quelques exemples, le même raisonnement pouvant s'appliquer à l'ensemble des faits. Déjà nous avons montré que les épithéliomas à cellules cylindriques du sein et de la parotide évoluaient comme les tumeurs similaires de l'utérus, de l'estomac, de l'intestin, etc. Dans la mamelle, l'épithélioma à cellules cylindriques est assez rare, le plus fréquent correspond à l'épithélioma d'origine acineuse formé par des cellules cuboïdes ou polyédriques. Un grand nombre de tumeurs de cette dernière variété sont dures et rétractées, ce sont les squirrhes, c'est-à-dire les tumeurs les plus communes de la mamelle.

Ainsi que la clinique l'établit, les squirrhes ont une marche lente et peuvent rester stationnaires pendant des mois et des années. Sur eux la réaction glycogénique peut manquer, mais pas constamment. Vers la périphérie des masses centrales, et dans les prolongements fibreux qui rayonnent à travers les îlots de graisse, on trouve des traînées de cellules nettement glycogénées. Sur les cancers en apparence éteints, il existe donc des cellules encore actives ; voilà qui peut nous expliquer bien des faits de réviviscence spontanée ou post-opératoire lorsqu'on vient à mobiliser des cellules jusqu'alors maintenues par un tissu conjonctif très serré.

Dans les tumeurs plus molles, plus riches en cellules, on suit l'infiltration épithéliomateuse dans toutes directions, jusque dans l'épaisseur des lobules adipeux. La quantité de glycogène inclus est souvent très accusée et l'on obtient avec l'iode de curieuses figures où les vésicules adipeuses sont séparées les unes des autres par des traînées de cellules dont le protoplasma teinté en rouge brun se détache avec vigueur sur le fond blanc des gouttelettes de graisse.

Enfin les épithéliomas très végétants, dits encéphaloïdes, présentent des régions étendues remplies de matière amylacée. En ces points, le stroma est relativement grêle, la tumeur n'offre pas l'aspect lacunaire ou alvéolaire. Les cellules sont au contraire groupées en amas considérables sans interposition de tissu conjonctif.

Si l'examen d'une tumeur mammaire est resté négatif au point de vue de la recherche du glycogène, il ne faut pas se hâter de porter un pronostic favorable et de supposer que la récidive n'aura pas lieu dans un délai très rapproché. Un examen complémentaire doit être appliqué du côté des ganglions où les colonies cellulaires importées sont souvent beaucoup plus actives.

Dans l'enquête que l'on est obligé de faire lorsqu'on veut baser son pronostic sur des éléments sérieux, il ne faudrait omettre l'examen d'aucune des régions où le cancer a pu se propager. Malheureusement, les foyers d'infection secondaire sont souvent insoupçonnés et fréquemment inaccessibles.

Dans la pratique, la recherche du glycogène se bornera presque toujours à la tumeur primitive du sein et à quelques ganglions infectés.

Les épithéliomas développés dans les autres organes accessibles au chirurgien prêtent aux mêmes considérations, Parmi les formes anatomiques les plus répandues, on doit surtout distinguer les variétés carcinomateuses analogues au squirrhe du sein. L'*ovaire* donne fréquemment lieu à des tumeurs de ce genre. Elles se caractérisent en histologie par la disposition dite alvéolaire, résultant de l'écart des faisceaux conjonctifs par les cellules néoformées.

Il arrive assez fréquemment que d'un alvéole à l'autre le nombre des cellules varie, en sorte que la tumeur ressemble à une glande dans laquelle les cellules seraient rangées sans ordre. La réaction glycogénique souligne cette disposition, colorant en brun foncé les petits amas cellulaires, en jaune uniforme le réseau fibreux qui constitue la trame de la tumeur.

Sous cet aspect, les cancers se distinguent de toutes les autres productions morbides auxquelles les épithéliums participent. On ne rencontre jamais de figures semblables dans les inflammations, et comme, d'autre part, les mêmes épithéliums ne contiennent jamais à l'état normal la moindre trace de glycogène, il est absolument certain que, dans tous les épithéliomas affectant la disposition dite carcinomateuse, les cellules groupées dans les interstices du tissu fibreux représentent les seuls éléments actifs. La glycogenèse est limitée à ces cellules, les cellules plates du tissu conjonctif n'offrant aucune modification.

Ce détail histogénique démontre que les interstices du tissu conjonctif sont occupés par des cellules épithéliales importées en plein développement.

Sur des coupes de cancer du sein, la filiation cellulaire est facile à rétablir, puisque fréquemment, à la périphérie des lobules altérés, on constate la pénétration des cellules épithéliales dans le tissu fibreux consécutivement à la rupture des acini ou de la paroi des canalicules galactophores de diverses grandeurs.

Les cancers glandulaires sont, dans bien des circonstances, plus vivaces encore, ainsi qu'on peut le constater sur le rein et le testicule. Pendant une longue période de leur développement, on les voit constitués par des cavités tapissées d'épithéliums soit cylindriques, soit cubiques, clairs ou grenus, disposés sur une ou plusieurs couches. Les cavités ressemblent à des tubes ou canaux considérablement agrandis. Et de fait, au début, la néoformation épithéliale est nettement intra-caniculaire. Les masses cellulaires sont avides de glycogène, l'iode y détermine une réaction violente surtout appréciable à la périphérie des bourgeons au contact de la substance rénale respectée.

On sait qu'en augmentant de volume, les épithéliomas du rein arrivent jusque sous la capsule épaissie. Dans cette zone d'induration, on retrouve des tubes déformés et des glomérules complètement fibreux.

Très souvent les veines et les lymphatiques, plus souvent les veines de la capsule contiennent, même à grande distance, des bourgeons cancéreux formés de cellules épithéliales obstruant complètement leur cavité. L'iode communique à ces amas cellulaires la teinte acajou caractéristique, et comme ces thromboses cancéreuses sont complètement isolés dans un tissu dont la coloration est uniforme, elles font une tache qui attire immédiatement l'attention.

Tous ces détails montrent quel besoin de glycogène présentent les cellules des tumeurs épithéliales et quelle est leur gravité lorsqu'on les voit aussi exubérantes de vie dans les vaisseaux eux-mêmes.

Les épithéliomas du testicule à marche rapide sont plus glycogénés encore.

Nous pourrions continuer cette série sans grande utilité, puisqu'il faudrait répéter les arguments du même ordre. Nous ne nous sommes adressés d'ailleurs qu'aux seuls organes dont les tumeurs pouvaient être extirpées chirurgicalement, c'est-à-dire dans des conditions d'intégrité absolue.

Bien que les mêmes phénomènes s'observent sur les épithéliomas des organes profonds tels que le foie, le pancréas, les poumons, le cœur et le cerveau, il n'y pas lieu de nous en occuper ici. Nous ne devons envisager actuellement les épithéliomas qu'au seul point de vue du pronostic, pour déterminer si une tumeur récemment opérée présente quelque menace de récidive et dans quelles conditions de rapidité. (*L'Œuvre médico-chirurgicale, n° 15, 20 mars 1899*).

(*A suivre*).

# ANALYSES

## Appareil de la locomotion

**Blondeau.** — *Cancer épithélial du pied droit. Opération de Lisfranc.* (Ann. Soc. belge chir., avril 1899).

Homme de 61 ans, atteint d'une tumeur ulcérée de la plante du pied droit. De la grandeur d'une pièce de 2 francs, limitée par des bords durs, calleux et taillés à pic, cette tumeur répond aux articulations métatarso-phalangiennes des 2e et 3e orteils. Vive sensibilité au toucher et douleurs pendant la marche. Opération de Lisfranc avec lambeau dorsal.

**Bonte.** — *Récidive d'un ostéosarcome du péroné dans les parties molles de la cuisse.* (J. Sc. méd. Lille, 15 avril 1899).

Jeune homme de 28 ans, atteint d'un ostéosarcome périostique de la partie supérieure du péroné. Amputation au niveau du tiers inférieur du fémur. Cinq mois plus tard, récidive dans la cicatrice sous forme d'un noyau, qui atteint rapidement le volume du poing. Ablation de la tumeur et résection de 6 centimètres du fémur. D'après l'examen histologique, il s'agit d'un ostéosarcome secondaire développé dans les parties molles ; le fémur paraissait intact et n'a été sectionné que pour être recouvert.

## Appareil de l'innervation

**Miura.** — *Gliome de la couche optique.* (Mitt. ans der Med. Facult. zu Tokio, 1898).

Jeune homme de 21 ans, atteint d'attaques épileptiformes et d'accès à type d'angor. De plus, hémiparésie spasmodique à droite avec mouvements athétosiques, hémianesthésie, cyanose, non-participation du facial inférieur. Rétrécissement concentrique du champ visuel ; peu de céphalée, légère névrite optique. Mort de maladie intercurrente aiguë. A l'autopsie, volumineux *gliome* comprenant presque toute la couche optique gauche avec envahissement du tubercule quadrijumeau antérieur gauche.

**Putnam et Richardson.** — *Un cas de sarcome cérébral de grande étendue, extirpation, amélioration, rechute, mort au bout de six mois.* (Boston Med. and Surg. Journ., 9 février 1899).

Homme de 38 ans, ayant depuis trois mois des troubles de la parole et de l'écriture, un peu de céphalée, qui alla en s'accentuant, s'accompagnant de vomissements, de prostration. Aphasie ; début de névrite optique : paralysie partielle des membres à droite, troubles de sensibilité à ce niveau. Trépanation sans découverte d'une tumeur. Peu après, mêmes accidents avec saillie du crâne. Deuxième opération : on trouve des masses néoplasiques irrégulières encapsulées ayant l'air de sarcome. Elles remplissaient la moitié gauche du crâne. Le cerveau était très comprimé. Les troubles de la parole s'amendèrent, les mouvements revinrent un peu, ainsi que la sensibilité. Cependant, mort six mois après.

A l'autopsie, on trouva une tumeur occupant presque tout l'hémisphère gauche. C'était du sarcome ayant comprimé, mais non infiltré le cerveau.

---

## Appareil des sens spéciaux

**Lucas.** — *Sarcome alvéolaire primitif de la peau.* (J. Sc. méd. Lille, 25 mars 1899).

Femme de 31 ans, portant depuis longtemps, au niveau de la fesse, un petit noyau indolent, qui a rapidement grossi dans les dernières semaines.

A l'examen, on constate, au niveau de la partie la plus élevée de la fesse gauche, 11 à 12 centimètres au-dessus du pli fessier, à 3 ou 4 centimètres de la ligne médiane, une tumeur du volume du poing, ayant la forme d'un champignon, de couleur rouge vif, rappelant l'aspect des bourgeons charnus et insérée sur la peau par un pied assez large. Si l'on cherche à saisir la tumeur entre les doigts, on peut, en quelque sorte, l'énucléer et l'on sent ainsi parfaitement qu'elle n'adhère pas aux parties profondes. On porte le diagnostic de tumeur maligne de la peau probablement d'origine épithéliale. Ablation de la tumeur. Suites opératoires simples.

L'examen histologique a montré qu'il s'agissait d'un sarcome mixte avec prédominance de petites cellules rondes. Ces éléments cellulaires étaient compris dans des loges fibreuses, d'où sarcome alvéolaire.

**H. D. Rolleston.** — *Un cas de maladie de Recklinghausen, compliqué de sarcome.* (in the Lancet, July 29, 1899).

Rolleston rapporte un cas de maladie de Recklinghausen, caractérisée, comme on le sait, par des tumeurs cutanées de la nature du molluscum

fibrosum, par des tumeurs sous-cutanées, placées sur le trajet des nerfs, et enfin par une pigmentation particulière de la peau. Le malade observé par Rolleston, présentait tous ces symptômes. Il portait, depuis sa naissance, un molluscum fibrosum volumineux, qui recouvrait une partie de la tête. du cou et du thorax; à gauche, on sentait sur la moitié gauche du corps de petites tumeurs sous-cutanées.

Il existait une pigmentation générale de la peau, non limitée à un côté du corps.

Ce qu'il y a de particulier dans ce cas, c'est l'apparition d'une tumeur sarcomateuse sur le trajet du plexus brachial.

Cette tumeur, augmentant de volume, produisit, outre les troubles de compression du plexus brachial, des troubles de compression sur les organes du médiastin (troubles oculaires, dyspnée), auxquels le malade succomba. Au point de vue de l'origine de cette tumeur, l'auteur pense qu'elle a son point de départ dans un névrome du plexus brachial, qui aurait dégénéré en sarcome.

---

## Appareil de la digestion

### *1° Partie sus-diaphragmatique de l'appareil de la digestion*

**Herbaut.** — *Myxo-sarcome de la région sous-maxillaire.* (J. Sc méd. Lille, 18 mars 1899).

Homme âgé de 75 ans, atteint depuis 5 ans d'une tumeur située dans la région sous-maxillaire. Actuellement, elle est grosse comme un œuf de poule et s'étend jusqu'à l'angle du maxillaire inférieur. Elle est dure, bosselée, résistante et paraît divisée en deux parties bien distinctes : une antérieure, une postérieure par une bride verticale. Elle n'adhère ni au maxillaire, ni à la peau. Elle est indolore et ne gêne en rien le malade. Pas de ganglions.

Énucléation de la tumeur de la loge sous-maxillaire. Suites opératoires ordinaires.

L'examen histologique donne le résultat suivant :

La tumeur est composée d'une poche contenant une sorte de bouillie grisâtre, très molle, ce qui explique la rénitence observée. Ces masses molles, légèrement rosées, sont formées de cellules volumineuses à gros noyaux ovoïdes, tassées les unes contre les autres ; entre ces éléments, on trouve çà et là des vaisseaux sanguins largement perméables. Dans un grand nombre de points, on trouve que les cellules sont écartées les unes des autres et refoulées par l'apparition d'une assez grande quantité de substance amorphe transparente. Dans ces points, les cellules se disposent

sous forme de cordons et de trainées anastomosées. Enfin, quelques cellules isolées au sein de la substance amorphe intercellulaire ont la forme d'éléments étoilés, à prolongements multiples et ramifiés.

Sur aucune des coupes il n'a été possible de trouver les éléments épithéliaux de la glande sous-maxillaire. Macroscopiquement, celle-ci paraît d'ailleurs simplement accolée au néoplasme. En somme, on a affaire à un myxo-sarcome.

**Quervain (de).** — *Extirpation d'un cancer de l'œsophage.* (Corresp. Bl. f. Schweiz. Arzt. 1899, n° 7).

Homme de 50 ans, atteint d'un cancer de l'œsophage, qui commençait à la hauteur du cartilage cricoïde et dont l'extrémité inférieure pouvait difficilement être sentie, en enfonçant le doigt profondément derrière le sternum.

Dix jours après avoir établi une fistule stomacale d'après le procédé Witzel, l'auteur a fait l'extirpation du cancer de la façon suivante :

Une incision médiane du cou montra tout d'abord que le lobe gauche de la glande thyroïde adhérait au cancer ; aussi, après ligature préalable des vaisseaux, ce lobe fut enlevé dans sa totalité. Ceci étant fait, on décolla l'œsophage de la colonne vertébrale et on le sectionna à 1 centimètre au-dessus de l'extrémité supérieure du cancer ; on isola ensuite la tumeur des parties voisines et notamment de la trachée, et l'ayant attirée au dehors, on sectionna l'œsophage au niveau de la partie inférieure du néoplasme. L'examen de la pièce ayant montré que la coupe passait en plein tissu cancéreux, on attira le bout inférieur de l'œsophage en le décollant aussi loin que possible et on le réséqua, en tissu sain, à 4 ou 5 centimètres au-dessous du bord supérieur du sternum, derrière le bord supérieur de la crosse de l'aorte. Tamponnement de la plaie.

Suites opératoires simples. Quinze jours plus tard, le cathétérisme de la plaie, avec une sonde molle, montra que le bout inférieur de l'œsophage était oblitéré.

Deux mois après l'opération, le malade se portait bien et avait pu reprendre son travail. Carcinome à l'examen histologique.

### 2° *Annexes de l'appareil de la digestion*

**H. D. Rolleston.** — *Sarcome mélanique secondaire du foie.* (in the Lancet, 13 mai 1899).

Rolleston rapporte l'observation d'un malade, qui, opéré d'un cancer mélanique de l'œil, présenta, au bout de deux ans, une récidive de même nature au niveau du foie. A l'autopsie, on put constater qu'il n'existait aucune trace de récidive dans l'orbite. Le foie était gros et présentait des noyaux sarcomateux de toutes dimensions et de différentes couleurs ; les

uns blancs, les autres noirs. Au microscope, on distinguait les cellules du sarcome, avec le pigment caractéristique dans les noyaux noirs.

L'œil est habituellement le premier organe atteint par le sarcome mélanique, qui prend son point de départ dans la couche uvéale; plus rarement, le sarcome mélanique envahit primitivement la peau. Les tumeurs mélaniques secondaires du foie se montrent plus souvent après les tumeurs semblables de l'œil qu'après celles de la peau. Ainsi, sur 36 cas de sarcome mélanique du foie, la tumeur primitive siégeait 24 fois à l'œil et 12 fois à la peau.

Ces tumeurs du foie sont deux fois plus fréquentes chez l'homme que chez la femme.

L'urine contient de la mélanine, ce qui peut servir au diagnostic.

**Mac Farland.** — *Cancer du pancréas avec thrombose des veines porte et mésentérique, infarctus hemorragique et gangrène de l'intestin* (Proceedings of the Path. Soc. of Philad., 1er mars 1899).

Résultat d'une autopsie où l'on a trouvé le pancréas cancéreux dans sa presque totalité, surtout au niveau de la tête. C'était du squirrhe. Il y avait des nodules jaunes secondaires au foie, et des ganglions cancéreux. Le cancer embrassait la capsule surrénale gauche.

En outre, il existait de la thrombose de la veine porte et des veines mésentériques ; dans la veine porte, il y avait au centre, du tissu cancéreux. La thrombose s'étendait dans la veine cave jusqu'à la veine iliaque gauche. L'intestin était gangrené au niveau de l'extrémité de l'iléon ; plus haut, il y avait des lésions d'infarctus hémorragique.

---

## Appareil de la génération

### *1° Organes génitaux de l'homme*

**N. Herbaux.** — *Myxo-sarcome du testicule. Ablation : guérison.* (J. Sc. méd. Lille, 13 mai 1899).

Homme de 70 ans. Début de la maladie il y a 2 ans 1/2. Augmentation graduelle de la tumeur. Actuellement du volume des deux poings, elle est piriforme ; sa grosse extrémité est dirigée en bas, son pédicule; constitué par le cordon hypertrophié, a environ l'épaisseur d'un doigt. Sa forme est régulière et lisse, sa consistance est élastique, mais ne paraît pas réni-

tente. On ne constate pas de transparence. Au repos, elle n'est pas douloureuse, elle ne gêne le malade que par son volume et par la sensation de tiraillement du cordon qu'elle détermine pendant la marche. Pas de ganglions.

Ablation. Réunion par première intention. Au microscope, sarcome périvasculaire avec transformation mycomateuse partielle.

### 2° *Organes génitaux de la femme*

**David.** — *Épithélioma de l'urèthre chez une femme.* (J. Sc. méd. Lille, 22 juillet 1899).

Femme atteinte de douleurs abdominales, avec rétention d'urine, dues à une ulcération épithéliomateuse commençant au-dessous du clitoris et s'étendant en arrière jusqu'à 2 à 3 centimètres du col utérin. Il semble que toute la moitié antérieure de la commissure vulvaire et les deux tiers de la paroi antérieure du vagin sont envahis. Au milieu de ce vaste ulcère, dur, épais et à mi-chemin de la paroi vaginale antérieure, existe une fissure que la sonde doit chercher pour pénétrer dans la vessie. Le diagnostic d'épithélioma de l'urèthre s'impose et l'opération suivante est pratiquée :

On trace d'abord une incision elliptique à concavité postero-inférieure dont la partie moyenne est au-dessous du clitoris, tandis que les extrémités dépassent les limites du néoplasme de chaque côté des grandes lèvres.

Suivant cette courbe, on incise successivement tous les tissus en rasant l'arcade pubienne, ce qui permet de détacher en avant cette portion antérieure de l'urèthre. On saisit le tout avec une pince de Museux et on achève le décollement avec le doigt. Il est facile ainsi d'attirer l'organe en avant et, par cette translation, de se rendre compte des limites du mal. On coupe alors l'urèthre au delà du néoplasme au voisinage du col de la vessie. Puis, on continue la dissection au-dessous de lui, de manière à détacher de ses connexions vésicales la paroi antérieure du vagin, qu'on excise au delà de la partie dégénérée, à environ 2 centimètres du col vésical. L'épithélioma tout entier est ainsi enlevé.

On constate alors, en plaçant le doigt, qu'il reste environ le quart postérieur du canal de l'urèthre. On attire ce reste du canal sous le pubis et on l'y fixe par trois ou quatre sutures à la soie ; puis on suture la collerette à la muqueuse du vestibule et des petites lèvres. Le chirurgien va ensuite à la recherche de ce qui reste de la paroi antérieure du vagin : il fixe alors cette paroi avec des crins de Florence sous la circonférence de l'urèthre. La muqueuse de celui-ci se trouve ainsi directement jointe à la muqueuse vaginale et vestibulaire. Une sonde est placée à demeure.

Les fils sont enlevés le neuvième jour, la sonde le quatorzième. La malade conserve ses urines pendant quatre heures environ.

**Gottschalk.** — *Traitement du cancer utérin par l'occlusion autoplastique de la tumeur.* (Gaz. Méd. Belge, 357, 1899).

Dans le cas de cancer ulcéré et inopérable du col utérin, Gottschalk conseille cette intervention :

On pratique d'abord un curettage énergique du néoplasme et on cautérise la plaie cratériforme ainsi formée au fer rouge d'une façon intense, mais sans léser les parties environnantes. Ensuite, on fait au thermocautère une incision circulaire de la muqueuse vaginale à une distance de 2 à 3 centimètres au-dessous de la tumeur ; on sépare ce lambeau des tissus sous-jacents en le laissant adhérer aux bords infiltrés de l'ulcération cancéreuse ; on le rabat sur cette dernière, de manière que sa face externe ou épithéliale vienne s'appliquer directement sur la plaie, et, enfin, on tamponne le vagin avec de la gaze iodoformée en ayant soin de distendre la portion comprise entre la perte de substance du col et l'incision vaginale. Le tampon est enlevé au bout de sept jours.

L'opérée peut se lever dès le douzième jour. En l'examinant quelques semaines après, on constate l'existence d'une occlusion complète du vagin au-dessous de la tumeur. Cinq à six mois s'écoulent d'habitude avant que cette cicatrice commence à s'ulcérer, et, durant tout ce laps de temps, il ne se produit plus d'hémorragie, ce qui amène une amélioration rapide de l'état général de la malade. On voit bien apparaître un peu de leucorrhée avant même que la perforation de la cicatrice ait lieu, mais tant que l'air atmosphérique n'a pas d'accès au néoplasme, cet écoulement ne devient pas fétide.

**S. Neumann.** — *Un cas de kyste dermoïde développé aux dépens d'un ovaire surnuméraire avec dégénérescence maligne de la paroi kystique.* (Archiv für Gynak., 1899, p. 185).

Femme de 61 ans, opérée pour une tumeur abdominale ayant évolué pendant deux ans sans retentissement notable sur la santé générale.

L'opération révéla la présence d'un kyste dermoïde dépendant manifestement d'un ovaire surnuméraire, les deux autres glandes génitales occupant leur situation normale.

L'examen histologique ne fit que confirmer ce diagnostic : il s'agissait bien d'une tumeur dermoïde développée aux dépens d'une glande génitale femelle distincte, topographiquement, des deux ovaires ordinaires ; cet examen montra en même temps que la paroi du kyste était le siège d'une dégénérescence maligne que l'auteur qualifie de périthéliomateuse.

Quant à la pathogénie des périthéliomes, Neumann croit que ces tumeurs se forment autour des vaisseaux de moyen et de petit calibre (voire même autour des capillaires) aux dépens des éléments les plus externes de leurs parois.

**Chavannaz.** — *Sur la valeur de l'hystérectomie abdominale appliquée au traitement du cancer de l'utérus à son début.* (J. Méd. Bordeaux, 28 mai 1899).

Chavannaz a eu l'occasion d'appliquer l'hystérectomie abdominale totale chez une femme de 38 ans. L'état général était bon ; l'utérus, mobile, présentait sur sa lèvre postérieure une ulcération épithéliomateuse de la largeur d'une pièce de 2 francs. Le curettage de l'utérus pratiqué, l'auteur a enlevé largement les ligaments larges, a décollé la vessie et sectionné le tiers supérieur du vagin. Pas de ganglions.

Sortie en très bon état le 30 décembre 1898, la malade est revenue à l'hôpital le 27 mars dernier, avec une ulcération épithéliomateuse de la largeur d'une pièce de 1 franc au niveau de la cicatrice vaginale.

**G. Michelini.** — *Hystérectomie césarienne vaginale pour cancer du col de l'utérus chez une femme enceinte de 8 mois.* (Ann. gyn. et obst. et Semaine gynéc., Par., 2 mai 1899).

Multipare de 35 ans, enceinte de 8 mois et atteinte d'un cancer en choux-fleur du col utérin. Culs de sac non envahis. L'opération suivante, ainsi décrite par l'auteur, est pratiquée :

La femme est placée dans la position ordinaire de l'hystérectomie vaginale ; on lave avec de l'eau chaude et du savon les organes génitaux externes et le vagin, ensuite désinfection locale avec solution de sublimé à 0,33 p. 1000. Quatre valves sont introduites dans le vagin, la masse néoplasique est découverte et est excisée avec des forts ciseaux courbés et la cuiller de Simon ; aussitôt, cautérisation de la surface sanglante et du canal cervical, avec le thermocautère de Paquelin. Le col de l'utérus, saisi avec deux pinces de Museux, est viré en bas ; j'exécute alors une incision circulaire sur l'insertion du vagin, je détache la vessie et j'ouvre le repli péritonéal vésico-utérin en fixant, moyennant quatre points de suture, le péritoine à la paroi vaginale antérieure ; ayant ouvert l'espace de Douglas, je fixe avec des points de suture le péritoine à la paroi vaginale postérieure. Je lie et coupe les ligaments larges à la base, et je continue de la sorte en haut jusqu'à ce que l'utérus puisse être abaissé. Avec un bistouri, je fais une incision qui, de la paroi antérieure du canal cervical, s'étend jusqu'au segment antérieur de l'utérus.

L'incision fournit peu de sang, et ses bords sont fixés avec des pinces de Museux. Ayant rompu la poche des eaux qui se présente dans l'incision, j'exécute facilement la version classique et aussitôt l'extraction du placenta. Je continue tout de suite la ligature et la section des ligaments larges. En tirant avec les pinces sur l'utérus, il s'extrait facilement, en même temps que les trompes et les ovaires après la ligature des portions restantes des ligaments larges Après l'extraction du placenta, on n'eut pas d'hémorragie. Avec une irrigation boriquée à 40°, l'on procède à la

toilette du péritoine du petit bassin, et, après avoir fixé les moignons des ligaments larges aux bords de la blessure vaginale, celle-ci est réunie avec des points détachés de suture. On répand sur la blessure de l'iodoforme, on tamponne le vagin avec de la gaze stérilisée. Durée de l'opération, 45 minutes. Suites régulières.

Le fœtus, du sexe féminin, fut extrait de l'utérus en état d'asphyxie et ne put être ranimé par les moyens en usage en pareilles circonstances ; il mourut deux heures après l'extraction.

**Lamphear.** — *Hystérectomie vaginale pour cancer* (Brit. Méd. J., 24 déc. 1898, et Semaine gyn. Par. 18 avril 1897).

Statistique détaillée de 109 cas : 7 malades ont survécu plus de 6 ans : 13 plus de 5 ; 12 plus de 3 ; 15 sont mortes de ou peu après l'opération, 15 récidives ont été constatées ; 1 est morte après 3 ans ; 2 vivent encore avec une récidive survenue dans les 3 ans ; 6 sont mortes dans les 3 premières années ; 6 vivent encore avec récidive ; chez 10, la récidive est soupçonnée ; 3 sont mortes entre la 3e et la 5e année ; 32 sont encore dans la période dangereuse. En résumé, elles se répartissent ainsi, apparemment guéries : 36 ; récidives : 26 ; encore douteuses : 32. — D'après l'auteur, telles sont les indications de l'hystérectomie : 1° L'hystérectomie doit être faite aussitôt qu'on a fait le diagnostic du cancer du col, pourvu que les lésions ne soient pas trop avancées pour ne laisser aucun bénéfice à la malade ; — 2° Lorsqu'il y a sur le col une tumeur fongueuse, surtout au voisinage de la ménopause, et qu'elle résiste au traitement local. alors même qu'il n'y a pas d'ulcération et qu'il y a peu de tendance à la désagrégation. Il s'agit alors probablement d'une forme papillaire du cancer du col et il y a toujours une propagation à la muqueuse du corps, qui rendrait illusoire la simple amputation haute du col ; — 3° Quand il y a une ou plusieurs nodules dans la muqueuse du col, nodules qui ne tardent pas à s'ulcérer et à détruire la muqueuse, on ne doit pas différer l'opération : il s'agit alors de la forme nodulaire du cancer. — Lorsque la muqueuse est infiltrée dans le trajet cervical, la lésion ronge et détruit la muqueuse : c'est la variété dite *cancer rongeant*, qui peut avoir causé déjà des désordres étendus avant que le col n'apparaisse déformé au spéculum. Ici encore l'hystérectomie est préférable à l'amputation du col ; — 5° Quand le parenchyme du corps est envahi — fibro-sarcome — même si le col est sain en apparence — ces cas ne sont pas rares ; — 6° L'histérectomie vaginale est encore indiquée en cas d'endométrite glandulaire invétérée, montrant de la tendance à se transformer en adénome malin (cancer glandulaire ou cancer primitif de la muqueuse du corps) comme il arrive au voisinage de la ménopause. Cette transformation est caractérisée cliniquement par a) des hémorragies irrégulières ; b) par un écoulement séreux, rougeâtre, odorant et c) par des douleurs paroxystiques. — 7° Dans tous les cas où on soupçonne une dégénérescence ma-

ligne, les opérations précoces donnent des résultats satisfaisants. L'auteur a enlevé des utérus sur de simples soupçons de malignité et le microscope les a toujours confirmés.

**Hubert Roberts.** — *Cancer de la trompe.* (Soc. obst. de Londres, 1er mars 1899.)

Femme de 60 ans, nullipare; ménopause à 50 ans; bien portante jusqu'en juin 1897.

De cette époque à avril 1898, à 4 reprises différentes, écoulement subit de 2 à 4 jours de durée, d'un liquide aqueux légèrement teinté, accompagné de douleurs abdominales vives. En avril on découvre une petite tumeur en bas et à gauche de l'utérus, tumeur qui progresse rapidement en quelques jours. Opération le 5 mai 1898, très difficile en raison des adhérences; il s'agissait d'une trompe volumineuse pleine de végétations cancéreuses; nulle végétation secondaire; pas d'infiltration du bassin, ni d'épanchement dans la séreuse. En janvier 1899, on put constater une récidive pelvienne.

**Lewis Mac Murtry.** — *Traitement du cancer de l'utérus.* (Med. Neur. 1898, et Semaine gyn., 9 mai 1899.)

L'auteur relate cinq opérations de cancer faites dans des conditions en apparence favorable : or, dans deux cas, il y a eu récidive au bout de 5 mois et pour les trois autres, il ne croit pas à une survie de plus de trois ans. Pour lui, les résultats de l'hystérectomie sont peu encourageants. Il estime que l'opération doit être faite par la voie abdominale, quand la lésion est assez récente et assez limitée, car on peu ainsi enlever l'utérus et les tissus voisins envahis sans toucher aux ganglions sous-péritonéaux dont l'hypertrophie est plutôt inflammatoire que cancéreuse. L'hystérectomie vaginale doit être réservée aux cas de limitation étroite de la dégénérescence. Pour les cas avancés, inopérables, il faut recourir au curettage.

**E. Druon.** — *Sarcome en nappe de la muqueuse utérine. Hystérectomie abdominale totale. Guérison.* (J. Sc. Méd., Lille, 20 mai 1899.)

Femme de 47 ans, portant une grosse tumeur utérine. Laparatomie à travers la paroi charnue de la tumeur, une ponction donne issue à 8 litres d'un liquide jaune foncé, assez épais. L'hystérectomie totale est ensuite pratiquée.

L'examen microscopique montre que la masse solide de la tumeur qui pesait 2.700 grammes est creusée d'une vaste poche, qui renfermait le liquide. Sa face interne est irrégulière, mamelonnée offrant des saillies kystiques. Au microscope on reconnaît qu'il s'agit d'un sarcome de la muqueuse. (Disparition des éléments épithéliaux, nombre considérable

de vaisseaux capillaires, dans le voisinage desquels se voient un grand nombre de cellules d'aspect endothélial et de cellules géantes caractéristiques (cellules angioplastiques).

Les observations de Sarcome de la muqueuse de l'utérus sont rares. Il était donc intéressant de relever ce fait qui vient s'ajouter à une observation de sarcome kystique en grappe que nous avons publiée en 1894. (*Bull. Soc. IXe arr., Paris, page 39*) et aux quelques autres observations rapportées dans la thèse d'Aubry (1896). (*Voir Revue des Maladies cancéreuses, T. II, 1897, p. 58*).

**P. Petit.** — *Début d'épithélioma leucoplasique de la vulve.* (Semaine gyn., 13 juin 1899).

Observation d'une femme de 83 ans, atteinte de prurit vulvaire depuis 5 ans, compliqué de douleurs lancinantes. L'auteur rapporte ainsi cette observation :

« Plaque très nette de leucoplasie, siégeant au niveau du 1/4 antéro-latéral gauche de la vulve, sur les 2 versants de la grande lèvre et la face externe de la petite jusqu'à 1/2 cm. de son bord libre, mordant sur le capuchon clitoridien. Cette plaque, de la dimension d'une pièce de 5 francs environ, ovalaire, légèrement surélevée, parfaitement lisse, en partie opaline, en partie d'un blanc mat, donne au doigt la sensation du cuir épais. A la limite du capuchon existent trois *fissurettes* à peine visibles, en coups d'ongle d'enfant ; deux d'entre elles sont planes, la troisième est surmontée de deux bourgeons minuscules gros comme des grains de millet.

Pas trace dans l'aine de ganglions hypertrophiés. La malade ne paraît pas avoir eu la syphilis.

Ablation de cette plaque sur laquelle une coupe au niveau d'une des fissures montre que cette fissure traverse toute l'épaisseur du revêtement épithélial. De ses bords, pointe, au-dessous d'elle, dans le derme, un nodule d'épithélioma pavimenteux lobulé.

*A gauche de la fissure et jusqu'à ses limites mêmes*, l'hyperkératose se présente à l'état pur. Les papilles du derme sont peu nombreuses et à peu près effacées. Les cellules de la couche génératrice de l'épiderme ne sont pas régulièrement implantées sur la membrane basale et perpendiculairement à cette membrane, comme dans la peau normale, sauf cependant en quelques points, et se trouvent dissociées par les cellules migratrices qui infiltrent le derme sous-jacent. Le *corps muqueux* est considérablement hypertrophié, sauf aux approches immédiates de la fissure. Le *stratum granulosum* compte de 3 à 5, et même, en un point, 10 rangées de cellules à éléidine. Il en résulte, en ce point, la formation d'un petit mamelon de cellules granuleuses, au-dessus duquel se voient quelques cellules à noyaux effacés représentant le *stratum lucidum* qui, par ailleurs,

**Bowreman Jessett.** — *Traitement opératoire du cancer du sein et de l'utérus.* (Brit. M. J., mars 1899).

A propos du cancer de l'utérus, l'auteur mentionne 120 hystérectomies vaginales faites par lui : 11 cas opérés de 1892 à 1896, sans compter des cas plus récents, n'ont pas encore été suivis de récidive. De 1891 à 1895, il a pratiqué 16 hystérectomies pour cancer du corps : 4 n'ont pas eu de récidive pendant une période de 3 à 6 ans. Il importe beaucoup de faire le diagnostic de la lésion le plus tôt possible.

---

## Généralités

**Bra.** — *Le champignon parasite du cancer* (Presse Méd., Paris, 22 février 1899).

Dans cet article, Bra rapporte qu'il est arrivé à isoler un champignon appartenant à la famille des ascomycètes, dans les cultures d'un grand nombre de néoplasmes divers, carcinomes de l'ovaire, du sein, de l'utérus, épithéliomas de la langue, du rectum, sarcomes du maxillaire.

Après avoir indiqué qu'on peut l'isoler au moyen de deux procédés : la fragmentation des tissus cancéreux et la saignée, il en expose la morphologie. Ce parasite se présente sous forme de sphérules et de cellules cylindriques, offrant des caractères particuliers, dont l'auteur donne la description.

D'après un certain nombre d'expériences de culture et d'inoculations, qui ont donné des résultats positifs, Bra formule ces deux conclusions :

1° En injectant à des animaux les cultures de ce champignon provenant de carcinomes humains et cultivé à l'état de pureté, nous avons créé des tumeurs ayant indifféremment la structure typique du fibro-sarcome et du carcinome ;

2° Les ensemencements de ces tumeurs expérimentales donnent régulièrement, comme ceux des tumeurs humaines, des cultures du parasite.

---

Châteauroux. — Imp. P. Langlois et Cie. *Le Gérant :* Dr H. LABONNE, licencié ès-sciences

*TOUTES MALADIES*

# Capsules RAQUIN

**Approuvées par l'Académie de Médecine**

**INSOLUBILITÉ DE LA CAPSULE GLUTINEUSE**

*dans l'Estomac, absence d'odeur et de renvois, tolérance parfaite*

Faire prendre au moment des repas, dans les 24 heures :

**1 à 3 Capsules RAQUIN hydrargyriques;**
**3 à 15 Capsules RAQUIN des autres sortes.**

**CAPSULES RAQUIN** au Copahivate de Soude (0g40).
**CAPSULES RAQUIN** au Copahu titré (0 gramme 50).
**CAPSULES RAQUIN** au Cubèbe (équivalent de 1 gr. de poudre).
**CAPSULES RAQUIN** au Goudron (0 gr. 25 par Capsule).
**CAPSULES RAQUIN** au Bichlorure d'Hydrargyre (0g01.)
**CAPSULES RAQUIN** au Protoiodure d'Hydrargyre (0g05)
**CAPSULES RAQUIN** à l'Ichthyol..... (0 gr. 25).
**CAPSULES RAQUIN** au Salol..... (0 gr. 25).
**CAPSULES RAQUIN** au Salol Copahivaté (aa 0gr.18).
**CAPSULES RAQUIN** au Salol-Santal..... (aa 0 gr. 16).
**CAPSULES RAQUIN** à l'Essence de Santal (0 gr. 25).
**CAPSULES RAQUIN** à la Térébenthine..... (0 gr. 25).

**PRESCRIRE : CAPSULES RAQUIN**

***Exiger la Signature RAQUIN***

et le **TIMBRE** de l'**UNION** des **FABRICANTS**

**FUMOUZE-ALBESPEYRES, 78, Faubourg Saint-Denis, PARIS**

# Pilules de Blancard

*à l'Iodure ferreux inaltérable*

**APPROUVÉES par l'ACADÉMIE de MÉDECINE**

**ANÉMIE - CHLOROSE**
**TUBERCULOSE**
**SCROFULES**
**GOÎTRE**
etc.

PILULES DE BLANCARD

**DOSES**

2 à 6 Pilules } par jour
1 à 3 cuillerées de Sirop }

## Sirop de Blancard

*à l'Iodure ferreux inaltérable.*

**Exiger** pour avoir les **Véritables Produits** : la Signature **BLANCARD**, l'adresse : 40, Rue Bonaparte, Paris, et le Timbre de Garantie.

# REVUE

DES

# MALADIES CANCÉREUSES

CLINIQUE, EXPÉRIMENTALE ET BIBLIOGRAPHIQUE

*sous la direction de MM. les Professeurs*

**S. DUPLAY**

CHIRURGIEN DE L'HÔTEL-DIEU

**O. LANNELONGUE**

CHIRURGIEN DE L'HÔPITAL DES ENFANTS

**V. CORNIL**

MÉDECIN DE L'HÔTEL-DIEU

*avec le concours de MM. les Docteurs :*

Pr BARD
A. BOISSARD
A. BRAULT
M. CAZIN
R. CONDAMIN
M. DENUCÉ
L. GALLIARD
E. GAUCHER
M. ISCH-WALL
G. MARCHANT
Pr MAYET
Pr NEPVEU
E NITOT
L. H. PETIT
P. RECLUS
P. REYNIER
A. RICARD
A. ROUTIER
C. SAVOIRE
M. TOUPET
A. TROUSSEAU
F. VERCHÈRE

J. W. BINAUD — H. MORAU

**Rédacteur en chef :**

**Dr E. OZENNE**

ANCIEN INTERNE DES HOPITAUX, CHIRURGIEN DE SAINT-LAZARE

---

**QUATRIÈME ANNÉE : 1899**

6e FASCICULE — 20 NOVEMBRE 1899

---

**ABONNEMENT ANNUEL :**

PARIS : **8** francs. — DÉPARTEMENTS et UNION POSTALE : **10** francs

PRIX DU NUMÉRO : **2** francs

---

PARIS

SOCIÉTÉ D'ÉDITIONS SCIENTIFIQUES

PLACE DE L'ÉCOLE DE MÉDECINE

4, Rue Antoine-Dubois, 4

*1899*

# EXTRAIT DE VIANDE A BASE D'ALBUMOSES (88 %)

RECONSTITUANT PAR EXCELLENCE

**SEULE préparation d'Albumoses ayant bon goût, toujours bien tolérée et entièrement assimilable**

# SOMATOSE

***Dose : 10 à 12 gr. par jour, en 3 ou 4 fois, dissoute dans le lait, eau, bouillon, etc. (éviter le vin)***

## ANÉMIE, CONVALESCENCE, DÉBILITÉ

Affections de l'Estomac

## Alimentation des Phtisiques, Tuberculeux, Typhiques, etc.

TOUTES PHARMACIES

**Échantillons gratuits Fréd. BAYER et Cie, 23, rue d'Enghien, Paris**

# REVUE

DES

# MALADIES CANCÉREUSES

## BULLETIN

### LIGUE CONTRE LE CANCER

Il y a près d'un demi-siècle, la lugubre question du cancer hantait déjà l'esprit des Lebert, des Robin, des Broca, des Follin et des Verneuil, et, depuis cette époque, il ne s'est pas écoulé d'années où l'on ne voie cette pensée se refléter dans leurs travaux.

Du jour où, par ces savants, fut tracé le premier sillon, le terrain, certes, n'est pas resté en friche ; le grain y a été cultivé ; mais, pendant de longues années, il n'a que peu fructifié, quelque constants qu'aient été les efforts consacrés à l'étude de cette redoutable affection.

L'anatomie pathologique, il est vrai, a progressé, mais la thérapeutique est restée stationnaire, c'est-à-dire presque nulle, si l'on a la franchise de reconnaître que tous les traitements palliatifs et les succès opératoires ne déterminent qu'une trève de durée plus ou moins courte, puisque ni les uns ni les autres ne mettent à l'abri de la récidive et de la généralisation.

Il en était ainsi en 1883, et l'impuissance de la thérapeutique contre cette maladie, de jour en jour plus fréquente et plus envahissante, était telle que M. le Dr Van der Corput, à l'une des séances de l'Académie de médecine de Belgique, demandait la formation d'une *Ligue médicale* « pour stimuler les recherches et provoquer » les techniciens d'une part, les cliniciens de l'autre, à se mettre » sérieusement à l'œuvre pour l'élucidation pratique de cet impor- » tant problème, l'un des plus obscurs de la médecine, savoir : « l'étiologie et la curation du cancer ».

Après un sommeil de quelques années, la même idée se faisait de nouveau jour. En 1888, notre distingué confrère belge réclamait derechef, au sein de la même société savante, la création d'une *Ligue scientifique* pour l'étude du cancer.

En 1891, M. P. Bonnard, avocat, proposait à la section des sciences médicales de l'Association pour l'avancement des sciences « la » *création d'un Institut* pour l'étude des tumeurs malignes » et, en 1892, dans une lettre, où il se faisait l'apôtre enthousiaste d'une innovation qui devait servir à l'avancement de la science médicale et au soulagement de l'humanité, M. le professeur Verneuil, rendant publique cette idée que, plus d'une fois en 1883, nous lui avions entendu émettre dans son service hospitalier, conviait ses confrères à l'étude des maladies cancéreuses et à l'organisation d'une LIGUE CONTRE LE CANCER.

Pour mettre à exécution ce projet, il ne fallait que créer et entretenir un courant d'opinions, comme l'espéraient les promoteurs de cette idée.

C'est malheureusement ce qui n'a pas eu lieu ; toutefois, ces appels ne sont pas restés lettre morte. En ces dernières années, un organe, la *Revue des Maladies cancéreuses*, s'est fondé à Paris, en vue de centraliser et d'analyser tous les travaux importants, ayant pour objet l'étude des maladies cancéreuses. Ces maladies sont devenues le sujet de multiples études. De nombreux efforts individuels ont élargi le champ des résultats opératoires. Les recherches microbiologiques se sont multipliées et la sérothérapie n'a eu garde de laisser vierge ce terrain morbide...

Tous ces labeurs, en France et à l'étranger, sont la meilleure preuve que la lutte contre le cancer est sérieusement commencée et, si l'on songe aux beaux résultats que la guerre microbicide (la seule que tout être civilisé devrait jamais entreprendre) a déjà donnés contre les septicémies, la tuberculose, la diphtérie, la peste, etc., on peut avoir l'espoir de remporter un nouveau triomphe.

Il est même possible qu'on l'eût déjà obtenu, si, au lieu de travailler isolément chacun de son côté, on eût écouté la voix de ceux qui nous avaient dit : Faites des conférences, des congrès : Fondez une ligue : Créez un institut.

Par ces moyens, on pouvait en effet arriver au succès. C'était, du moins, une noble et légitime espérance, dont la réalisation aurait été un nouveau titre de gloire pour la France.

Mais il y a de cela 8 ans... et pendant ces 8 années, nous n'avons pas su dégager notre esprit de sa vieille hostilité contre toute association... et la Ligue est à fonder, l'Institut à créer et le succès à venir...

Était-ce donc pourtant un projet si irréalisable ?

Peut-être, à cette époque, comme le pensait M. le Prof^r Duplay,

eût-on éprouvé de sérieuses difficultés pour le mettre en pratique ? Mais, depuis lors, l'idée a vécu, de jour en jour renforcée par la publication de travaux pratiques, et aujourd'hui nous sommes peut-être à la veille de voir se réaliser la pensée de Verneuil, dont nous ne saurions trop rappeler (dût ce souvenir nous attirer les foudres de quelques désiquilibrés !) le généreux enthousiasme pour les innovations utiles et les belles idées scientifiques et humanitaires.

En effet, un journal de la Grande-Bretagne, la *Med. Press*, vient d'annoncer, dans l'un de ses numéros du mois de juin, la formation de sociétés contre le cancer. Déjà, une première société s'est fondée à Saint-Martin'S Town Hall. Elle a pour objet : le perfectionnement de l'instruction médicale technique ; l'instruction populaire touchant les lois élémentaires de l'hygiène prophylactique et thérapeutique du cancer ; la fondation d'un laboratoire spécial de recherches et enfin la nomination d'une commission parlementaire pour l'étude de ce fléau de l'humanité.

Nous applaudissons de toutes nos forces à ces tentatives pratiques et humanitaires de nos confrères d'Outre-Manche, et, tout en regrettant que cette idée n'ait pas été plus tôt cultivée et réalisée en France, nous souhaitons que le XX^e siècle fasse contre le cancer ce que le XIX^e siècle a fait contre la tuberculose et la syphilis (*Congrès de Bruxelles, sept. 1899*).

Ne cessons de répéter : Sus au Cancer..., et aux sociétés anglaises répondons par la création d'une Ligue.

Dr E. Ozenne.

---

# MÉMOIRES ORIGINAUX

## LE PRONOSTIC DES TUMEURS BASÉ SUR LA RECHERCHE DU GLYCOGÈNE (1)

*(Suite)*

par **M. le Dr A. BRAULT**

**Médecin de l'hôpital Tenon, chef des travaux pratiques d'anatomie pathologique à la Faculté**

**Sommaire.** — **I. Introduction.** — **II. Méthode de recherche.** — **III. Examen des tumeurs : A. Epithéliomas ectodermiques ; B. Épithéliomas à cellules cylindriques ; C. Épithéliomas glandulaires ; D. Sarcomes, lymphadénomes ; E. Chondromes ; F. Tumeurs composées : G. Tumeurs bénignes (lipomes, myxomes, fibromes, myomes, angiomes, papillomes, adénomes, kystes).** — **IV. Remarques générales sur la glycogénie cellulaire.**

### D. — *Sarcomes, Lymphadénomes*

Il est intéressant de constater que les lois de la glycogenèse s'appliquent aussi bien aux sarcomes et aux lymphadénomes qu'aux épithéliomas. Cette constatation, toute curieuse qu'elle soit, ne saurait surprendre. Cliniquement en effet, sarcomes et épithéliomas sont chaque jour confondus ; pièces en main, la distinction n'est pas toujours possible. L'évolution du tissu morbide, la marche générale de l'affection prouvent que ces néoformations ont certaines propriétés communes. L'histologie elle-même, tout en montrant que les sarcomes et les épithéliomes sont des produits distincts, établit d'autre part qu'ils sont constitués par des groupements cellulaires dont la reproduction illimitée n'aboutit jamais à l'édification d'un tissu définitif.

Sans doute, en étudiant les détails de structure de ces tumeurs, on remarque que les épithéliomas sont privés de vaisseaux, tandis que les sarcomes sont constitués par des agglomérations cellulaires ayant leurs vaisseaux propres servant de supports et d'axes d'orientation aux éléments de la tumeur. Mais, ce sont là des attributs secondaires ; de toute façon les sarcomes et les épithéliomes, contrairement aux tissus inflammatoires, se présentent à

(1) Voir la *Revue* du 20 septembre 1899.

nous comme des tissus irréguliers rappelant par plus d'un côté les tissus normaux de l'organisme, mais s'en différenciant en ce que leur reproduction paraît pouvoir se poursuivre sans limite et sans fin. Donc *a priori*, et toujours en opposition avec ce que l'on observe du côté des tissus de réaction pure (tissus inflammatoires aigus ou chroniques), leurs propriétés *biologiques* doivent être identiques.

Au point de vue de la glycogenèse, les sarcomes peuvent être étudiés dans la continuité des membres ou dans les organes. Cela est de peu d'importance, puisque de toute façon ils se développent aux dépens des tissus connectifs. Que le point d'origine soit le tissu conjonctif sous-cutané, les aponévroses intermusculaires, les enveloppes des nerfs, les séreuses. les cloisonnements fibro-vasculaires des glandes et des organes, le développement suit les mêmes lois.

Prenons l'exemple d'un sarcome de la région cervicale et supposons qu'on ait pu suivre la tumeur dès son début et constater qu'elle a subi dans les derniers temps un accroissement rapide. La réaction glycogénique apparaîtra aussitôt que l'iode sera mis en présence des coupes. De même que dans les épithéliomes, le glycogène sera déposé dans les cellules à l'état de gouttelettes plus ou moins volumineuses, en assez grand nombre parfois pour dissimuler le noyau.

Dans toute tumeur de ce genre, la répartition du glycogène est extrêmement variable. Elle peut être étendue à la tumeur entière ou ne s'observer que par îlots aussi bien vers la périphérie que dans le centre, ces localisations variables indiquent nettement que l'accroissement se fait par foyers discontinus.

Nous avons observé dans la continuité des membres des sarcomes à marche rapide présentant une énorme accumulation de glycogène. Les types histologiques correspondaient tantôt au sarcome à cellules fusiformes, tantôt au sarcome à cellules obrondes ou plus exactement polyédriques, que l'on appelle aussi sarcome globo-cellulaire.

Il existe des faits tout aussi probants concernant des sarcomes des régions les plus diverses. Citons au hasard celui d'une tumeur de circonstance assez ferme dont un prolongement faisait saillie dans la cavité buccale entre la joue et la gencive ; le sinus maxillaire paraissait distendu et le plancher de l'orbite quelque peu soulevé. Un fragment de cette tumeur fut reconnu pour un sarcome

à cellules fusiformes ; la plupart des éléments contenaient du glycogène en grande quantité.

Signalons ensuite les sarcomes des glandes, qui presque tous donnent des résultats confirmatifs. Parmi les plus communs, se trouvent les sarcomes du *testicule*. On les voit en quelques mois acquérir un volume considérable. Ceux que nous avons étudiés correspondaient à la variété globo-cellulaire (sarcomes à cellules obrondes ou polyédriques). Le glycogène était uniformément répandu dans toute la tumeur aussi bien dans le centre que sous l'albuginée.

A l'œil nu, ces sarcomes étaient de coloration blanchâtre, légèrement rosée, le tissu en était translucide ; en aucun point on ne voyait de cellules en voie de destruction. Nous avons fait remarquer à plusieurs reprises qu'une pareille tumeur contenait en apparence plus de glycogène que le foie et qu'il y aurait le plus grand intérêt à en pratiquer le dosage exact.

Les sarcomes des organes profonds sont analogues à ceux du testicule ; dans le rein, les variétés à cellules fusiformes et à grandes cellules sont assez fréquentes. Le glycogène se rencontre en abondance sur toutes les tumeurs récemment opérées.

Enfin. il n'est pas jusqu'au sarcome des os dont l'intensité de développement ne puisse être mesurée par la teneur en glycogène. Rappelons à ce sujet un sarcome myéloïde du radius dont nous avons donné quelques reproductions. Parti du canal central de l'os, il avait détruit la diaphyse. Toutes les cellules étaient polygonales et épithélioïdes ; elles étaient rangées avec la plus grande régularité autour de fentes vasculaires remplies de sang. L'intensité de coloration était telle que sur des préparations fines, les gouttes de glycogène masquaient le contour des cellules. Il y en avait certainement plus que dans les cellules hépatiques.

Les sarcomes périostiques et les ostéo-sarcomes à développement rapide renferment également une très forte proportion de substance amylacée.

Il est relativement facile d'apprécier le coefficient glycogénique des tumeurs précédentes, puisque l'examen peut porter sur un grand nombre de coupes, dans des régions assez distantes les unes des autres.

La recherche est plus délicate sur certaines variétés, tels que le sarcome mélanique et le sarcome angioplastique. Les cellules du sarcome mélanique (qu'elles soient polyédriques ou fusiformes)

sont quelquefois envahies dès le début par une telle quantité de pigment variant du jaune au noir, que la réaction en présence de l'iode peut rester indécise. Si l'on veut être fixé sur ce point, il est indispensable d'examiner attentivement la périphérie des nodules sarcomateux dont les cellules ne sont pas encore pigmentées. La réaction caractéristique apparaîtra souvent sur ces dernières, les sarcomes mélaniques ne font donc pas exception. Si le sarcome est infiltré de pigment dans toute sa masse et ne contient aucune cellule incolore, il ne faudra pas s'attarder à la recherche du glycogène, puisqu'il est établi par l'observation que les sarcomes mélaniques sont d'une gravité exceptionnelle. Pour eux, il n'existe pas de forme bénigne, leur dissémination est extrêmement rapide en général.

Les sarcomes angioplastiques ont une évolution tout à fait différente ; elle mérite une mention particulière.

Ceux que nous avons recueillis étaient tous en effet constitués par des amas cruoriques rappelant les caillots anciens des sacs anévrysmaux. Le centre des tumeurs contenait de la fibrine formant des réseaux très déliés englobant dans leurs mailles des cellules lymphatiques, des globules sanguins et des éléments divers à tous les degrés d'altération. La périphérie de la tumeur représentée par une zone extrêmement étroite, sorte d'écorce concentrique à la première, renfermait seule des cellules à contours distincts, parfaitement reconnaissables pour des plaques multinucléées (cellules angioplastiques) creusées parfois de cavités contenant des globules rouges.

C'est dans cette zone, et dans cette zone seule, que les cellules contenaient du glycogène. Dans l'une des observations, la tumeur primitive était née dans le testicule et présentait histologiquement les mêmes particularités. On aurait pu, d'après cela, prévoir la récidive. Elle s'étendit aux ganglions lombaires, au foie et au poumon, organes habituellement envahis dans les faits de ce genre.

Le groupe des *lymphadénomes* ne peut être distrait des sarcomes, dont ils complètent pour ainsi dire la série. Nous n'entendons par ce mot que les tumeurs lymphadéniques possédant un stroma réticulé, et non pas les altérations ganglionnaires groupées sous l'appellation générale d'adénie. Les premières se développent en tous points du corps et sont à première vue impossibles à distinguer des sarcomes. Elles ont à l'œil nu le même aspect blanchâtre et leurs contours sont festonnés, mais les gros vaisseaux sont moins apparents et moins nombreux.

Le point de départ de ces lymphadénomes n'est pas toujours possible à fixer, surtout quand ils prennent leur origine dans la continuité des membres. L'organe lymphoïde qui a donné naissance à la tumeur peut passer inaperçu.

Citons par exemple une tumeur de l'avant-bras diagnostiquée sarcome et dont l'examen microscopique démontra la nature lymphoïde. Les masses cellulaires uniquement composées de cellules lymphatiques disséquaient au loin les muscles. Le réticulum était fort net, les cellules surchargées de glycogène, les tissus situés à à leur contact, y compris les muscles, n'en contenaient pas. Le glycogène, réduit à l'état de gouttelettes très fines, occupait le protoplasma des éléments lymphatiques.

Ce lymphadénome si vivace récidiva très rapidement. S'il s'était agi d'une infiltration purulente, c'est l'inverse qui se serait produit, peu de cellules auraient présenté la réaction glycogénique en présence de l'iode.

### E. — *Chondromes*

Parmi les tumeurs où la glycogenèse se manifeste activement, nous avons omis de signaler jusqu'à présent les chondromes. Cette omission est justifiée par deux motifs : 1° Les chondromes généralisés sont rares, puisqu'on en compte un nombre restreint d'observations ; 2° Tous les tissus cartilagineux, même les cartilages normaux, contiennent du glycogène, aussi bien les cartilages costaux que les fibro-cartilages élastiques (épiglotte, oreille, fosses nasales), et les nodules cartilagineux de la paroi des bronches.

Le glycogène des cellules cartilagineuses résiste singulièrement aux causes de destruction ; on peut le retrouver intact dans le système bronchique de tuberculeux morts de consomption.

A plus forte raison le glycogène se rencontre-t-il dans les néoformations cartilagineuses (ecchondroses, ostéo-chondroses) et surtout dans les chondromes généralisés. La présence dans ces dernières productions n'a donc pas la même valeur *pronostique* que dans les autres tumeurs précédemment énumérées provenant toutes de tissus qui ne contiennent pas de glycogène à l'état normal.

### F. — *Tumeurs composées*

Après cette rapide énumération des formes élémentaires de tumeurs, quelques mots suffiront pour résumer les particularités les plus intéressantes des *tumeurs composées*. L'étude maintes fois répétée de ces tumeurs nous permet de poser cette règle presque absolue : Dans toute tumeur composée, les tissus composants se développent au contact les uns des autres comme s'ils étaient isolés. Leur juxtaposition ne paraît donc mettre aucun obstacle à leur marche expansive. Ils se juxtaposent, s'entrelacent et se pénètrent dans les dispositions les plus élégantes et les plus capricieuses, sans qu'il en résulte pour l'un ou l'autre le moindre dommage. Ils se comportent donc en apparence comme des tissus normaux.

Pour avoir une idée de leur énergie respective, il faut alors pratiquer sur eux la recherche du glycogène, et d'après la répartition de cette substance, on déterminera la topographie exacte des régions de la tumeur en voie de développement. C'est ainsi que l'on verra la réaction glycogénique prédominer tantôt sur le sarcome et le myxome, tantôt sur les épithéliums cylindriques ou pavimenteux. Mais on trouve des tumeurs composées où presque tous les tissus renferment du glycogène en abondance.

Les formes les plus complètes de ces tumeurs se rencontrent dans l'ovaire, le testicule, la mamelle, la parotide et certaines régions telles que le périnée, la région sacro-coccygienne, les cavités faciales, etc. Nous avons vérifié les lois de la glycogenèse sur plusieurs tumeurs semblables, en particulier du testicule, de la parotide et de l'ovaire.

On sait que, lorsque survient une récidive, un seul des tissus constituants y prend part. Il sera curieux de vérifier par la suite si la répartition du glycogène sur la tumeur primitive permet de prévoir quel est celui qui prendra le pas sur les autres. Rappelons que dans une tumeur du testicule à la fois épithéliale et sarcomateuse, le sarcome étant un sarcome angioplastique, toutes les tumeurs secondaires des ganglions et du foie, glycogénées aussi, étaient constituées uniquement par du sarcome angioplastique. Cet exemple est du plus haut intérêt.

### G. — *Tumeurs bénignes*

**(Lipomes, myxomes, fibromes, myomes, angiomes, papillomes, adénomes, kystes)**

Si réellement l'abondance du glycogène contenu dans les tumeurs est en rapport avec la rapidité de leur développement, c'est-à-dire avec leur malignité, l'absence de glycogène doit s'observer dans toutes les néoformations à évolution lente que l'on dénomme, suivant l'usage, tumeurs bénignes. C'est rigoureusement ce qui a lieu.

Cette contre-épreuve établit d'une façon indiscutable l'importance de la recherche du glycogène dans les tumeurs comme élément de pronostic.

On peut examiner avec le soin le plus minutieux toute une série de lipomes, de myxomes, de fibromes sans rencontrer en un seul point la moindre trace de glycogène. C'est que, presque constamment, ces productions ont une évolution torpide et ne présentent guère de recrudescence dans leur marche. Il est difficile de dire que jamais fait contraire ne sera observé, car il est à la rigueur possible qu'une tumeur bénigne qui paraît arrêtée dans son développement depuis une longue période, ait atteint les dimensions qu'elle présente en un temps très court. Mais ce fait doit être rare.

Pour les lipomes et les fibromes, pareille question ne peut être soulevée ; pour les myxomes, l'objection est valable, d'autant que, si le plus souvent les myxomes sont des tumeurs à évolution lente, ils sont souvent associés aux sarcomes ou participent même à la formation de tumeurs composées. Leurs cellules contiennent alors beaucoup de glycogène comme nous l'avons signalé dans des productions complexes de la région parotidienne contenant à la fois les trois tissus : sarcome, myxome, épithéliome.

Certaines tumeurs à allure clinique très bénigne peuvent cependant contenir éventuellement du glycogène, par exemple les fibromyomes utérins. Mais nous savons que ces tumeurs procèdent par poussées et subissent des accroissements considérables pour rester ensuite sans se modifier pendant une période presque indéfinie. Au moment des périodes d'accroissement, les fibres musculaires lisses contiennent beaucoup de glycogène. Hormis ces circonstances, les fibro-myomes sont aglycogénés comme le tissus utérin lui-même.

Cette remarque n'infirme nullement la signification pronostique des accumulations de glycogène dans les épithéliomas et les sarcomes.

D'autres tumeurs également bénignes, comme les *angiomes*, les papillomes, les adénomes et les kystes dont l'évolution se compte par mois et par années, donnent aussi des résultats négatifs. Nous voulons dire presque invariablement négatifs, car, il est possible qu'un papillome, de même qu'un adénome ou un kyste, ait eu, tout au début de sa formation, une évolution assez rapide. Mais, sur l'ensemble des faits, ceux-ci sont exceptionnels, soulignant un accroissement insolite au cours d'une tumeur naturellement bénigne ; ainsi avons-nous pu constater dans des régions très limitées, sur quelques épithéliums de kystes proligères de l'ovaire une faible quantité de glycogène.

Par conséquent, dans la classe des tumeurs bénignes, la glycogénèse est un phénomène rare, exceptionnel pour ainsi dire ; dans la classe des tumeurs envahissantes, épithéliomas, sarcomes et lymphadénomes, la glycogenèse est l'acte biologique le plus saillant, l'acte nécessaire, puisqu'il présente d'autant plus d'intensité que la marche des tumeurs est elle-même plus accusée.

En un mot, le coefficient glycogénique donne la mesure exacte de la gravité d'un néoplasme ; il n'est que juste de baser le pronostic d'une tumeur sur son évaluation. (*L'Œuvre médico-chirugicale* n° 15, 20 mars 1899).

(*A suivre*).

# ANALYSES

## Appareil de la locomotion

**Lenger.** — *De l'amputation interscapulo-thoracique dans le traitement des tumeurs malignes de la tête de l'humérus.* (Ann. Soc. Belge. chir. juin 1899).

L'auteur rapporte deux observations de sarcome de la tête de l'humérus, traité par l'amputation interscapulo-thoracique. Dans le premier cas, il s'agissait d'un homme de 33 ans, chez lequel, quelques mois plus tard, une récidive a paru dans la cicatrice et peu après un gros sarcome a envahi l'épaule du côté opposé et a déterminé la mort onze mois après la première intervention.

Le second fait a trait à un homme de 32 ans, qui subit même opération pour semblable lésion et, comme dans le cas précédent, la récidive locale s'est montrée au bout de onze mois.

Quoique meilleure que la désarticulation de l'épaule, cette intervention, plus radicale, ne met cependant pas à l'abri des récidives. On n'en doit pas moins y avoir recours, car elle n'expose pas les opérés aux complications que l'on constate dans ce qu'on appelle la grande chirurgie appliquée au traitement des tumeurs malignes des viscères : celle-là peut être utile ; celle-ci est plus souvent nuisible.

**Goris.** — *Carcinome de l'éthmoïde et du maxillaire supérieur.* (Soc. Méd. chir.. du Brabant, 25 juillet 1899).

Observation d'un sujet qui, antérieurement, avait subi l'énucléation de l'œil droit pour un carcinome de la paupière qui avait envahi le globe oculaire. Le néoplasme ayant envahi l'ethmoïde et le maxillaire supérieur, l'auteur a enlevé ces os, après avoir fait d'abord la trachéotomie. Une autoplastie sera faite plus tard pour combler la brèche et pour permettre la pose d'un œil artificiel, si les suites sont favorables.

**Vautrin.** — *Tumeur thyroïdienne secondaire du sternum.* (Soc. Méd. Nancy, 28 juin 1899).

Ce fait concerne une femme opérée, il y a 4 ans, pendant une grossesse, de thyroïdectomie. Quelques mois après, récidive de la tumeur sur la fourchette du sternum. Augmentation graduelle de la tumeur. Extirpation de la partie supérieure du sternum. L'opérateur a respecté le médiastin et a pu constater la présence d'un tissu cellulaire dense en avant

de l'aorte, qui a été renforcé par les formations cicatricielles de la plaie. Guérison. Aucun accident du côté des appareils respiratoire et circulatoire depuis 3 mois. La tumeur, à aspect colloïde, se rapprochait du corps thyroïde par sa structure avec îlots de cellules épithéliales; elle était probablement le résultat d'une greffe thyroïdienne.

**Glantenay.** — *Sarcome à myéloplaxes de l'apophyse cocarocoïde* (Soc. anat. Paris, janvier 1899).

Homme de 49 ans. Début de l'affection, il y a 3 mois, par des douleurs dans l'épaule et l'apparition d'une grosseur, qui, actuellement, présente le volume du poing ; elle occupe la région sous-claviculaire ; elle est irrégulière, bosselée, de consistance élastique et immobile ; on la circonscrit en bas, en dedans, en dehors ; en haut, elle paraît en rapport avec la clavicule, dont un sillon pourtant semble un peu l'isoler. Pas d'engorgement ganglionnaire. Gêne, mais non abolition des mouvements des bras.

L'ablation de cette tumeur a montré qu'il s'agissait d'un sarcome de l'apophyse coracoïde, qui était entièrement incluse dans le néoplasme. Au microscope sarcome à myéloplaxes.

---

## Appareil de l'innervation

**Descos.** — *Tumeur du cervelet. Double trépanation. Mort par schok bulbaire et une dissociation de la respiration et de la circulation.* (Soc. Sc. Méd. Lyon, juillet 1899).

Homme de 30 ans, non syphilitique. Depuis 8 mois, violents accès de douleur occipitale, se répétant 8 à 10 fois par jour et s'accompagnant d'emprosthotonos et de douleur dans la nuque. En outre vomissements, vertiges fréquents provoquant parfois une chute, titubation très marquée, démarche à la fois titubante et ataxique, tendance constante à verser du côté gauche, impulsions en avant et en arrière, légère exagération des réflexes rotuliens du côté droit, enfin asthénie profonde. De plus œdème papillaire bilatéral, plus marqué à gauche, diminution très nette de l'acuité visuelle de l'œil gauche, suppression complète de l'audition du côté droit, légère polyurie sans glycosurie ni albuminurie. La sensibilité, l'intelligence, la plupart des fonctions étaient à peu près intactes.

Le 15 juin, une première couronne de trépan fut appliquée au niveau de la fosse cérébelleuse droite; cette intervention révéla seulement une grande tension intra-cérébrale (la substance nerveuse fit immédiatement hernie à travers l'incision); durant le pansement, le malade cessa de respirer une ou deux minutes, mais cet accident n'eut pas de suites et le malade se trouva complètement soulagé pendant trois jours, puis les dou-

leurs revinrent progressivement et furent, bientôt aussi vives qu'avant l'opération.

Une seconde couronne de trépan fut alors appliquée le 23 juin, un peu au-dessus de la première, en face du lobe occipital. Elle ne révéla non plus aucune tumeur.

Mais à la fin de l'opération, le malade cessa subitement de respirer, cependant que son pouls restait bon et que son cœur continuait à battre normalement.

Pendant plus d'une heure, on pratiqua la respiration artificielle, sans pouvoir ramener les mouvements respiratoires et, pendant plus d'une heure, le cœur et le pouls restèrent parfaitement normaux. Au bout de ce temps, le cœur commença lui aussi, à lâcher et l'on put, en auscultant la région précordiale, savoir le point de passage entre les battements réguliers et rythmiques, et une sorte de roulement *en salves* qui s'éteignit lui-même au bout de cinq minutes.

L'autopsie révéla, outre une dilatation considérable des ventricules encéphaliques, la présence d'une petite tumeur, probablement un gliome, du volume d'une noix, incluse dans la partie postérieure du lobe droit du cervelet, dont elle avait fait issue à travers un orifice situé sur le bord postérieur, en face du trou de la première trépanation.

**Verger** et **Laubie**. — *Tumeur cérébrale de l'hémisphère gauche. Phénomènes douloureux subjectifs dans les membres du côté opposé.* (J. de. méd. Bordeaux, 8 octobre 1899.

Homme d'une trentaine d'années, syphilis antérieure (?) Depuis plusieurs mois, violentes douleurs dans la tête et dans les membres du côté droit (comparées à des secousses électriques) et, dans les derniers jours, symptômes d'hémiplégie progressive. De plus, tumeur du testicule gauche d'apparence syphilitique. Traitement spécifique pendant trois semaines, sans résultat. Huit jours plus tard, état comateux et mort.

A l'autopsie, sur la surface externe du cerveau, à la partie supérieure de la pariétale ascendante gauche, on constate une dépression allongée de haut en bas, au fond de laquelle apparaît une matière blanche ressemblant à de l'encéphaloïde.

A la partie interne, on trouve, à la partie postérieure de la scissure calloso-marginale et au-dessous du lobule paracentral, une masse de la grosseur d'une noix, présentant une couleur blanchâtre, ayant une consistance beaucoup plus molle que celle du tissu cérébral. Cette tumeur semble continuer en arrière la circonvolution du corps calleux. Elle n'est pas adhérente au bord supérieur de la scissure calloso-marginale, et, en écartant les bords avec précaution, on peut s'assurer qu'elle se continue avec le fond du sillon.

Entre cette tumeur et le corps calleux existe une bande de substance grise, large d'un centimètre. A sa partie moyenne, le corps calleux paraît ramolli sur une longueur de trois centimètres.

Sur une coupe transversale parallèle à la coupe de Flechsig, passant par le lobule paracentral, faite à deux travers de doigt du bord supérieur, on voit que la coupe de la tumeur mesure huit centimètres de long, sur six de large. La partie centrale blanche, ramollie, a l'aspect du tissu lardacé : la partie périphérique grisâtre présente par places une teinte ocreuse ; elle atteint en dedans la substance grise, en dehors elle reste distante de l'écorce d'un centimètre environ.

Sur une deuxième coupe également transversale, passant à la partie moyenne de la circonvolution du corps calleux, la tumenr présente des dimensions encore plus considérables. Elle mesure dix centimètres de longueur sur six centimètres de largeur et occupe les deux tiers postérieurs de l'hémisphère. La partie centrale, ramollie, ressemble à de la substance colloïde. Elle est entourée par une zone plus résistante, de couleur nacrée. La partie périphérique grisâtre présente la même teinte ocreuse que sur la première coupe.

Sur la coupe de Flechsig, il n'existe point trace de la tumeur et l'on ne constate aucune lésion.

L'examen histologique a montré qu'il s'agissait d'un sarcome.

---

## Appareil de la digestion

### *1° Partie sous-diaphragmatique de l'appareil de la digestion*

**Th. Kocher.** — *Extirpation totale de l'estomac combinée avec la résection de l'intestin. Mort rapide.* (Deuts. méd. Woch. n° 37, 1899).

Femme de 44 ans, atteinte d'un cancer diffus de l'estomac, propagé au colon et au mésocolon. L'opération, faite le 9 juin, a consisté dans l'extirpation totale de l'estomac, avec excision d'un fragment du colon transverse, suture de l'œsophage au jéjunum et suture de l'intestin sectionné. Pendant 3 jours, état satisfaisant ; puis apparition de diarrhée, de dyspnée ralentissement du pouls et mort le lendemain matin.

A l'autopsie, pas de péritonite à la partie supérieure de la cavité abdominale, mais dans le petit bassin, les anses intestinales étaient le siège d'un épanchement séro-sanguinolent et de plus, il existait sur une anse intestinale, un foyer de nécrose, qui s'étendait sur une étendue de 2 centimètres au-dessus de la valvule iléo-cœcale et qui intéressait la muqueuse. Cette nécrose serait due à la dilacération subie par les artères pendant l'opération.

**Fraikin.** — *Carcinome du colon; entérectomie et entéro-anastomose. Mort rapide.* (Jour. Méd. Bordeaux, 14 mai 1899).

Femme de 33 ans. Début de la maladie il y a 12 mois par des coliques et de la diarrhée sanguinolente, accidents qui se sont fréquemment répétés dans le cours de l'année.

Actuellement on constate, dans le flanc droit et la fosse iliaque, une volumineuse tumeur allongée, superficielle, peu mobile et douloureuse. Laparotomie. On trouve un néoplasme occupant le colon ascendant; après son extirpation, sutures des bouts inférieur et supérieur du gros intestin en cul-de-sac et entéro-anastomose latérale de l'intestin grêle et du colon transverse. Mort 26 heures plus tard.

**Kraske.** — *Le cancer rectal à siège élevé,* (20me réunion des Méd. du Haut-Rhin, 1899).

Pour enlever ces cancers, plus ou moins adhérents à l'utérus, au sacrum, Kraske conseille la voie abdominale. On peut faire presque toute l'opération sans ouvrir l'intestin et la suture des deux bouts intestinaux en dehors de l'abdomen, ce qui évite les phlegmons du petit bassin.

On réduit les hémorragies en liant les artères hémorroïdales supérieures. On fait une opération plus radicale puisqu'on peut enlever les ganglions du mésorectum.

**Lambret.** — *L'ablation du cancer de l'estomac.* (Echo Méd. du Nord, 27 août, 1899)

Après avoir énuméré les indications de l'opération et ses suites immédiates et éloignées, Lambret se résume ainsi : Vingt à vingt-cinq chances pour 100 de décès immédiat, un très grand nombre de récidives au bout d'un an, quelques guérisons définitives, moins rarement des survies de plusieurs années. voilà donc le bilan actuel de la gastrectomie dans le cancer de l'estomac; convenons que ces résultats peuvent ne pas paraître encourageants, mais faisons remarquer que la chirurgie des cancers n'est, en aucun cas, très brillante. Est-ce une raison pour nous décourager et refuser systématiquement l'intervention, seule ressource dont nous disposions, puisque le traitement médical est complètement impuissant?

Nous ne le croyons pas; nous avons la foi que l'heure d'un pareil renoncement n'est pas encore sonnée et nous dirons du cancer de l'estomac ce que Faure disait de celui du rectum : « il faut, toutes les fois que l'état général du malade le permet, tenter l'extirpation et la tenter encore, malgré les revers et malgré les désastres. Dans cette chirurgie de condamnés à mort, une seule résurrection console de cent insuccès. « C'est l'espoir d'une guérison radicale et définitive qui nous met le bistouri dans la main, et cet espoir est assez fort pour nous enlever la crainte des morts

opératoires et des récidives : La mortalité opératoire est appelée à devenir presque nulle si on veut bien n'opérer que des malades triés, si on veut bien admettre la laparotomie exploratrice précoce; quant à la récidive, c'est l'épée de Damoclès qui menace tous les opérés de n'importe quel cancer, ce qui n'empêche pas cependant d'intervenir contre ces cancers.

### 2° *Annexes de l'appareil de la digestion*

**Gross.** — *Epithélioma du foie. Résection de la tumeur.* (Rév. méd. de l'Est, 15 septembre 1899).

Femme de 42 ans, portant en dehors de la ligne médiane, dans la région du foie, une tumeur du volume d'une grosse orange, dure, bosselée, paraissant assez mobile et se prolongeant dans la profondeur par une sorte de pédicule épais. En raison de l'état général mauvais de la malade, l'hypothèse d'une dégénérescence secondaire est posée. On décide l'intervention.

A l'ouverture du ventre, on reconnaît une tumeur du foie de la grosseur du poing et immédiatement au-dessous d'elle se trouve la vésicule biliaire distendue par des calculs. De nombreuses adhérences avec l'épiploon et le côlon transverse doivent d'abord être libérées ; le col de la vésicule est ensuite isolé, ligaturé et sectionné au thermocautère; la tumeur est reséquée après placement d'une série de ligatures intra-hépatiques. Point d'hémorragie. Drainage. Fermeture du ventre.

L'examen de la pièce montre une vésicule remplie de calculs biliaires et dont le fond est dégénéré. Elle est fortement adhérente à la tumeur qui est un épithélioma dont les éléments histologiques démontrent que c'est la vésicule qui en a été le point d'origine.

**Dominici.** — *Cancer de la région vatérienne.* (Presse médicale. 29 juillet 1899).

Homme de soixante-dix ans, présentant un ictère très accentué et un amaigrissement progressif. Les selles sont pâteuses, décolorées, fétides. Le foie est un peu gros, la vésicule biliaire ne semble pas dilatée, et la rate n'est pas hypertrophiée. Les urines renferment de grandes quantités de pigments biliaires. Bientôt la rate apparaît un peu grosse, et la vésicule biliaire est nettement perçue, donnant au palper, à trois travers de doigt au-dessous du niveau du rebord thoracique inférieur, la sensation que fournirait une poire en caoutchouc à parois fortement tendues. On pense à un cancer de la tête du pancréas avec soupçon de métastase secondaire au niveau du foie. Le malade meurt. A l'autopsie, on voit, à l'incision du duodénum, une ampoule de Vater s'érigeant sous la forme d'un tronc de cône ayant à peu près 1 cent. de diamètre à la base et 1 cent. 1/2 de longueur. Le pancréas offre des dimensions un peu amoindries et sa

surface mamelonnée est résistante à la pression. La glande est volumineuse et le canal de Wirsung apparaît excessivement dilaté et enchâssé dans un tissu très ferme. Le néoplasme occupe la paroi postérieuse du cholédoque dans son trajet intra-duodénal, la paroi postérieure de l'ampoule de Vater ; il est centré par le trajet du canal de Wirsung, qu'il rétrécit. En avant, il obstrue en partie la cavité du cholédoque dans son trajet duodénal et celle de l'ampoule de Vater. En arrière, il marche à la rencontre des acini du pancréas.

---

## Appareil de la circulation

**Soupault** et **M. Labbé.** — *Valeur diagnostique et pronostique des adénopathies dans le cancer épithélial.* (Soc. Méd. des Hop. Paris. 28 juillet 1899).

Cette adénopathie n'a de valeur que lorsqu'elle est de nature cancéreuse, ce qui ne peut être sûrement révélé que par l'examen histologique.

Les adénopathies directes en rapport immédiat avec l'organe cancéreux, ne sont de nature néoplasique que dans la moitié des cas, d'après les recherches des auteurs. Dans les autres cas, elles sont dues à une infection secondaire par des microbes banals, ou à une infection tuberculeuse.

Les adénopathies à distance ont été signalées comme un signe de valeur pour le diagnostic du cancer. L'adénophathie sus-claviculaire (Troisier) ne se rencontre qu'une fois sur 80 cas de cancer abdominal. D'autre part, elle peut survenir dans les affections gastro-intestinales et dans la tuberculose. Elle n'a donc qu'une valeur clinique restreinte.

Quant à l'adénopathie inguinale, signalée par Jaccoud et Belin comme signe de cancer abdominal, elle n'a aucune valeur diagnostique, car les ganglions peuvent être (ce qui est fréquent), sclérosés et hypertrophiés par le fait d'une tout autre cause.

D'autre part, cette adénopathie fait souvent défaut. C'est ainsi que dans neuf cas de cancer abdominal, huit fois suivi d'autopsie, cette adénopathie n'a pas été rencontrée.

En résumé les adénopathies, dans le cancer épithélial, n'ont de valeur diagnostique que si leur nature cancéreuse a été prouvée par l'examen histologique.

**L. Dubar et G. Carrière.** — *Cancer mélanique des ganglions de l'aine. Recherches anatomiques. bactériologiques et chimiques.* (Echo méd., Nord, 16 avril 1899).

Femme de 47 ans, opérée en 1897, d'un cancer de la grande lèvre. Récidive au bout de 8 mois ; nouvelle opération. En décembre 1898, récidive

ganglionnaire de la région inguinale sous forme d'une masse indurée, mamelonnée, à grand axe transversal, s'étendant du milieu du pli de l'aine jusqu'à la racine de la grande lèvre correspondante. Dans son ensemble, elle présente le volume d'un gros œuf de poule et paraît se décomposer en deux portions : l'une interne, bien mobile sur les parties profondes, l'autre externe, jouissant d'une mobilité douteuse, s'enfonce profondément au-dessous de l'arcade de Fallope, en connexion directe avec les vaisseaux fémoraux. La première portion paraît formée par la dégénérescence des vaisseaux lymphatiques, qui, partis de la grande lèvre, vont se rendre aux ganglions internes de l'aine ; l'autre résulte de la dégénérescence des ganglions eux-mêmes.

**Ablation de la tumeur.** Une incision en T, une des branches menée parallèlement à la direction de l'artère fémorale, l'autre dédoublée en forme de raquette parallèle à l'arcade crurale, circonscrivant la peau adhérente à sacrifier, mit la tumeur largement à nu. En dehors, l'artère fut facilement isolée ; la veine fémorale, au contraire adhérente, put cependant être disséquée. La saphène interne était largement englobée dans la tumeur. On plaça une ligature sur l'embouchure de cette veine dans la fémorale, une seconde ligature ferma la saphène au-dessous de la tumeur. Celle-ci s'enfonçait profondément sous l'arcade crurale, qui dut être largement débridée, en sorte que toute la masse ganglionnaire fut extirpée jusque dans la fosse iliaque. Dès lors, en quelques coups de bistouri, la portion interne de la tumeur fut enlevée jusqu'au voisinage de la grande lèvre. Toute la plaie put être réunie avec drainage. Réunion par première intention.

L'examen histologique a relevé un carcinome glandulaire encéphaloïde mélanique avec ilots de dégénérescence muqueuse, hyaline et colloïde. Au point de vue bactériologique, aucune culture, aucune inoculation positive. Quant à l'examen chimique du pigment, on a constaté qu'il ne présentait aucun des caractères de l'hémoglobine ou de ses dérivés, mais seulement la réaction de la ferratine.

---

## Appareil de la sécrétion urinaire

**Schramm.** — *Carcinome primitif de l'urètre chez la femme.* (Arch. f. Gyn. T. LVIII, 1899).

Observation d'une femme de 56 ans, dont le début de la maladie remontait à 2 ans. Depuis quelques mois, ce cancer s'était compliqué d'incontinence d'urine.

L'opération a consisté dans l'incision de la totalité de l'urètre, des tissus péri-urétraux et des ganglions lymphatiques malades. Guérison avec continence relative de l'urètre. Six mois plus tard récidive sous forme de granulations, qui furent cautérisées au thermo-cautère.

**Lenger.** — *Liposarcome de la capsule surrénale droite, néphrectomie transpéritonéale. Guérison.* (Ann. Soc. belge Chir., juin 1899).

Homme de 39 ans; amaigrissement depuis quelques mois. Tumeur maligne du rein droit. Extirpation par la voie transpéritonéale. Cette tumeur pesait 5 kil. 1/2 et était composée de lipomes, au nombre de 4, et de 2 noyaux sarcomateux, développés dans la capsule surrénale, le rein étant resté intact. Histologiquement, il s'agissait d'un sarcome à petites cellules rondes. Six mois après cette opération, extirpation d'un sarcome secondaire dans les muscles de la région lombo-abdominale, qui a récidivé trois mois plus tard et a été également extirpé.

**Muus.** — *Les tumeurs embryonnaires mixtes du rein.* (Virckow's Arch. T. CLV, 1899).

Ces tumeurs proviennent d'une partie du tissu rénal qui, pendant la vie embryonnaire, dévie de son développement normal et arrive à constituer des tumeurs sans rapport avec le parenchyme rénal voisin.

L'auteur en rapporte six observations, dont 5 chez de jeunes enfants et 1 chez une femme de 34 ans. Ces tumeurs affectaient le type de sarcomes à cellules rondes, deux d'entre elles contenant des fibres musculaires lisses et du tissu adipeux.

**Jœge-Manteuffel.** — *Cancer du rein opéré: Ablation d'un fragment de la veine cave.* (Centr. f. chir. n° 27 1899).

Homme de 49 ans, atteint d'un cancer du rein. Au cours de l'opération, on constate qu'un prolongement du néoplasme avait envahi la paroi de la veine cave sur une étendue de six centimètres en longueur et un centimètre en largeur. La circulation interrompue sur cette veine par une pince caoutchoutée, la portion de paroi malade fut réséquée et suturée par double plan. Guérison. L'opération ne fut troublée que par une hémorragie abondante venant de l'autre veine rénale.

**A. Débuchy.** — *Sarcome encephaloïde du rein droit chez un enfant* (J. Sc. Méd. Lille, 15 juillet 1899).

Enfant de 3 ans, atteint d'une tumeur occupant surtout le côté droit de l'abdomen et dépassant un peu la ligne médiane vers la gauche ; cette tumeur semblait se propager vers les hypochondres et la région lombaire droite. De forme arrondie, de consistance ferme, résistante, donnant même par place, à la palpation, la sensation assez nette de fluctuation. Cette tumeur semble immobilisée.

La laparatomie médiane fait découvrir la partie interne de la tumeur en avant de laquelle on trouve le cœcum avec une portion du colon ascendant et la dernière portion de l'intestin grêle, au moment où celui-ci

s'abouche dans le gros intestin. On pratique d'abord une petite boutonnière en dedans de cette masse intestinale sur la portion du mésentère qui leur correspond et qui est adhérent à la tumeur. Celle-ci se présente sous la forme d'une masse de couleur violacée. Ponction avec le trocart de l'appareil Potain. Le résultat étant négatif, une deuxième incision est faite en dehors du cœcum, de manière à dégager complètement celui-ci ainsi que son mésentère et la portion afférente de l'intestin grêle. Le cœcum est en inversion, car l'appendice iléo-cœcal est tout à fait relevé vers la partie supérieure de la tumeur. On dégage assez facilement ce mésentère par décollement avec le doigt. Alors, par une incision faite à la tumeur, s'échappe une bouillie analogue à la pulpe splénique et qui remplit un plat à barbe.

La tumeur est ainsi diminuée de beaucoup. On reconnaît à sa partie externe l'uretère, que l'on coupe entre deux ligatures. Un peu plus en dehors, on rencontre l'artère et la veine spermatique. Après évacuation de la bouillie néoplasique, la tumeur est réduite des trois quarts de son volume. Il ne reste sur ce point que la poche ou membrane d'enveloppe.

A la partie supérieure, on reconnaît alors la présence du rein. Après décortication, une pince est placée sur son pédicule. La tumeur est alors définitivement enlevée. Ligature d'une grosse veine et de la veine cave. Toilette du péritoine. Drainage postéro-lombaire.

Mort cinq heures après l'opération. Il s'agissait d'un sarcome développé à la partie inférieure du rein.

---

## Appareil de la génération

### 1° *Organes génitaux de l'homme*

**Auché et W. Binaud.** — *Sur un cas de leucokératose du gland et d'épithélioma du prépuce.* (Bull. Acad. Méd. Paris, 10 octobre 1899).

Homme de 44 ans, porteur d'un épithélioma de la partie antérieure et médiane du sillon balano-préputial et, sur la face dorsale du gland, d'une petite plaque linéaire, de date très ancienne, offrant tous les caractères des plaques leucoplasiques.

L'examen histologique de la tumeur, après ablation, a confirmé le diagnostic d'épithélioma. En ce qui concerne la plaque blanche, les auteurs en donnent la description suivante :

« Le revêtement épithélial est très épaissi ; son épaisseur mesure environ deux ou trois fois celle de la tunique épithéliale de la muqueuse saine. Sa surface libre est lisse, à peine un peu ondulée. Les enfoncements épithéliaux interpapillaires sont hypertrophiés et cet état, joint à l'infiltration cellulaire des couches superficielles du derme, détermine une exagération de la disposition papillaire de la muqueuse.

Superficiellement existe une *couche cornée* d'une épaisseur à peu près uniforme et égale au quart environ de l'épaisseur totale du revêtement épithélial. Légèrement striée longitudinalement et complètement dépourvue de noyaux, elle s'arrête presque brusquement sur ses bords... Au-dessous se trouve une épaisse couche de *cellules granuleuses*. Celles-ci sont parfois un peu aplaties, losangiques, mais le plus souvent elles sont volumineuses, polygonales, et d'autant plus chargées de kérato-hyaline qu'elles sont plus superficielles. Les cellules de la couche épineuse sont polygonales, deux ou trois fois plus volumineuses que celles de la muqueuse saine voisine et cet accroissement de volume contribue pour une très large part à augmenter l'épaisseur de cette couche, car le nombre des assises cellulaires ne paraît pas très notablement exagéré.

Le volume des cellules diminue en approchant de la couche génératrice qui est composée de cellules peu volumineuses, cubiques ou légèrement cylindriques, pressées les unes contre les autres et souvent dissociées par des leucocytes migrateurs... La disposition papillaire du *derme muqueux* est exagérée; les papilles sont hypertrophiées dans tous les sens et le siège d'une infiltration cellulaire abondante. Dans ce tissu d'infiltration, on distingue des *Mastzellen*, dont quelques-unes ont gagné l'épithélium et se trouvent jusque dans les parties profondes de la couche épineuse, des *cellules fixes du tissu conjonctif*, *des leucocytes polynucléés ou mononucléés* à noyau contourné mais surtout des *plasmazellen*.

### 2° *Organes génitaux de la femme*

**Friedenheim.** — *Cancer primitif de la trompe de Fallope*, (Klin. Woch. 1899).

Multipare de 35 ans. Les règles venaient régulièrement toutes les 4 semaines, et duraient huit jours. Depuis neuf mois, la malade avait éprouvé des douleurs dans la région iliaque, spécialement à gauche, et avait eu des pertes blanches. A l'examen, on trouva l'utérus petit et en antéversion. Une masse solide de la grosseur du poing fut sentie du côté gauche. L'incision abdomicale fut pratiquée, et la tumeur enlevée avec l'ovaire gauche. L'examen prouva qu'il s'agissait d'un cancer de la trompe de Fallope, cancer excessivement rare chez les adultes.

**E. Truzzi.** — *Extirpation du vagin et de l'utérus, par la méthode de Martin, pour un cancer primitif du vagin.* (Annali di ostetricia e ginecologia, 1899. n° 2. p. 157.)

Observation de cancer primitif du vagin chez une malade de vingt-six ans, opérée de la façon suivante :

Le vagin, préalablement rempli de gaze, fut incisé non pas circulairement, comme dans le procédé de Martin, mais d'abord dans sa moitié in-

térieure seulement. La paroi vaginale inférieure fut facilement décollée et séparée du rectum, sans hémorragie ; la lèvre inférieure du cul-de-sac de Douglas ouverte fut suturée à la vulve. L'incision et le décollement de la paroi antérieure du vagin furent plus pénibles ; la lèvre antérieure. péritonéale du cul-de-sac vésico-utérin fut aussi suturée à la vulve. Les ligaments larges furent ensuite liés et l'utérus abaissé et enlevé facilement.

Le nouveau canal péritonéo-vagino-vulvaire fut bourré de gaze, qui ne fut maintenue en place que cinq jours, et la vessie se souda rapidement au rectum en laissant au niveau de la vulve un infundibulum de 6 centimètres de profondeur.

**Ferroni.** — *Notes cliniques et anatomo-pathologiques sur quelques cas d'utérus atteints en même temps de cancer du col et de fibro-myome du corps.* (Annal. di. oste. gyn. 1899).

Ferroni rapporte six observations de cette simultanéité des deux affections. Dans ces cas, la muqueuse du corps offrait des lésions d'endométrite glandulaire et interstitielle : le plus souvent, celle-ci serait due au cancer du col.

Au point de vue des rapports qui unissent les deux variétés de tumeurs dans leur date d'apparition, on ne sait rien de certain. Elles peuvent se développer sans être influencées l'une par l'autre : ou l'endométrite qui accompagne le myome peut être le point de départ du cancer : ou bien, si le cancer siège au col, il peut être provoqué par des troubles musculaires déterminés par le fibrome.

D'après Ferroni, l'ablation de l'utérus doit être faite par la voie haute.

**Champetier de Ribes et Couvelaire.** — *Dystocie par ostéosarcome du bassin. Opération de Porro.* (Soc, obst. et gyn. Paris, 6 octobre, 1899).

Femme de 21 ans, enceinte de 7 mois 1/2, cachectique, souffrant de vives douleurs sciatiques gauches depuis six semaines. Le bassin était obstrué par une volumineuse tumeur dure, non mobilisable, implantée au niveau de la symphyse sacro-iliaque gauche.

A huit mois et demi de la grossesse, section césarienne et hystérectomie avec pédicule externe. Mort de l'enfant le lendemain, et de la mère un mois après, avec un phlébite et une double pyélonéphrite. La tumeur pelvienne était un sarcome à petites cellules. Quelques noyaux existaient dans le poumon.

---

## Généralités

**Gaudier.** — *Sarcome de la loge amygdalienne simulant un phlegmon de la région.* (Echo Méd.. du Nord, 24 septembre 1899).

Homme de 35 ans. Depuis 8 jours, gêne de la déglutition sans douleurs spontanées. Par la palpation de la région amygdalienne gauche, on sent à ce niveau une tumeur du volume d'un œuf de poule, élastique, non douloureuse : pas de ganglions. Légère contracture des mâchoires. Du côté gauche de l'isthme du gosier, tuméfaction rouge en arrière du pilier antérieur et empiétant en haut sur le voile du palais. L'amygdale volumineuse lui est accolée. Au toucher, la tumeur est élastique, mal limitée en haut, et descend jusqu'à la partie inférieure de la loge. Traitement arsénical pendant 15 jours. Au bout de ce temps, on note que la tumeur a augmenté de volume et est venue s'insinuer entre les arcades dentaires et a dédoublé le voile du palais. Gêne de la déglutition et de la respiration plus considérables.

Ablation de la tumeur par morcellement; hémorragie assez abondante. Tamponnement de la cavité et lavages chaque jour. Au bout de 20 jours, pas de diminution de la poche. Etat général peu satisfaisant. Mort une vingtaine de jours plus tard.

L'examen de la pièce a montré qu'il s'agissait d'un sarcome à petites cellules avec des points myxomateux.

**Danlos ; Brocq.** — *Sclérodermie développée autour d'un épithélioma.* (Soc. de dermat. Paris, 13 juillet 1899).

Danlos présente un malade atteint de cancroïde développé sur un nœvus. Autour de l'ulcération existe une large zône de sclérodermie. Une biopsie portant sur l'anneau externe sclérodermique a fait constater des amas de nodules épithéliaux allongés, caractérisant l'épithéliome.

Brocq en a observé deux autres cas semblables. L'un concerne une femme de 65 ans portant un épithélioma de la narine gauche, dont il obtint la cicatrisation par des applications de chlorate de potasse, résorcine et aristol; autour de la cicatrisation, il a vu se développer une plaque de sclérodermie, dont il a arrêté la marche par quelques séances d'électrolyse. Depuis un an et demi, le mal est resté stationnaire.

Dans le second cas, il s'agit d'un épithélioma de l'angle de l'œil, sur la cicatrice duquel apparut, au bout de plusieurs mois, une plaque semblable qui a disparu par l'électrolyse.

**S. Catoir.** — *Sarcome mélanique de la région ombilicale* (J. Sc. méd., Lille, 8 juillet 1899).

Homme de 65 ans, eczémateux. Début de la maladie, six mois auparavant, par un suintement coloré de l'ombilic au-dessus duquel se voit une

tache noire. Actuellement existe une tumeur qui occupe la lèvre supérieure de la cicatrice ombilicale, laquelle suit une courbe transversale ouverte en bas. La tumeur est peu saillante ; elle occupe la couche cellulo-graisseuse sous-cutanée, laquelle est épaisse sur toute la surface de l'abdomen. Elle est mobile sur la ligne blanche, mais non pas sur le tissu ombilical. Ses dimensions sont de 30 millimètres, tant en hauteur qu'en largeur ; sa configura'ion est à peu près celle d'un demi-cercle, dont le centre répondrait au centre de l'ombilic. La consistance est uniformément lardacée, sans lobulation du pourtour. La coloration est ardoisée dans une étendue de 20 à 25 millimètres, avec amincissement et adhérence de la peau à la tumeur. Deux plaies, l'une de 6, l'autre de 8 millimètres de diamètre, présentent des bords nets, des bourgeons, qui ne sont ni saillants ni déprimés ; mais ces bourgeons, qui saignent au moindre contact, ont une coloration noire très nette, qui impose le diagnostic de tumeur mélanique. Au-dessous de l'ombilic, se trouvent plusieurs pustules de folliculite, dont chacune est environnée d'une auréole d'un rouge violacé et dont la surface laisse craindre un ensemencement du néoplasme, en d'autres régions circonvoisines.

Pendant plusieurs jours, pansements avec une pommade au salicylate de bismuth. Ablation de la tumeur qui se détache des couches sous-jacentes sans aucun effort. Dès lors, elle n'adhère plus que par le conduit ombilical, qui est sain. La section en est faite d'un coup de ciseaux au ras de la ligne blanche. La surface de section est explorée : on n'y discerne pas la moindre apparence d'élément épidermique ; un double point de suture en X ; et l'autoplastie de la région est menée par glissement latéral de deux lambeaux, de façon que la ligne de suture présente une forme de T renversé.

Réunion de la plaie en quelques jours.

**F. Curtis.** — *A propos des parasites du cancer.* (Presse Méd., Paris, 11 mars 1899).

Pour que des expériences de culture et d'inoculation avec des produits cancéreux puissent être scientifiquement valables, il faut, suivant Curtis, qu'elles répondent aux conditions suivantes :

1° N'employer que des produits absolument frais ;

2° Ne se servir que de tumeurs non ulcérées et non infectées accidentellement ;

3° Opérer vite et aseptiquement.

C'est en se soumettant à ces conditions que Curtis a procédé depuis 1894, à une série d'expériences. Dans toutes ces expériences, au nombre de 18, les résultats ont été négatifs : Ses conclusions sont les suivantes :

« En somme, j'estime que le cancer de l'homme, et j'entends le cancer épithélial, n'est ni inoculable aux animaux employés d'ordinaire dans nos laboratoires, ni cultivable sur les milieux usuels. Le microorganisme du

cancer, si microorganisme il y a, échappe jusqu'à ce jour à toutes nos recherches histologiques, expérimentales et bactériologiques.

Je récuse toutes les observations de culture et d'inoculation du cancer humain publiées jusqu'ici, et, à ceux qui prétendent avoir réussi, je réponds : « Placez-vous dans les conditions que je viens de définir, celles qu'exige une critique expérimentale judicieuse, et vous échouerez comme moi ».

**L. Hallion.** — *Hypothèse sur la pathogénie du cancer : Théorie du rajeunissement karyogamique.* (Interméd. des Biologistes, n° 5, 1899).

Pour l'auteur, la théorie parasitaire du cancer, loin d'être prouvée, n'est même pas vraisemblable ; suivant lui, le cancer dérive d'une déviation de l'évolution cellulaire. Dans le cancer, le parasite c'est la cellule.

Hallion, s'inspirant de certains faits de biologie normale bien étudiés par Maupas sur la reproduction des infusoires ciliés, rappelle que, chez ces êtres voués à la senescence, il y a, à un moment donné de leur évolution, un rapport étroit entre la fécondation par karyogamie et le rajeunissement.

Comparant ces phénomènes avec ceux que montre l'évolution d'une espèce cellulaire animale, de l'homme par exemple, il note que la cellule cancéreuse est « une cellule antérieurement en voie de sénescence progressive et qui, tout à coup, sans perdre les caractères essentiels de l'espèce à laquelle elle appartient, manifeste, par sa fougue de prolifération indéfinie, par son extraordinaire exubérance, par la prodigieuse quantité de matières glycogènes qu'elle contient (Brault), les attributs des éléments jeunes ».

Telle est l'hypothèse émise par l'auteur ; il se produirait un rajeunissement par une fécondation cellulaire anormale ; d'où le terme de rajeunissement karyogamique sous lequel il l'a désignée.

**Bra.** — *Cultures du nectria, parasite des chancres des arbres ; analogies de ces cultures avec celles du champignon parasite du cancer humain.* (Ac. des Sciences. 10 juillet 1899).

Bra a ensemencé dans un bouillon de raisins secs peptonisé à 15 0/0 des fragments de chancres du chêne, du sapin, du pommier, du frêne ; puis la coccidie cylindrique typique du *nectria ditissima* du chancre du pommier préalablement et parfaitement isolée.

L'évolution de ce champignon l'identifie avec le parasite humain ; il présente les mêmes réactions colorantes et les mêmes caractères biologiques, surtout lorsqu'on le cultive, comme le champiqnon du cancer humain, sur le bouillon de mamelles.

Le champignon, sous sa forme globuleuse, existe non seulement dans les cultures, mais aussi dans les coupes de cancer des arbres, où on le met en évidence par la méthode de Gram.

L'auteur a inoculé, avec des cultures de parasite humain, des arbres qui, six mois après, présentaient des chancres (frêne, mérisier, érable, sycomore). Un orme est atteint de cancérose généralisée. Les ensemencements de ces tumeurs donnent des cultures.

Inversement, des lapins soumis à l'ingestion de cultures du parasite des arbres, ont présenté des ulcères ronds de l'estomac, semblables à ceux que l'on détermine chez les lapins par ingestion de cultures d'origine humaine.

Les toxicités immédiates des produits solubles des deux champignons offrent aussi de remarquables analogies. Les toxines filtrées de l'un et l'autre champignon déterminent des phénomènes vaso-constricteurs, une accélération respiratoire et cardiaque, de l'opisthotonos, des contractures et la mort subite.

Les toxines atténuées par la chaleur élèvent toutes deux la température des cancéreux et sont, dans la majorité des cas, sans action sur les animaux sains.

**Verdelet.** — *Epithélioma développé sur une cicatrice de brûlure ancienne.* (J. Méd. Bordeaux, 1er octobre 1899).

Femme de 45 ans. Brûlure sur tout le côté droit du corps à l'âge de 4 ans. En 1893, développement d'un épithélioma à la partie antéro-interne de la cuisse droite, sur le tissu cicatriciel de la brûlure : Ablation ; guérison.

Il y a 15 mois, apparition à la face antéro-externe de la cuisse, sans rapport avec le siège de la première lésion, d'une petite tumeur qui s'accroît rapidement et s'ulcère sur une étendue de 8 centimètres en largeur et 12 centimètres en longueur.

Nouvelle ablation.

---

## Thèses et Brochures

**P. Héresco.** — *De l'intervention chirurgicale dans les tumeurs malignes du rein.* (Thèse de Paris, 1899).

Sous la désignation de tumeurs malignes du rein, Héresco comprend non seulement les carcinomes et les sarcomes, mais encore les adénomes et les struma supra-rénales, non pas que ces dernières tumeurs soient toujours des néoplasmes malins, mais parce qu'à la seule inspection macroscopique et microscopique il est souvent impossible de distinguer l'adénome bénin des tumeurs qui se comporteront dans la suite comme un cancer.

Quels ont été les résultats donnés par l'intervention chirurgicale ? D'après les statistiques reproduites par l'auteur, la mortalité opératoire,

chez l'enfant comme chez l'adulte, a été en moyenne de 60 p. 100 avant l'année 1890. Depuis cette époque, elle est tombée à 20 p. 100 environ, ce qui est dû aux progrès accomplis au point de vue de la technique chirurgicale et à l'ablation de la tumeur faite le plus près possible de son début.

Dans ces conditions, la néphrectomie dans les tumeurs malignes du rein, chez l'enfant comme chez l'adulte, devient une opération bénigne et souvent elle assure une longue survie. Il est donc indiqué de la pratiquer dès que l'on aura pu surprendre l'existence de la tumeur. S'il y a doute, on est autorisé à faire une néphrectomie exploratrice qui fixera ce diagnostic.

La néphrectomie ne doit être rejetée que lorsqu'il y a généralisation ou des adhérences qui ne permettent pas l'extirpation.

**R. O'Leary.** — *Contribution à l'étude des tumeurs primitives du squelette thoracique* (Thèse de Paris 1899).

Ces tumeurs sont rares ; elles intéressent plus souvent les côtes que le sternum : sur 93 cas, on ne compte que 11 tumeurs du sternum, les 82 autres appartenant aux côtes. Sur le sternum c'est le sarcome qui prédomine ; sur les côtes ce sont les tumeurs mixtes : myxo-sarcomes, chondro-sarcomes, fibro sarcomes, myxo-chondro-sarcomes avec les différentes variétés de sarcomes.

Ce qui fait l'intérêt et la gravité de ces néoplasmes, c'est leur propagation par continuité aux organes intra-thoraciques. Malheureusement il n'est aucun signe certain qui, dans la majorité des cas, révèle cette propagation.

A part ces cas où il y a généralisation du néoplasme, affections des voies respiratoires et du cœur, l'ablation de la tumeur peut être tentée. Malgré des insuccès, un certain nombre de faits prouvent que l'opération peut être suivie d'un bon résultat.

**Martini.** — *Des ostéosarcomes de l'extrémité inférieure du fémur.* Thèse Doct. Paris, 1899).

Pour l'auteur, les ostéosarcomes de l'extrémité inférieure du fémur sont relativement fréquents, puisqu'ils représentent le tiers des ostéosarcomes en général ; la variété le plus souvent observée est le sarcome central à cellules giganto-cellulaires.

La pathogénie des ostéosarcomes est encore actuellement tout à fait inconnue ; cependant les traumatismes semblent jouer un rôle important.

Le diagnostic positif est généralement facile à la période d'état, lorsque les symptômes sont au complet : la forme en massue, le lacis veineux qui recouvre la tumeur, sa consistance inégale, la crépitation parcheminée. la crépitation fine osseuse, les pulsations, l'élévation thermique locale, l'intégrité habituelle de l'articulation, l'évolution progressive et continue,

constituent autant de signes presque caractéristiques, du moins dans le cas d'ostéosarcome central, qui est le plus fréquent, car la crépitation parcheminée, la crépitation fine osseuse et les pulsations manquent dans le sarcome périostique.

Cependant le diagnostic différentiel sera parfois très délicat, surtout avec l'ostéomyélite aiguë ou chronique, et avec la tumeur blanche du genou.

Le pronostic, très grave, presque fatal, dépend surtout de la rapidité d'évolution du néoplasme, de l'âge du sujet et de la précocité de l'intervention.

Sauf contre-indications opératoires, on aura recours, dans le cas d'ostéosarcome bien localisé, d'abord soit à l'ablation (simple ou avec rugination de l'os), soit à la résection du genou.

L'amputation, de préférence dans la contiguité, sera pratiquée dans le cas de néoplasme diffus et trop étendu.

Quant à la désarticulation de la hanche, elle sera réservée aux formes très malignes ou, pour mieux dire, très rapides dans leur évolution, survenant chez un sujet jeune et robuste.

**Carrus.** — *Contribution à l'étude du sarcome primitif de l'intestin grêle.* (Thèse Doct. Montpellier, 1899).

L'auteur termine ce travail par les considérations suivantes :

Le sarcome primitif de l'intestin grêle est une affection assez rare. C'est, de plus, une maladie assez fruste, parce qu'elle ne détermine ni occlusion ni hémorragie intestinale. Aucun symptôme ne lui est pathognomique et ne lui appartient en propre.

La variété histologique la plus fréquemment trouvée, c'est le sarcome globo-cellulaire ; le type fuso-cellulaire est exceptionnel. Il n'y a jamais de réduction du calibre intestinal; bien plus, au contraire, on constate une augmentation de ce calibre, et cette dilatation organique peut atteindre des dimensions considérables. Ce fait seul suffirait, avant tout examen microscopique, à distinguer le sarcome du cancer intestinal.

Le sarcome peut amener la mort avant toute généralisation, les lésions restant limitées à l'intestin grêle ; mais, le plus souvent, on constate des métastases viscérales et de la polyadénopathie ganglionnaire.

La durée de la maladie varie entre 10 et 20 mois. La mort est la terminaison fatale.

Le diagnostique présente les plus grandes difficultés. Qu'il nous suffise de dire que, presque jamais, il n'a été fait et que le sarcome intestinal a été confondu successivement avec les autres tumeurs malignes.

En tous cas, la laparotomie exploratrice doit être faite, car elle permet d'opérer s'il y a lieu.

**Subert.** — *Du mélano-sarcome primitif de la peau.* (Thèse Doct. Paris 1899).

La manifestation primitive du mélano-sarcome est fréquemment localisée à la peau. Cette tumeur originelle succède souvent à un nœvus ou à une verrue pigmentaires, dégénérés sous l'influence d'irritations mécaniques ou médicamenteuses. Elle naît dans la couche de Malpighi, le derme ou le tissu cellulaire sous cutané, mais elle tend toujours à gagner vers l'extérieur.

Au bout d'un temps plus ou moins long, il se produit à la surface de la peau une pullulation de tumeurs semblables, puis les viscères sont envahis à leur tour par des néoplasmes de même nature, ou par de simples accumulations de granulations pigmentaires. La mort survient parfois sans que la cachexie ait eu le temps de s'établir.

Le mélano-sarcome de la peau est une affection d'une gravité extrême, d'un pronostic fatal. La durée totale de la maladie varie entre 4 mois et 9 ans.

Les sarcomes mélaniques sont des néoplasies inoculables.

Il y a lieu de penser que les tumeurs mélaniques sont de nature infectieuse, et qu'on devra leur consacrer un jour un classement à part parmi les néoplasmes.

Le diagnostic clinique du mélano-sarcome repose sur la teinte caractéristique des tumeurs, sur la présence du pigment dans les humeurs ou excreta de l'économie

Le traitement médical est sans action sur l'évolution du mélano-sarcome.

L'intervention chirurgicale est presque toujours suivie d'une récidive et d'une généralisation rapides. Elle doit être strictement limitée aux tumeurs primitives facilement accessibles, en l'absence d'adénopathie de mauvaise nature.

**L. Fighiera.** — *La glycosurie dans le carcinome pancréatique.* (Thèse de doct. Montpellier, 1899).

Après quelques lignes d'historique, l'auteur fait une étude clinique du symptôme : glycosurie. Il montre que la marche clinique du cancer du pancréas permet de considérer dans cette maladie deux phases : une phase glycosurique, et une phase cachectique.

La glycosurie a une valeur diagnostique évidente et peut contribuer à établir le diagnostic précoce du cancer du pancréas.

Le carcinome pancréatique est généralement accompagné des symptômes habituels du diabète, (polydipsie, polyphagie, polyurie, non digestion des graisses).

Le diagnostic différentiel de cancer du pancréas et du diabète sucré peut se faire par l'absence de troubles nerveux et oculaires.

**Sainz y Romillo.** — *Etude sur un cas de sarcome mélanique*, (Thèse Doct. Paris, 1899).

L'auteur estime que les sarcomes mélaniques, même avec envahissement des ganglions lymphatiques, peuvent être enlevés largement. On pourra, de la sorte, peut-être éviter, du moins retarder les récidives et la généralisation.

L'intervention est particulièrement indiquée lorsque la tumeur est ulcérée et suppure; dans ce cas, elle présente l'avantage énorme de supprimer nn foyer de suppuration parfois très étendu.

Le pigment des sarcomes mélaniques ne doit pas être confondu avec les granulations noires qne l'on trouve au niveau des anciens foyers d'hémorragies ni avec l'rnthracosis.

L'origine de ce pigment est encore inconnue, mais il semble acquis que sa répartition dans les tissus est régie par un système cellulaire spécial, le système des chromatophores.

On ne saurait affirmer encore si ce pigment est produit par ces cellules ou s'il est le résultat de la destruction des globules rouges.

Les nombreuses tentatives d'inoculation de sarcome mélanique ne sont pas démonstratives jusqu'à ce jour, et la théorie parasitaire de cette tumeur doit être considérée comme une vue de l'esprit très séduisante mais non démontrée.

# NÉCROLOGIE

Depuis deux mois, la *Revue des Maladies cancéreuses* vient d'être cruellement éprouvée.

Deux de ses collaborateurs les plus distingués, MM. les Drs William Binaud, ancien interne des hôpitaux de Paris, professeur à la Faculté de médecine et chirurgien des hôpitaux de Bordeaux, et Henry Morau, préparateur d'histologie à la Faculté de médecine de Paris, ont succombé, tous deux frappés, jeunes et en pleine maturité de leur talent, par le destin stupide.

A la famille de nos bien regrettés confrères, nous adressons l'expression de notre profonde et très respectueuse sympathie.

# INDEX BIBLIOGRAPHIQUE

Les travaux sans indication d'années sont de 1898.

## Appareil de la locomotion

Albertin. Résection du maxillaire pour C... propagé (Soc. chir. Lyon, 85). — Arnold (J). Sarcome du fémur (Lancet Lond. 832). — Blondez. Opération de Lisfranc pour C . épithélial du pied (Soc. belge chir. avril, 54). — Borelius (J). — Forms of sarcoma resembling septic osteomyelitis (Hygiea Stockholm, 202). — Chavannaz. Ostéosarcome costal; ablation (Gaz. hebd. Sc. M. Bordeaux, 20 juillet). — Dollinger (G.). Sarcome de l'omoplate (Orvosi Leti szembe Budap. 274). — Frank (J.). A spendle celled. sarcoma etc... (Ann. Méd. ass. Chicago, 1115). — Goris. C... du maxillaire et de l'ethmoïde (Presse méd. belge, 397). — Glantenay. Sarcome à myéoloplaxes de l'apophyse coracoïde (Soc. anat. Par. 47). — Hortley (S.). Horacoplasty for sarcoma of the schest wald (New-York M. J. 486). — Morestin. Sarcome du calcanéum (Soc. anat. Par. 346). — Pantchoff. Des tumeurs épithéliales primitives du rebord alvéolaire (Thèse Montpellier). — Schmidt (M.). Extirpation de l'omoplate pour sarcome (D. Zeits f. chir. Leipz. 394).

## Appareil de l'innervation

Bernard (H). Sarcome cérébral pendant une grossesse (Soc. obstet. Par. 296, 1898). — Fren (W.). Un cas de sarcome de l'épine dorsale (Scottisl. M. J. Edinb, 47). — Friedrich. Sur le gliosarcome de la base du cerveau (Inaug. diss. Manch., mai). — Mess. (R). Ataxie locomotrice et C... oris (Edimb. M. J. 595). — Peckkranz D.). Sarcoma angiomaodes hypophyseos cerebri. (Neur. centr. Berlin, 254). — Raymond. Accidents medullaires associés à la tuberculose et au cer (J. Méd. env. Par. 391). — Bolleston (H). A Canc. of Frecklinghausen's disea complicated with etc... (Lancet Lond. 271). — Sorel (G.). Sarcome angiolithique de la dure-mère Echo méd Toulouse, 335).

## Appareil des sens spéciaux

Bacalogli. C... mélaniques de la peau (Soc. anat. Par. 356). — Bayle. Sarcome de la peau (Lyon méd. 338). — Best. Epithelioma cysticum congenitum (Bât z. Ang. Hamburg 46). — Castresana. Sarcoma de las paredes de la orbita etc. (Siglo M. Madrid, 341). — Gayet. Lymphosar-

come généralisé (soc. chir. Lyon, 112). — Gottheil (W.). Traitement des C... cutanés par l'arsenic (Kansas city M. Rec. 75-99). — Kaposi. De la sarcomatose cutanée (Best f. klm. Fuliüg 526). — Kave (W). Mélanosarcomes et nœvus (Snany Diss. Kiel). — Lieto Vollaro (de). Lymphosarcome de la choroïde (Rec. opht. Par. 321). — Pauzier (F.). De la sarcomatose cutanée généralisée (Thèse Montpellier — Poisson. Neurofibromatose sarcomateuse (Echo Méd., Toulouse, 270). — Schweimtz. Leucosarcome de la choroïde (Tz. Ann. opht. Hortford, 318). — Primœry. C... of the Cornucle. — Silex (P.) Zur Pruldiagnose der. chorioidealsar kiwne. Ber. Klin, Wij. 704 (324) — Subert. Le Melanosarcome de la peau (Thèse Par.). — Travali. (G.) Sarcomes pigmentaires multiples de la peau (Rif. M. Palermo, 398-410). — Wright (J.) Tumeur maligne du nez (J am. M. Ann. Chicago, 84).

## Appareil de la digestion

### 1° *Partie sus-diaphragmatique de l'appareil de la digestion.*

Aguanno (d'). Fibrosarcome du pilier postérieur et sarcome cutané (Ann. Mal. or. Par. 232). — Alquier. Fibrosarcome naso-pharyngien. (Bull. M. Algérie, 197). — Brœkært. Sarcome melanique du voile du palais. (Ann. Mal. or. Par. 144). — Carrel (A.). C... de la langue et du plancher de la bouche. (Lyon, Méd 379). — Carrel. C... de l'amygdale (id. 485). — Connal. C... of the tonsil. (Brit. M. J. Lond. 724). — Crosbic (B.). C... de la lèvre et de l'œil (P. d. 338). — Duplay. Rétrécissement C... de l'œsophage (Bull. Méd. 737). — Duvoisin. Ligatures artérielles dans le traitement du C... de la langue. (Th. Par.). — Finley (F.). C... de l'œsophage, etc. (Montréo, M. J., 125). — Fischer. C... primitif de l'œsophage (Prag. M. Woch., 392). — Fisk (A ) C... of tongue etc. (Ann. Surg. Phila, 359). — Grant (W.). Opération pour épithélioma de la lèvre (Méd. Rec. Nancy 744). — Heath (Cl.). Un cas d'épithélioma of the tongue, etc. (Lancet Lond. 1354). — Lackmann (F). Sarcome de la glande sous-maxillaire (Inaug Diss. Munich). — Lereboullet (P.). Epithélioma de l'œsophage et du foie. (Soc. anat. Par. 546). — Morestin. C... du frein de la langue (id. 576). — Permewean. Trois cas de tumeurs de l'œsophage (Liverpool M. chir. p. 263). — Platel C... de l'œsophage (Soc. M. Lille, 85). — Quervain (de). C... de l'œsophage, extirpation. (Corr. Bl. f. Sehn. Aerzte, 206). — Vallas. C... de l'amygdale. (Lyon, méd. 757). — Wright (D.(. Epithélioma de l'amygdale, langue, etc. (Méd. Century, Chicago, 65).

### 2° *Partie sous-diaphragmatique de l'appareil de la digestion*

Bernard (H.). C... de l'estomac avec abcès. (Gaz. hebd. M. Par. 757). — Bernay. C... du pylore; gastro-anastomose (Lyon Méd., 483). —

Bernays (C ). Thérapeutique du C... de l'estomac. (St-Louis, Méd. Surg. J. 65). — Besson (A.). Tumeur du mésentère avec dégénérescence sarcomateuse (J. Sc. Méd., Lille, 105). — Campo (J.). Diagnostic du C... de l'estomac (Oto-rino-Laring., Madrid, 331). — Fennick (P.). C... de l'estomac, opération, etc. (Austral M. Gaz. Sydney, 197). — Gaussel (A.). Traitement chirurgical du C... de l'estomac (Thèse Montpellier). — Lafarelle. C... du pylore (J. Méd., Bordeaux, 381). — Lambret Ablation du C... de l'estomac. (Echo M. du Nord, 409). — Lereboullet (P). C... du rectum et de la peau ( Soc. anat., Par., 542). — Monod. C... du cœcum. (Soc. chir., Par., 659). — Pollosson (A). Deux cas de C... de l'intestin (Lyon Méd. 557). — Princeteau. C .. du pylore (J. Sc. M. Bordeaux, 382). — Stolz (A.). C... du pylore (Zisch. f. Ktin, etc., 282). — Vallas. C... du pylore, gastro-entéro-anastamose (Lyon, Méd. 383). — Villard. Id. Discussion (Id.).

*Annexes de l'appareil de la digestion*

Bosc (F.). Sur la nature histologique des tumeurs mixtes de la parotide (Nouv. Montpellier. méd. juin et juillet). — Dubé. C... du pancréas et de l'estomac (Union méd. du Canada, 81). — Ebstein (W.). C... latent du pancréas, etc. (Deuts. méd. Woch, Leipz, 71). — Fighiera (J.). La glycosurie dans le C... du pancréas (Thèse, Montpellier). — Goller (F.). Sarcome de la parotide (Inoug. Diss. Wurzburg). — Mac Farland (J.). Un cas de C... du pancréas (Proc. path, soc. Phila, 112). — Rioufol (J.). Du C... aigu du foie (Thèse Lyon). — Schilling (F.). C... primitif du pancréas (Münich. méd. Woch., 148). — Zoja (L.). C... primitif de la tête du pancréas (Gaz. méd. Torino, 361).

## Appareil de la circulation

Bezançon (F.). Réaction des ganglions lymphatiques au voisinage des C... (Soc. anat. Par. 352.). — Nepveu (G.). Anatomie pathologique du système lymphatique dans la sphère des néoplasmes malins (Revue des Mal. cancér., 89-98). — Spicer (S) Collier (H) Sarcome de la gaîne carotidienne, etc. (Lancet Lond., 342).

## Appareil de la respiration

Ard (F.). Epithélioma du larynx ; ablation (Méd. Rec. N. Y. 132). — Birkett (H.). C... du larynx (Montréal, M. J., 343). — Kiérer (E.). De la pleurésie non hémorragique dans le C... pleuropulmonaire (Thèse, Paris). — Leech (J.). C... intrinsèque du larynx; laryngectomie (Lancet Lond.,

437. — Lesourd L.. Epithélioma mucoïde du poumon Soc. anat.. Paris. 389 — Mac Feely J. Un cas inopérable de C.. du larynx (Brit, M. J. Lond.. 252. — Meurisse. C... primif du corps thyroïde (Echo méd.. Toulouse, 325. — Moreno E.. Tabac et épithélioma du larynx (Oto-rino. laryng. Madrid. 397. — Morf P.. Sarcome de la thyroïde. J. Am. Ass. Chic.. 9'1. — Prota. Sarcome primitif de la trachée Gaz. méd. lomb Milano, 167. — Rosati E. Epithélioma du larynx (Ann. di méd. nat. Roma. 25. — Rosenthal F.). C... primitif du poumon Inaug. Diss. Münch. — Rottmann H.. C... primitif du poumon id. Würzling. — Scheppegrell W. Traitement du C. du larynx Méd. N. Y. 179. — Schmek K.. Sarcome primitif du poumon (Inaug. Greifswald. — Semon F.). Trois cas d'épithélioma et un cas de sarcome du pli semi-lunaire Ann. de Ott. Pavia. 58. — Lopez. Leucosarcome du larynx J. Laryng.. Lond.. 130. — Tixier (L.. C... primitif du larynx et C.. primitif de la thyroïde Lyon. Méd. 113-153). — Vergely J.. Sur la pleurésie des C... de la plèvre Presse, Méd., Paris, 143.

## Appareil de la sécrétion urinaire

Bérard. Tumeur de la vessie, résection Société chir., Lyon, nov. 1898). — David. Epithélioma de l'urètre chez une femme J.Sc. Méd., Lille, 89). — Downes A.). Fistule urétrale et C... de l'utérus (Ann. gyn., J. N. Y., 622. — Laboisne. Des lésions urétéro-rénales au cours du C.. de l'utérus Thèse, Bordeaux). — Sacquépée (E.). Fistule vésico-intestinale par épithélioma de la vessie (Soc. anat., Paris, 607). — Ramsay (O.). Tumeurs malignes de la glande suprarénale (Johns Hopkins, Hosp. Bull. Balt., 20. — Schlunk (W.). C... du rein (Inaug. Diss. Würzburg).

## Appareil de la génération

### *1° Organes génitaux de l'homme*

Arostam (E). — Un cas d'épithélioma du pénis (Columbus, M J., 188), Auvray. Epithélioma du foureau de la verge (Soc. anat., Paris, 646). — Assonville (d') C.. de la verge, Gaz., M. Picardie, 181). — Battle (W.). — Sarcome du corps caverneux (Lancet, Lond., 513). — Briddon (C.). C... du pénis (Ann. Surg., Phila, 342). — Caddy (A). Chondro-sarcome du testicule (Ann. Surg., Phila, 210). — Dollinger. C... du pénis, etc. (Gyogya., Budap., 104). — Ehrendorfer. Ueber Krebs der Heiblichen Hornröhre, (Arch. f. gyn., Berl., 463). — Estrabant. C... du testicule avec généralisation (Soc. Anat., Paris, 355). — Foucher. Emasculation

totale pour C .. (Gaz M., Amiens, 253). — Guépin (A.). C... glandulaire de la prostate (Tribune Méd., Paris, 145). — Hutchinson (J.). Epithélioma du pénis, etc. (Lancet Lond., 1071). — Loumeau (E.). C... de la verge et abcès de la prostate (Ann. policl. Bordeaux, 65). — Milian. Histologie d'un lymphadénome du testicule (Soc. anat., Par., 373). — Morestin (H.). — Lymphadénome du testicule (id., 367). — Pantaloni. Trois cas d'émasculation totale pour C... de la verge (Ann. Mal. org. génit. urin., Paris, 634). — Sarrante. Epithéliomatose latente du pénis (T. Mal. Cut., Paris, (456). — Wood (G.). Epithélioma du pénis) Proc. Pah., Phila., 126). — Zapf (W ). Ueber der Sarkom des Hodens (Inaug. Diss. München).

### 2° *Organes génitaux de la femme*

Bahans. C .. du col utérin (J. M., Bordeaux, 244). — Baldy (J). A Case of intrauterine Small round-celled Sarcoma (Ann. J. Of-Oht. N. Y., 514). — Banga (H ). C... du fond de l'utérus (Ann. gyn., etc., N. Y., 187). — Bechmann (W.). Histologie et histogénèse des sarcomes utérins. (Zeit. f. geb. Stuttgard, 287). — Blondel (R.). Cure radicale du C... du corps de l'utérus par la voie abdominale (Cronica Méd., Lima, 189). — Brettaner (T.). Epithélioma de la vulve (Ann. gyn., N. Y., 158). — Braghiescu. C... du vagin et opération césarienne (Revista de Chir. Bucuresti, 338). Currier (A.). C... de l'utérus (Ann. J. Obst. N. Y., 606). — Descos. C... du fond de l'utérus (Lyon, Méd., 340). — Ferroni (E.). C... et fibromyome de l'utérus (Ann. di Ostct., Milano, 279). — Franqué (O.). Sarcome de l'utérus (Zeit, f. Geb. Stuttgard, 183). — Frommel (R.). Des C... de l'utérus (Zeits Handle, etc., 2). — Jacob (C.). A propos du C.., utérin, (Semaine gyn., Paris, 215). — Jacobs. C... du corps de l'utérus (id. 188). — Koll (Cl). C... mélanique primitif de la vulve (Inaug, Diss. Berl). — Landau (Th.). Traitement du C.,. de l'utérus (Brit. M. J. Lond., 1261). — Lauwers. C... du corps de l'utérus (Semaine gyn., Paris, 183). — Madden (T.). Traitement du C .. de l'utérus (Dublin, J. M. Sc., 401). — Mariani (C.). Epithélioma primitif du vagin (Gaz. d'Osped.. Milano, 811). — Martin (F.). Traitement opératoire du C... de l'utérus (Ann. J. Surg. St-Louis, 178). — Montgommery (E.). Traitement du C... de l'utérus (Ann. gyn., Boston, 574). — Morestin. Epithélioma de la vulve et phlegmon (Soc. anat., Par., 399). — Munch (E.). Sarcome de la portion vaginale de l'utérus (Inaug. Diss. Freiburg). — Orloff (T.). Traitement des C... de l'utérus dans les cas négligés (Vratch. St-Péters., 901). — Petit )P.) Epithélioma leucoplasique de la vulve (Semaine gyn., Paris, 185). — Picqué (L.). Difficultés de diagnostic dans certaines formes du C .. utérin (Semaine gyn., Paris, 190). — Pilliet (M^me^). C... de la vulve récidivé (Soc. anat., Paris, 403). — Pryor (Th.). Epithélioma de la vulve (Ann. gyn., N. Y., 159). — Roulland. Traitement du C... utérin par le carbure de calcium (Anjou, Méd., 34). — Schichold (E.). C... de l'uté-

rus, etc. (Deuts. Méd. Woch. Léipz. 16). — Steinbach (H.). C... du corps de l'utérus (Inaug. Diss. Würzburg). — Thorn (W.). Traitement opératoire des C... de l'utérus (Münch M. Woch. 695-727)). — Verdelet. Traitement du C... de l'utérus par le carbure de calcium (Gaz. Hebd M., Paris, 390). — Verstraete. Fibrome et cancer de l'utérus (Thèse, Paris). — Wuldstein. Sarcome et angiosarcome du vagin (Arch. f. gyn., Berlin, 427). — Zuralst (H.). C. . de l'utérus (Inaug. Diss. Kiel).

### 3° *Annexes de l'appareil de la génération*

Bull (W.). C... de la mamelle (Méd. Rec., N. Y. 437) — Cheyne (W.). Résultats des opérations pour C... de la mamelle (Lancet Lond., 756) — Gally (T.). Epithélioma de la mamelle, érysipèle récidive. (Echo M. Toulouse, 329). — Hansy (F.) C... bilatéralc mammaire (Wien. M. Woch. 302). — Jesset (F.). Traitement des tumeurs malignes de la mamelle et de l'utérus (Brit. M. J. Lond., 603). — Kelly (C.). C... colloïde de la mamelle (Lancet Lond., 1283). — Klose (F.). Recidive de C... de la mamelle (Inaug. Diss. Würsburg). — Manuel. De l'ablation systématique du grand pectoral dans le C... du sein (Thèse, Paris). — Paget (S.). C... de la mamelle (In his Essay f. Stud. N. Y. 48). — Palancar (J.). Adénosarcome de la mamelle (Siglo Méd. Madrid, 405). — Rotter. Topographie du C... de la mamelle (Deuts. M. Woch. 41). — Stiles (H.). De la dissémination du C... de la mamelle (Brit. M. J. Lond. 1452). — Warthin (A.). Coexistence de la tuberculose et du C... mammaires (Am. J. M. Phila, 25).

## Généralités

Adamkiewicz (A.). Ein weiterer Betrug zur B Chandlung der Krebs, etc., (Klin. Tler. Woch. Wien. 193). — Andrews (E.). Supposed inercale of. C... a statistic error (J. Am. M. Chica, 1406). — Barella (H.). Traitement du sarcome par les toxines de Coley (Gaz M. belge, 382). — Beatson (G.). Étiologie du C..., Brit. M. J. Lond. 399). — Biagi (H.). Myxosarcome de la région poplitée (Policl. Roma, 213). — Birch-Hirschfeld. Embryonales adenosarkom (Beitr. z. path. anat. yéna., 343, 1898). — Blaise (H.). Étiologie du C.. , Nouv. Montpellier, M. 693-718). — Bosc (F.). — Sur la nature parasitaire de formations intra-cellulaires dans un C... du sein (Nouv. Montpellier, M. 53). — Brauner (C.). Tumeurs congénitales (Inaug. Diss. Würzburg.) — Brousse. Un cas de sarcomatose généralisée (Gaz. des hôp., Toulouse, 266). — Bruns (C.). Sur les C... (Berts z. path. Yéna, 374, 1898). — Carrière (G.). Nature du C... (Gaz. hop. Par., 753). — Chevalier. Le C..., maladie parasitaire (Thèse Par.). — Chevrolle. Sarcome primitif de l'aine,

(Thèse Par.). — Coley (W.). Traitement du C... inopérable (Pract. Lond. 497). — Cosma. Traitement du C... par l'arsénic (Spitalul Buc., 25). — Deckart (J.). — Beitrug. zur. Lebuc Melano sarkome (Inaug. Diss. Leipzig). — Delahousse. Sarcome encéphaloïde ulcéré de la cuisse (J. Sc. M. Lille, 107). — Denuce (M.). Un symptôme de malignité des tumeurs de l'abdomen (Rev. Mal. Canc. Par., 146). — Dopter. Un cas de sarcome angioplastique (Soc. anat., Par., 464). — Fadjean (J.). The occurrence of. C... in the bosser animals (Pract. Lond 456). — Flagel (C.). Metaplast. a resoptive Vorgasige, etc.., (Inaug. Diss. Würzburg).— Galvagni (E.). Diagn. des tumeurs malignes des glandes rétropéritonéales (Clin. Méd. Pisa, 58). — Gibbs Sarcoma (Phys. et Surg. Détroit, etc , 1-47). — Gilchrist (T.). Nature des C... et des sarcomes (J. cut. et génito-ur. N. Y., 117). — Goris C... et inflammation (Ann. Soc. belge chir., 67). — Goy (H.). De l'épithélioma de la face chez les jeunes sujets (Thèse Lyon). — Grab (E.). Tumeurs malignes et fractures spontanées (Inaug. Diss. Münch.). — Hallion (L.). Hypothèse sur la pathogénie du C... (Semaine gyn., Par., 187). — Haviland (A.). De la géographie du C... en Angleterre (Pract. Lond., 400). — Hensen Melano-sarcomes multiples (Deuts. arch. M. Leipzig, 347). — Honan (W.). Pioktanine et C... (Méd. Times, N. Y., 104). — Hutchinson (J.). C... et processus C... (Arch. Surg. Lond., 83). — Jacobson (N.). De la curabilité du C... (Méd. Rec., N. Y., 269). — Lancereaux (E.). Les épithéliomes et le C... (Rev. Mal. Cancér., janvier-mai). Lavista (R.) La chirurgie du C... (Rev. anat. pat. Mexico, 241). — Malfilatre. Un vieux traitement du C... chirurgical (Normandie Méd., 275). — Merril. Sarcome de la cuisse (Un. M. Montréal, 178). — Mitchell (W.). De la formaline dans le traitement des C... inopérables (Brit. M. J. Lond., 337). — Monkes (G.). C... et hypochondrie (Rev. anat. path. Mexico, 289). — Morestin (H ). Sarcome de l'aine (Soc. anat. Par., 374). — Morestin (H.). Epithélioma de la main (Soc. anat. Par., 472). Morestin (H.). Sarcome du pouce (Soc. anat. Par., 528).— Newsholme (A.). Statistique de C .. (Pract. Lond., 371). — Nodot. Sarcome du mediastin (Soc. Méd. de l'Yonne, 57). — Packard (T.). Sarcomatose multiple (Pediatrico N. Y. Lond., 241). — Park (R.). Fréquence et nature du C... (Méd. News N. Y., 385). — Paul (F.). Tumeurs malignes et excision (Liverpool, M. Chir. J. 14). — Plimmer. Pathogénie du C... (Lancet, Lond., 896). — Poster (d'Arcy). De la distribution locale du C... (Pract. Lond., 418). — Pryor. C... et consomption (Méd. News. N. Y., 651-892). — Rebreyend (P.). La théorie infectieuse du C... (Presse méd., Par., 48). — Roux (J.). Évolution maligne de certains molluscum (Thèse, Par.). — Sainz. Un cas de sarcome mélanique (Thèse, Par.). — Schwer (Os.). Statistique des tumeurs malignes (Inaug. Diss. Greifswald). — Sgambati. Sur la métastase embolique du C .. (Rev. chir. Par., 280). — Smith (H.). Le C... familial (Méd. Rec. N. Y., 298). — Sternberg (C..) Bacilles et tumeurs malignes (Allg. Wien M. ztg., 384). — Sutton (E.). C... (Peoria M. J., 73). — Tixier. Sarcome primitif de la cage thora-

cique (Lyon, Méd., 615). — Todd (C.). Formaline et mélanosarcome (Austral. M. Gaz. Sydney, 295). The Causation of. Cancer. (Pract. Lond., 125). — Vanzetti. Néoplasma maligno dei villi del Corion (Gorg. del. R. Accad. Torino, 333). — Wurdemann (H.). Angiosarcome et métastases multiples (Am. J. M. Phila, 629).

---

Châteauroux. — Imp. P. Langlois et Cie. *Le Gérant :* Dr H. LABONNE, licencié ès-sciences

# REVUE

DES

# MALADIES CANCÉREUSES

# REVUE

DES

# MALADIES CANCÉREUSES

CLINIQUE, EXPÉRIMENTALE ET BIBLIOGRAPHIQUE

*sous la direction de MM. les Professeurs*

**S. DUPLAY**

CHIRURGIEN DE L'HÔTEL-DIEU

**O. LANNELONGUE**

CHIRURGIEN DE L'HÔPITAL DES ENFANTS

**V. CORNIL**

MÉDECIN DE L'HÔTEL-DIEU

*avec le concours de MM. les Docteurs:*

Pr BARD
A. BOISSARD
A. BRAULT
M. CAZIN
R. CONDAMIN
M. DENUCÉ
L. GALLIARD
E. GAUCHER
M. ISCH-WALL
G. MARCHANT
Pr MAYET
Pr NEPVEU
E. NITOT
P. RECLUS
P. RELLAY
P. REYNIER
A. RICARD
A. ROUTIER
C. SAVOIRE
M. TOUPET
A. TROUSSEAU
F. VERCHÈRE

**Rédacteur en chef:**

**Dr E. OZENNE**

ANCIEN INTERNE DES HOPITAUX, CHIRURGIEN DE SAINT-LAZARE

---

**CINQUIÈME ANNÉE: 1900**

---

**ABONNEMENT ANNUEL:**

PARIS: **8** francs. — DÉPARTEMENTS et UNION POSTALE: **10** francs

PRIX DU NUMÉRO: **2** francs

---

PARIS

SOCIÉTÉ D'ÉDITIONS SCIENTIFIQUES

PLACE DE L'ÉCOLE DE MÉDECINE

4, Rue Antoine-Dubois, 4

*1900*

# OVULES CHAUMEL

*à la Glycérine solidifiée et à tous Médicaments*

Par suite de la direction du vagin, **de haut en bas et d'avant en arrière,** chez la femme couchée, l'**Ovule Chaumel** glisse jusqu'au col utérin, **qui baigne alors dans le liquide provenant de la fusion de ce topique et de l'exhalation de la muqueuse utéro-vaginale.**

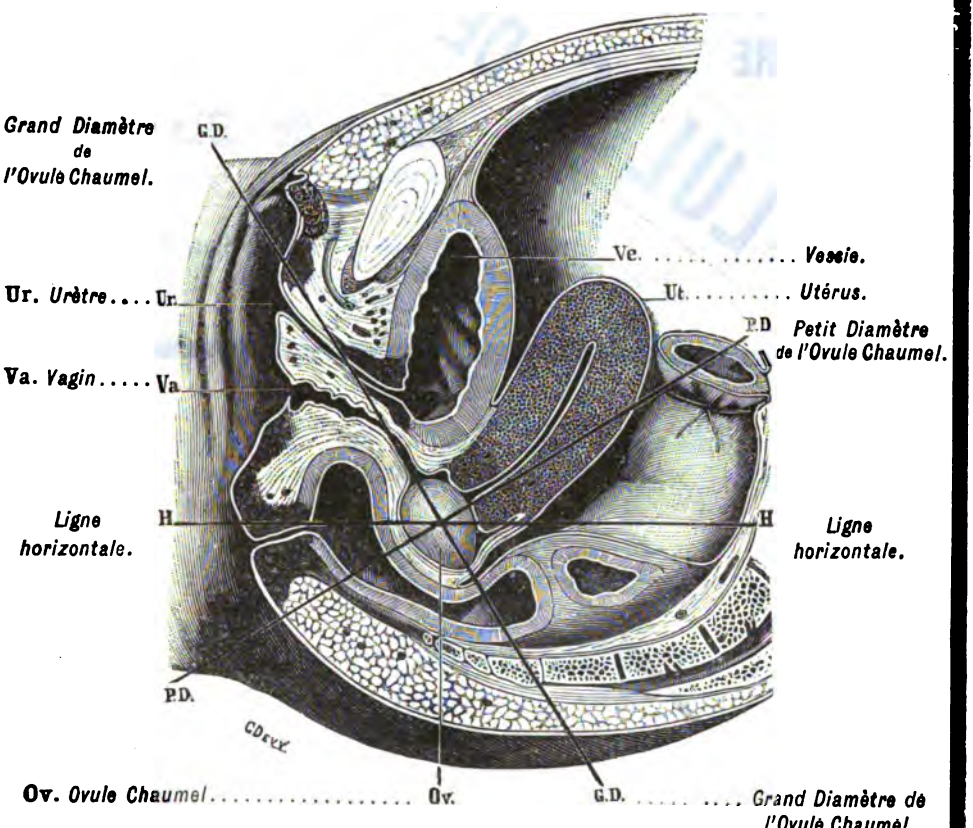


POSITION DE L'OVULE CHAUMEL AU FOND DU VAGIN.

Les **Ovules Chaumel** sont donc des topiques **à la fois vaginaux et utérins,** indiqués dans toutes les affections des organes pelviens, soit pour **décongestionner ces organes,** soit pour **l'application des médicaments** sur la muqueuse vaginale et le col de l'utérus.

**Dépôt à la Pharmacie CHAUMEL, 87, Rue Lafayette, Paris.**

**Dépôt Central : FUMOUZE-ALBESPEYRES, 78, Faubourg St-Denis, Paris.**

***EXIGER LA MARQUE TRIANGULAIRE***

# Pilules de Blancard

*à l'Iodure ferreux inaltérable*

APPROUVÉES par l'ACADÉMIE de MÉDECINE

**ANÉMIE - CHLOROSE**
**TUBERCULOSE**
**SCROFULES**
**GOÎTRE**
etc.

PILULES DE BLANCARD

DOSES

2 à 6 Pilules } par jour
1 à 3 cuillerées de Sirop }

## Sirop de Blancard

*à l'Iodure ferreux inaltérable.*

**Exiger** pour avoir les **Véritables Produits** : la Signature **BLANCARD**, l'adresse : 40, Rue Bonaparte, Paris, et le Timbre de Garantie.

# REVUE

DES

# MALADIES CANCÉREUSES

CLINIQUE, EXPÉRIMENTALE ET BIBLIOGRAPHIQUE

*sous la direction de MM. les Professeurs*

**S. DUPLAY**

CHIRURGIEN DE L'HÔTEL-DIEU

**O. LANNELONGUE**

CHIRURGIEN DE L'HÔPITAL DES ENFANTS

**V. CORNIL**

MÉDECIN DE L'HÔTEL-DIEU

*avec le concours de MM. les Docteurs:*

Pr BARD
A. BOISSARD
A. BRAULT
M. CAZIN
R. CONDAMIN
M. DENUCÉ
L. GALLIARD
E. GAUCHER
M. ISCH-WALL
G. MARCHANT
Pr MAYET
Pr NEPVEU
E NITOT
L. H. PETIT
P. RECLUS
P. REYNIER
A. RICARD
A. ROUTIER
C. SAVOIRE
M. TOUPET
A. TROUSSEAU
F. VERCHÈRE

J. W. BINAUD — H. MORAU

**Rédacteur en chef:**

**Dr E. OZENNE**

ANCIEN INTERNE DES HOPITAUX, CHIRURGIEN DE SAINT-LAZARE

---

**CINQUIÈME ANNÉE: 1900**

1er FASCICULE — 20 JANVIER 1900

---

**ABONNEMENT ANNUEL:**

PARIS: 8 francs. — DÉPARTEMENTS et UNION POSTALE: 10 francs

PRIX DU NUMÉRO: 2 francs

---

PARIS

SOCIÉTÉ D'ÉDITIONS SCIENTIFIQUES

PLACE DE L'ÉCOLE DE MÉDECINE

4, Rue Antoine-Dubois, 4

1900

# EXTRAIT DE VIANDE A BASE D'ALBUMOSES (88 %)

RECONSTITUANT PAR EXCELLENCE

**SEULE préparation d'Albumoses ayant bon goût, toujours bien tolérée et entièrement assimilable**

# SOMATOSE

***Dose : 10 à 12 gr. par jour, en 3 ou 4 fois, dissoute dans le lait, eau, bouillon, etc. (éviter le vin)***

## ANÉMIE, CONVALESCENCE, DÉBILITÉ

Affections de l'Estomac

## Alimentation des Phtisiques, Tuberculeux, Typhiques, etc.

TOUTES PHARMACIES

**Échantillons gratuits Fréd. BAYER et Cie, 23, rue d'Enghien, Paris**

REVUE
DES
MALADIES CANCÉREUSES

## MÉMOIRES ORIGINAUX

### INDICATIONS THÉRAPEUTIQUES DANS L'ÉPITHÉLIOMA PALPÉBRAL

par le Dr Albert TERSON

L'épithélioma palpébral présente, en plus du pronostic général de la lésion, un intérêt spécial, à cause du voisinage du globe de l'œil. L'œil peut, en effet, être atteint d'ulcérations graves, si les paupières rongées ne lui offrent plus une protection suffisante, si l'ablation de la tumeur laisse le globe à découvert, ou encore si certains topiques des plus caustiques sont appliqués sans ménagement et peuvent fuser jusqu'à la conjonctive et à la cornée.

Toutes les formes bénignes ou malignes de l'épithélioma ont été observées aux paupières, surtout à la paupière inférieure, et nous n'y insisterons pas. Bornons-nous à rappeler que l'épithélioma de l'angle interne, connu de tous temps sous le nom d'*encanthis* cancéreux, a le fâcheux privilège de s'étendre souvent, comme Valude l'a fait remarquer, dans les fosses nasales par les voies lacrymales qui favorisent cette propagation latente et pour ainsi dire souterraine.

Les indications thérapeutiques sont donc guidées plus encore par le siège que par la forme clinique et histologique de l'affection et elles nous paraissent trop importantes dans la pratique pour ne pas être soigneusement précisées.

Epithélioma localisé de la face antérieure d'une paupière. — Il sera enlevé, en coupant dans le tissu sain et sans autoplastie spéciale, si la suture des lèvres de la plaie d'ablation n'entraine pas d'ectropion. Dans quelques cas, une petite autoplastie par glissement (constituée en faisant à quelque distance de la plaie une incision libératrice d'étendue variable et en soulevant par dédoublement la peau qui sépare l'incision libératrice de la lèvre la plus rapprochée de la plaie, de façon à pouvoir affronter) pourra suffire.

L'emplacement de l'incision libératrice peut quelquefois se trouver dans une région (sillon orbito-sourcilier, sillon orbito-malaire) où le tiraillement n'a pas d'effet ectropionnant ; de plus, on pourra le combler, soit avec un petit lambeau hétéroplastique, soit avec des greffes épidermiques, si l'espace était trop grand pour être abandonné à sa cicatrisation naturelle.

Quant aux verrues, papillomes, cornes, épithéliomas calcifiés, ils seront ordinairement enlevés, et toujours en excisant un *petit losange* de tissu sain autour de leur base, excepté dans quelques cas exceptionnels (bord ciliaire) : la simple excision au ras de la peau laisse une possibilité de récidive. L'ablation en losange permet une réunion linéaire par un point de suture.

Epithélioma superficiel très étendu. — Dans certains cas d'épithéliomas superficiels envahissant le front, le dos du nez, les paupières, on devra, lorsqu'ils sont tellement vastes, que l'ablation totale est impossible et, du reste, souvent même refusée par le malade, les curetter à fond avec la curette tranchante, et les épithélialiser avec le chlorate de potasse. La *poudre* de chlorate de potasse est *très dangereuse pour l'œil*, où elle peut produire les plus graves ulcères cornéens. Nous nous en tenons pour toutes les régions assez rapprochées de l'œil pour que le chlorate puisse y fuser avec les sécrétions de la plaie, à la pommade au chlorate à 1/10 (Gaucher), qui n'a plus les mêmes inconvénients, et qui nous a donné, à plusieurs reprises, des résultats rapides et excellents : on en applique tous les jours une ou deux fois sur toute l'étendue de la plaie. Pour supprimer toute hémorrhagie en nappe qui, le curettage terminé, peut gêner l'application du chlorate, nous employons, pour obtenir, en quelques secondes, une *hémostase parfaite*, la *gélatine*, selon le mode préconisé par P. Carnot pour les hémorragies en général, et que nous avons appliqué à la chirurgie oculaire (*Technique opht.*, 1898). Il s'agit de gélatine à 7 ou 10 °/₀, que l'on prépare comme celle des laboratoires pour les cultures, et que l'on conserve dans des tubes fermés à la lampe ou bouchés à l'ouate, où la stérilisation reste indéfinie. La gélatine, ramollie par le séjour du tube pendant quelques minutes dans l'eau chaude, rien de plus simple que d'en imbiber des tampons qu'on applique sur la plaie. Les artères ont été préalablement tordues, s'il y a lieu. Cette hémostase, ni irritante, ni toxique, donne de très bons résultats, lorsqu'on a à arrêter l'hémorragie diffuse sur une large surface où elle peut gêner l'application de topiques.

Les pansements au bleu de méthyle ont été également préconisés et ont donné des succès dans des cas analogues, suivant la méthode de von Mosetig (Abadie, Darier, Thèse de Domec, 1895), combinés aux cautérisations. Mais le succès du chlorate de potasse est également indiscutable et souvent très rapide, si l'on ne se borne pas à l'appliquer, soit sur des surfaces où un grattage est indispensable pour qu'il puisse agir, soit sur des cas où l'ablation s'impose.

L'aristol, en poudre ou en pommade, doit être employé, s'il y a lieu, comme cicatrisant (Brocq), lorsque le chlorate a agi depuis quelques jours. Sans cela, il pourrait échouer. Nous l'avons autrefois essayé d'emblée sur un petit cancroïde qui lui résista, tandis que la substitution du chlorate de potasse amena une cicatrisation rapide. On commencera donc tout au moins par le chlorate. On a aussi recommandé le chlorate de potasse à l'intérieur : nous avons vu plusieurs cancroïdes guéris par les seules applications locales. L'arsenic à l'intérieur a été également employé ; son usage (liqueur de Fowler, granules de Dioscoride) améliore, en effet, l'état général des malades et est par conséquent recommandable.

Lorsque la cicatrisation de ces vastes surfaces est très avancée, et qu'on n'a pu voir aucune menace de récidive, des greffes *épidermiques de Thiersch*, en *îlots*, faites en enlevant au rasoir des surfaces épidermiques dans les régions glabres des membres, après cocaïnisation par injection sous-cutanée à 1/100, seront indiquées pour activer rapidement l'épidermisation totale.

Les traitements souvent efficaces par les si nombreux caustiques, anciens et récents, trouvent une contre-indication fréquente, et devraient être très prudemment appliqués dans le voisinage immédiat de l'œil. Quant aux injections streptococciques, devant jouer un rôle analogue à celui des érysipèles curateurs, leur emploi doit être réservé.

Epithélioma en cuirasse. — Nous avons eu une fois à soigner une religieuse fort âgée, dont le bord ciliaire de la paupière inférieure était ulcéré depuis plusieurs années par un cancroïde ; mais l'infiltration dure de la paupière était très étendue et comprenait toute la hauteur de la paupière qui était épaissie et avait la consistance du carton. Il y avait là un véritable cancer en cuirasse, comme on en a signalé dans d'autres régions. La malade refusant toute intervention (qui d'ailleurs n'aurait pu être que l'ablation totale de la paupière inférieure, avec autoplastie immédiate) chirurgi-

cale, nous lui fîmes appliquer deux fois par jour la pommade au chlorate de potasse à 1/10 dans l'œil, pour lutter contre l'ulcération du bord ciliaire, et nous lui injectâmes tous les deux jours, pendant trois semaines, en pleine paupière, sept à huit gouttes d'une solution saturée de chlorate de potasse. L'ulcération se cicatrisa en partie, et l'infiltration était devenue moins dure et moins épaisse; mais la malade fut obligée de repartir en province et nous la perdîmes de vue. Des recherches sur les *injections sous-cutanées* de *chlorate*, dans des cas analogues, pourraient peut-être être tentées quand les sujets refusent l'opération, et dans certaines formes diffuses.

Destruction partielle de toute l'épaisseur d'une paupière, y compris la conjonctive. — Dans ces cas, lorsqu'une partie de la paupière est infiltrée en totalité, *conjonctive, tarse et peau*, le mieux est d'enlever en deux coups de ciseaux un V palpébral en dépassant convenablement les limites du mal. Une suture de toute l'épaisseur des couches palpébrales réunira la plaie par première intention. Exceptionnellement, on pourra favoriser la coaptation et diminuer le tiraillement, en fendant assez loin la commissure externe, et, au besoin, en attirant un volet palpébral mobilisé par des incisions libératrices. En tous cas, la reconstitution autoplastique doit être immédiate ici, pour éviter une disgracieuse perte de substance, néfaste pour l'œil.

Exceptionnellement, lorsque le cancroïde a envahi tout le bord libre d'une paupière, et particulièrement le bord de la paupière inférieure, on pourra, sans hésiter, découper purement et simplement et supprimer aux ciseaux ce bord en plein tissu sain, puis on borde par des sutures la peau à la muqueuse. Surtout pour la paupière inférieure, il existe des cas où cette conduite a pu donner des résultats durables, avec une difformité peu apparente et sans lésions cornéennes. On agira ainsi soit par suppression simple, soit par autoplastie, suivant la forme, l'étendue et le siège de l'épithélioma.

Si le bord cicatriciel de la paupière inférieure est trop bas, on pourrait le relever plus tard par une autoplastie (procédé de Sanson et W. Jones, etc.) ou une hétéroplastie.

Destruction totale d'une paupière. — Lorsqu'une des deux paupières se trouve, pour ainsi dire, absorbée, fondue, le malade ayant trop attendu avant de venir consulter, l'œil se trouve naturelle-

ment exposé aux graves conséquences de l'exposition totale et continuelle à l'air, entraînant les kératites ulcéreuses consécutives à l'exophtalmie et aux diverses variétés d'ectropion cicatriciel.

L'absence de la paupière inférieure est évidemment moins grave que celle de la paupière supérieure, mais, bien qu'on puisse suivre quelquefois longtemps des malades avec peu ou pas de paupière inférieure et sans kératite consécutive, il en est d'autres où une ulcération cornéenne se produit, avec le leucome adhérent ou même la panophtalmie pour conséquence. La conjonctive étant détruite, il n'y a pas à songer à s'en servir pour doubler un lambeau cutané autoplastique destiné à reconstituer la paupière. Si la paupière supérieure est intacte, on pourrait, comme on l'a quelquefois utilisée depuis Denonvilliers, employer la paupière supérieure pour recouvrir l'œil. On peut enlever complètement le bord ciliaire, arriver, s'il y a lieu, par une incision libératrice dédoublant les tissus palpébraux comme pour le premier temps d'une blépharoplastie banale, à détendre assez, en la déplissant, cette paupière pour venir suturer son bord libre, cruenté par l'ablation des bords épithéliomateux de la perte de substance de la paupière inférieure. On pourra placer un lambeau cutané autoplastique, à pédicule ou hétéroplastique à distance, sur la place laissée par l'incision et le dédoublement de la paupière supérieure. Ultérieurement, on peut quelquefois pratiquer une petite boutonnière transversale donnant une ouverture palpébrale au milieu même de ce qui constituait autrefois la paupière supérieure. Si la paupière supérieure est disparue, on pourrait utiliser de même, mais avec beaucoup plus de difficulté, la paupière inférieure pour servir de voile protecteur, en l'étendant par un lambeau autoplastique. Ce qui gêne, en effet, dans ces cas où la conjonctive est disparue, c'est l'absence de conjonctive. L'utilisation de la paupière restante, malgré ses défauts esthétiques, peut alors s'imposer, car elle a le grand avantage d'être doublée de conjonctive.

Le cas est tout à fait différent, lorsqu'en présence d'une destruction à peu près totale de la *peau* d'une des paupières, on s'aperçoit, néanmoins, que la conjonctive est intacte, au moins dans le cul-de-sac. Lorsque la perte de substance *n'est pas trop étendue*, on utilisera, aussi bien à la paupière supérieure qu'à la paupière inférieure, les nombreux procédés où l'on fait glisser un volet purement cutané sur la perte de substance provoquée par l'ablation de tout l'épithélioma cutané, la conjonctive étant intacte. Quant au triangle cutané laissé vide et qui constituait l'emplacement primitif du

volet autoplastique, une hétéroplastie, ou, plus tard, quelques greffes de Thiersch pourront aider à sa cicatrisation : mais le résultat esthétique reste toujours assez disgracieux, d'autant plus que le lambeau de l'hétéroplastie tranche toujours par sa couleur sur les tissus ambiants : cette question est cependant relativement secondaire, en présence du but visé, qui est, en somme, l'ablation d'une néoplasie dangereuse et la protection autoplastique de l'œil. La question cosmétique doit alors céder le pas à la conservation de la vie et de la vue.

Le procédé de Burow est le seul qui ait l'avantage de ne pas laisser à découvert un vaste emplacement cruenté qui oblige à une autoplastie immédiate ou tardive ; mais la coaptation de ses lambeaux exige un tiraillement extrême qui peut faire manquer la suture ; de plus, un lambeau triangulaire ne représente qu'assez imparfaitement la forme *en croissant* de la paupière inférieure.

Aussi, dans un grand nombre de cas, et *surtout pour la paupière inférieure*, la blépharoplastie à pédicule, celle par échanges de lambeaux et leurs diverses variétés, trait d'union entre la méthode de glissement ou romaine-française et la méthode à pédicule tordu ou indienne, sont bien préférables. Après avoir, par exemple, enlevé *toute* la paupière inférieure, en conservant scrupuleusement toute la conjonctive *saine*, mais en sacrifiant largement et impitoyablement celle qui est malade, on dessine sur la joue un large lambeau *en faucille*, à concavité supérieure analogue à celle du bord ciliaire inférieur qu'elle doit suppléer, et on le transporte *par échange des lambeaux*, en recouvrant la surface d'ablation de l'épithélioma ; une fois le lambeau mis en place, on suture à la peau ses bords latéraux et inférieurs, puis on suture exactement le bord supérieur à la conjonctive. La *tarsorrhaphie*, indispensable dans l'immense majorité des cas de blépharoplastie, est ici *absolument contre-indiquée* d'autant qu'il n'existe plus trace de bord ciliaire : on se bornera à la suture du bord conjonctival et du bord cutané. Toute tarsorrhaphie provoquerait ici le contraire du bon effet qu'elle donne lorsqu'on a pu juxtaposer les bords ciliaires.

Nous avons vu plusieurs fois, chez des malades opérés par M. Panas, ces lambeaux prendre en totalité comme par enchantement et donner un résultat esthétique admirable, comme solidité, coaptation et couleur. Il n'y manque que des cils et un canalicule lacrymal inférieur, lorsqu'on a été obligé de l'enlever. Cela réussit surtout chez la femme, et ce lambeau glabre repose sur le pli naturel du sillon orbitomalaire. Chez l'homme adulte, la présence

de nombreux poils peut rendre le résultat plus disgracieux, et il faut souvent penser à d'autres procédés ou combinaisons de procédés.

Dans la blépharoplastie, comme dans toute opération plastique, le chirurgien doit se doubler d'un artiste. Sans rien laisser au hasard, il doit, au contraire, avoir fait son plan et pris des mesures spéciales dans chaque cas particulier, au lieu d'exécuter machinalement des procédés donnés, qui, en réalité, doivent subir de notables modifications de forme et d'étendue, suivant les exigences de la situation et sous peine d'insuccès complet.

En tous cas, ces procédés, par lambeau en faucille à concavité supérieure, donnent des résultats souvent bien supérieurs aux procédés par glissement simple, qu'on trouve trop souvent SEULS figurés dans les livres, et qui, en réalité, s'adaptent mal, excepté dans certains cas peu étendus, à la forme de la surface à combler après ablation de l'épithélioma. Rien de plus simple que d'en prendre, comme nous le faisons toujours, *avec du protective antiseptisé*, l'étendue et la forme exacte, en augmentant les dimensions d'un quart environ, au lieu de s'en remettre au jugé. Il faut mesurer la pièce pour bien exactement obtenir le résultat désiré. Le résultat définitif peut être très durable et nous avons eu l'occasion de voir une femme absolument guérie depuis huit ans d'un vaste cancroïde, après autoplastie totale de la paupière inférieure. Un peu de larmoiement était le seul ennui qui en résultait.

Quant à la méthode italienne (Branca, Tagliacozzi), on ne pourrait y penser qu'à titre absolument exceptionnel et souvent après insuccès de l'autoplastie à pédicule et de l'hétéroplastie.

L'âge des malades, souvent atteints d'infirmités ou ne se possédant pas bien, leur incapacité fréquente (à vérifier par un essai de quelques jours) à conserver le bras dans la position anormale qui leur est imposée, limitent déjà ce mode d'intervention. Néanmoins, on pourrait y penser, lorsqu'il s'agit de combler de très vastes surfaces sur un sujet bien portant, d'ailleurs intelligent et ayant la résistance morale et physique désirée. Nous avons vu ainsi récemment un admirable résultat obtenu par un de nos maîtres pour une tumeur de la joue. Le lambeau obtenu par la méthode italienne, et qui donnait le résultat le plus parfait, dépassait en étendue la largeur de la *paume de la main*.

En tous cas, bien qu'elle constitue une ressource dont les indications sont rares et doivent être soigneusement pesées, cette méthode

est utilisable pour combler d'*énormes surfaces*, frontales ou malaires, plus rarement palpébrales.

Quoi qu'il en soit, lorsqu'il s'agit de la destruction très étendue d'une paupière, on sera généralement obligé à une *autoplastie immédiate*. Il ne s'agit donc plus, comme dans les cas précédents, d'une autoplastie qui peut être quelquefois remise à une époque ultérieure, ou même être alors superflue, lorsque la lésion n'intéresse pas toute l'épaisseur de la paupière ou se trouve à une certaine distance du globe de l'œil. Dans le cas de destruction très étendue, on ne gagne, au contraire, rien à attendre pour refaire la paupière, et on laisse souvent se perdre l'œil, resté à découvert après ablation consciencieuse du néoplasme, si l'on dépasse les limites du mal.

Epithélioma de la commissure externe avec envahissement d'une ou des deux paupières. — On observe assez rarement cette variété : la thérapeutique locale par les topiques y est peu applicable en général et laisse le mal s'étendre, et, ce qui est plus grave, infiltrer de proche en proche toute l'épaisseur des paupières. Dans quelques cas, si la conjonctive est malade, on sera obligé d'en sacrifier une bonne partie, ce qui n'est pas sans inconvénient pour la mobilité du globe (symblépharon consécutif) ; pour remédier à l'absence de conjonctive, on pourra, après ablation de toute la portion palpébrale malade, toujours en dépassant largement la lésion, remplir le vide par une autoplastie à pédicule, et adosser une partie du lambeau à lui-même en le fixant à sa base par une suture traversant toute son épaisseur, de façon à reconstituer une commissure externe où la partie de conjonctive supprimée est remplacée par un revêtement cutané. Enfin, si la perte de substance n'est pas trop grande, on se bornera, avec ou sans incision libératrice, à suturer les bords de la plaie d'ablation, de manière à obtenir une réunion immédiate qui n'a que l'inconvénient de rétrécir un peu la fente palpébrale du côté opéré.

Epithélioma de l'angle interne et du dos du nez, du sourcil et des régions péripalpébrales. — Lorsqu'il est peu avancé, l'ablation pure et simple s'impose, et, dans ces cas-là, on peut, s'inspirant des recommandations de Verneuil et de Valude, *s'abstenir de toute autoplastie immédiate*. Autant elle nous semble justifiée, indispensable, en présence d'une ablation de cancroïde laissant une grande partie de la cornée exposée, autant ici l'angle interne et le dos du nez se prêtent mal à une autoplastie. Lorsqu'on se propose d'en

faire une à pédicule, on est conduit à adapter un lambeau frontal, par la méthode indienne, et qui est figuré dans divers livres sous le nom de tracé de Blasius. Mais outre la disgracieuse cicatrice au milieu du front, l'angle interne dont la peau normale est fine et foncée, se trouve alors comblé par une masse noueuse et épaisse de peau, dont l'aspect blanc constitue une difformité. L'hétéroplastie peut donner un résultat moins difforme, mais difficile à obtenir en raison de la forme de la région, et de plus cette autoplastie peut être inutile.

Nous avons plusieurs fois enlevé d'assez larges épithéliomas du dos du nez ou de ses parties latérales, ou de l'angle interne de l'orbite. Dès que la suture des bords de la plaie exigeait trop de tiraillements, nous l'avons abandonnée, laissant la plaie se cicatriser purement et simplement. Nous avons vu souvent alors de vastes pertes de substance se réduire à de minimes cicatrices. Dans l'angle interne, en particulier, la cicatrice rougeâtre, ne risquant pas d'ectropionner les paupières, était perdue dans l'ombre du creux ombragé par le sourcil. On peut quelquefois hâter la cicatrisation, tout en surveillant les récidives, par l'apposition de quelques îlots de greffes épidermiques à la Thiersch, îlots enlevés au rasoir, mais on pourra bien souvent s'en abstenir et avoir des cicatrisations sans déformation palpébrale et moins visibles qu'une autoplastie.

Dans le cas où l'épithélioma térébrant a envahi, troué l'unguis et pénétré dans les fosses nasales, toute autoplastie sera différée, car elle ne servirait qu'à recouvrir une repullulation profonde et souvent rapide, contre laquelle du reste les ressources sont limitées et où la récidive est redoutable, malgré de vastes délabrements de la paroi externe des fosses nasales.

Les traitements par les cautérisations ignées, par les topiques, par les cautérisations chimiques, constituent, dans cette variété d'épithélioma, *qui est celle qui échappe le plus aux efforts thérapeutiques*, une ressource précaire, mais qui peut, dans quelques cas, retarder l'évolution envahissante de la néoplasie. C'est toutefois dans ces cas, en somme si rebelles, que la sérothérapie serait pour ainsi dire la seule méthode indiquée, si elle se réalisait dans des conditions reconnues peu dangereuses et avec des résultats curatifs ou palliatifs indiscutables.

Il en est de même lorsque les ganglions sont largement envahis et qu'il n'est plus possible de penser à une intervention même palliative de ce côté.

**Destruction totale des paupières avec dégénérescence de la conjonctive atteignant le globe de l'œil.** — Ici, les opérations réparatrices cessent véritablement d'avoir des indications raisonnables : c'est le cas de détruire radicalement et largement. Bien entendu, si le malade ne consent pas à une intervention complète, en somme fort peu dangereuse pour son existence, les pommades chloratées et le traitement topique peuvent être continués, mais ils joueront un rôle illusoire et purement moral. Si, au contraire, le malade se résout à l'intervention, l'ablation complète de la partie restante des paupières et le curage total de l'orbite, avec raclage du périoste, s'imposent et peuvent donner des effets durables. L'exentération totale de l'orbite n'est nullement une opération particulièrement dangereuse : elle a été pratiquée dans de tels cas depuis des temps déjà anciens.

Les risques d'infection ultérieure sont très faibles : quant à l'opération, elle est d'une simplicité extrême, et, sans entrer ici dans des détails en dehors du sujet, nous rappelons qu'après avoir détaché le paquet oculo-orbitaire que l'on peut tenir solidement avec une pince de Museux et qu'on a complètement décollé des parois orbitaires jusqu'aux orifices orbito-crâniens (trou optique et fente sphénoïdale), il suffit de serrer fortement toutes les branches nerveuses et vasculaires qui sortent de ces orifices avec une forte pince hémostatique pour supprimer toute hémorragie notable. On sectionne en avant de la pince. Les ciseaux compresseurs de Warlomont sont un de ces instruments compliqués, qui doivent faire trop de choses à la fois, et qui sont absolument inutiles. L'emploi de la gélatine serait un hémostatique puissant, si on craignait même une légère hémorragie en nappe, chez un enfant par exemple. Un tampon imbibé de gélatine de 7 à 10 0/0 en aurait bien vite raison, mais il faut se demander si elle n'entraînerait pas de risques infectieux. Quant au recouvrement des parois orbitaires par un tissu nouveau, il est rapide : il existait déjà, après trois semaines, dans une exentération totale de l'orbite que nous avons eu l'occasion de faire il y a quelques mois. Toute prothèse est impossible. Mais qu'est cet ennui en face de la vie conservée ou considérablement prolongée, par une intervention sans doute radicale, mais en somme beaucoup moins dangereuse que la grande majorité des grosses interventions chirurgicales courantes, même à l'heure actuelle ! Nous croyons enfin que les greffes à pédicule ou sans pédicule dans l'orbite même peuvent ici masquer la récidive, et nous nous demandons si elles ont une utilité dans des cas semblables.

Il y a, enfin, des cas où les ablations de larges portions de tissus sont subordonnées à chaque cas particulier, et sont impossibles ou superflues quelquefois ; ii s'agit d'épithéliomes extrêmement étendus, soit par l'incurie du malade ou sa répulsion pour tout soin médical ou chirurgical (comme on en voit encore quelquefois, surtout chez les paysans), soit par des récidives multiples. On sera autorisé à enlever de vastes lambeaux, qu'un tissu cicatriciel, disgracieux, mais non dangereux, remplacera, lorsqu'on sera assuré, quelles que soient les difformités ultérieures, de dépasser en largeur et en profondeur les limites du mal, par suite, de tailler en plein tissu sain.

La perfection de l'hémostase et de l'antisepsie dans les pansements consécutifs autorise alors de larges interventions, dont le résultat cicatriciel n'est, après tout, qu'analogue aux cicatrices que peuvent engendrer les ablations de maxillaires et tant de profondes blessures faciales par les éclats de projectiles de guerre, les écrasements par coup de pied de cheval, etc. C'est même souvent au prix d'énormes délabrements qu'on recouvrira quelquefois en partie, soit par l'autoplastie à pédicule, soit par de très vastes autoplasties par glissement (Angelucci), lorsqu'elles sont possibles, même avec de larges incisions libératrices. S'il y a impossibilité de ce côté, l'hétéroplastie, par apposition de vastes lambeaux cutanés, pris au bras ou dans d'autres régions, pourra donner des résultats rapides et heureux. Il ne s'agit plus alors d'esthétique, mais de la vie même du sujet, et tant que le périoste et les os ne sont pas pris, on peut intervenir. Dans la plupart de ces cas, l'hétéroplastie sera faite immédiatement pour que la cicatrisation se produise aussi promptement que possible.

On sera donc autorisé à intervenir dans l'immense majorité des cas et on s'en repentira bien rarement, si l'ablation a éte faite dans le tissu sain. Le pronostic de l'épithélioma reste, en effet, bien moins grave que *celui du sarcome palpébral* où l'opération la plus vaste donne souvent une guérison locale totale, mais n'empêche en rien l'apparition d'une énorme et mortelle métastase à distance (ganglions, foie, etc.).

On se rappellera enfin qu'il y a des cas *inopérables*, soit par l'étendue extrême et l'infiltration *osseuse* ou ganglionnaire de la lésion, soit par l'âge des sujets : vieillards cachectiques, atteints de graves infirmités ou d'affections viscérales. On ne se hâtera pas d'intervenir, en présence de l'état stationnaire de ces épithéliomas multiples des joues et des paupières, que les malades portent pendant de

longues années sous formes de croûtes noirâtres, et qui sommeillent souvent indéfiniment, si on ne vient pas les irriter. En tous cas, il faut y toucher largement ou pas du tout, et s'abstenir, dans les cas *non ulcérés* et surtout végétants, de toute intervention partielle qui tend alors à faire développer le cancroïde dans la profondeur au lieu qu'il s'épanouit en surface.

Une remarque à propos de toute opération sur l'épithélioma palpébral : il sera prudent de laisser de côté, *pour éviter toute greffe néoplasique*, tous les instruments ayant servi à l'ablation du néoplasme qui constitue le premier temps opératoire, et d'en employer de nouveaux. En tous cas, une ébullition soignée ou un flambage à l'alcool serait le minimum de précautions indispensables.

(*Rev. de Polytechnique médic. et chirurg.*, 30 décembre 1898).

# ANALYSES

## Appareil de la locomotion

**P. Berger.** — *Sur un cas d'endothéliome des os.* (Acad. des Sciences, 27 nov. 1899.)

Femme de 54 ans. Pendant quelques mois, vives douleurs dans le membre supérieur gauche et fracture spontanée du tiers supérieur de l'humérus : à ce niveau apparaît plus tard une tumeur pubatile, qui nécessite la désarticulation de l'épaule. Peu de temps après, deux autres tumeurs semblables se montrent l'une à la région frontale et l'autre à la région trochantérienne, où une fracture sous-cutanée ne tarde pas à se produire et est bientôt suivie d'hémorragies et de cachexie terminale.

*Examen de la tumeur.* — La tumeur a complètement détruit le tiers supérieur de la diaphyse humérale, sans envahir la tête humérale, les muscles qui s'y insèrent et l'articulation scapulo-humérale ; elle est limitée par une capsule conjonctive du côté des parties molles, mais elle pénètre dans les espaces médullaires de l'os malade. Sa coupe est parfaitement homogène.

L'examen histologique démontre les caractères suivants : la tumeur est exclusivement constituée par des alvéoles remplis de cellules; ces alvéoles ne ressemblent que grossièrement aux alvéoles des cancers. Les cloisons qui les séparent sont formées par des capillaires sanguins du plus petit calibre qui délimitent des mailles remplies par les formations cellulaires. Celles-ci reposent directement sur la paroi des capillaires sans interposition de tissu conjonctif ; tantôt elles remplissent tout l'alvéole, tantôt elles laissent à son centre un espace clair dépourvu de cellules.

La forme, les caractères physiques et histochimiques de ces cellules les distinguent absolument des cellules épithéliales ; leur rapport avec les capillaires dans les mailles desquelles elles sont logées démontrent qu'elles procèdent de l'endothéliome vasculaire ou des cellules endothéliales des gaines péri-vasculaires.

Cette tumeur est donc un exemple indiscutable d'endothéliome des os à forme alvéolaire.

**Patel.** — *Ostéosarcome du Sacrum.* (Prov. Méd. 2 déc. 1899.)

Homme de 32 ans, sans antécédents pathologiques, sauf une chute, il y a six ans, sur les ischions et sur le sacrum.

Depuis cette époque, douleur au niveau du coccyx et apparition, dans les cinq derniers mois, d'une grosseur entre les régions fessières ; actuellement, on note une tumeur située au niveau du sacrum, volumineuse, formée de deux masses arrondies, séparées par une dépression médiane ; elle est recouverte par la peau, sillonnée de vaisseaux veineux, dilatés, et de trajets bleuâtres répondant probablement à des vaisseaux lymphatiques également dilatés.

Pas de ganglions. Pas de troubles dans le fonctionnement de la vessie et du rectum; pas d'œdème des jambes, pas de douleurs dans le territoire du sciatique. En somme, la tumeur n'exerce aucune compression sur les organes avoisinants.

Pas d'état général ; pas de température. — Opération :

On fait une incision médiane allant de la base du sacrum à la pointe du coccyx ; une seconde incision est menée perpendiculairement à la première en son milieu et aboutit aux limites de la tumeur. Immédiatement sous la peau, on trouve la tumeur qui est isolée, la limite supérieure atteint la troisième vertèbre sacrée. Elle est circonscrite par une dissection latérale qui intéresse quelques fibres du grand fessier et permet de décoller le rectum à la face antérieure. Même dissection du côté opposé avec section partielle du grand fessier et du grand ligament sacro-sciatique. Avec le davier-gouge, la tumeur est séparée de la quatrième sacrée, le tissu osseux est friable, comme lardacé. Ainsi isolée, la tumeur est mobilisable et, par une forte traction en arrière, son extirpation est achevée.

L'hémorragie a été assez considérable, au point d'amener une syncope, conjurée, du reste, par des injections immédiates de caféine et de sérum artificiel.

La tumeur, qui a été enlevée, pèse 1.800 grammes ; elle comprend les trois dernières vertèbres sacrées et le coccyx en entier; le tissu osseux est ramolli, se confond avec les tissus voisins, également modifiés ; cependant, on reconnaît assez bien la disposition des pièces sacrées, et les bosselures latérales qui forment comme deux ailerons, correspondent bien à la partie la plus large du sacrum qui a été extirpé.

Aux faces latérales et à la face antérieure de la tumeur, on voit appendus des bourgeons sarcomateux rappelant un peu ceux de la môle hydatiforme.

---

## Appareil des sens spéciaux

**Gallemaerts.** — *Melano-sarcome de la choroïde et glaucome.* (La Policlin. Brux. 1er sept. 1899.)

L'auteur rapporte ainsi l'autopsie d'un œil énucléé par suite d'un accès aigu de glaucome.

Microscopiquement, nous trouvons le nerf optique intact ; après la section antéro-postérieure du globe, nous voyons que la rétine est complètement décollée, en forme d'entonnoir, l'iris est refoulé contre la cornée ; une grande cavité remplie d'un liquide séreux sépare la choroïde de la rétine ; à la région correspondant à l'insertion du grand oblique, la choroïde est le siège d'une tumeur noirâtre, irrégulièrement bosselée, non pédiculée, s'étalant en surface. Sur coupe microscopique, on voit que la tumeur offre une large base d'implantation sur la sclérotique à laquelle elle adhère intimement sur une étendue de 11 millimètres ; elle s'en détache au pourtour en se continuant à la choroïde ; la plus grande hauteur est de 7 millimètres ; la couleur de la tumeur est noirâtre avec des stries plus foncées par places. La tumeur est formée en grande partie de cellules pigmentées, arrondies, fusiformes ou étoilées, groupées en masses séparées par des cellules dépourvues de pigment ; dans certaines régions, ce sont les cellules pigmentées qui séparent les faisceaux de cellules sans pigment ; dans certains points, le pigment manque complètement ; les vaisseaux sont abondants surtout à la périphérie ; la tumeur s'est surtout développée dans la couche des grands et des moyens vaisseaux de la choroïde : nulle part, on ne trouve des foyers d'hémorragie récente ou ancienne. La sclérotique est intacte ; seulement les parois d'un vaisseau qui la traverse et qui vient de la choroïde sont infiltrées de cellules sarcomateuses pigmentées ou non. Il s'agit donc d'un mélano-sarcome fasciculé de la choroïde avec siège intra-oculaire et tendance à l'extension à travers la coque oculaire.

**F. Terrien.** — *Sarcome de la choroïde compliqué de phtisie du globe oculaire.* (Arch. d'Opht., août 1899.)

Femme de 70 ans. Six mois après une contusion de l'œil, on note de l'hypertonie et du glaucome et, trois ans après le début, une poussée inflammatoire aiguë suivie d'atrophie du globe. Vives douleurs. Enucléation de l'œil. Par des coupes, on trouve, le remplissant, un sarcome fuso-cellulaire très pigmenté.

---

## Appareil de la digestion

### *1° Partie sus-diaphragmatique de l'appareil de la digestion*

**Jourdanet.** — *Un cas de glossite scléro-gommeuse ulcéreuse avec dégénérescence épithéliomateuse probable.* (Prov. Méd., 2 déc. 1899.)

Homme de 54 ans, ayant contracté la syphilis, il y a 20 ans. Ce malade a eu une série d'accidents secondaires et, après une longue période de

latence, il a vu, il y a un an et demi, à la suite d'une érosion dentaire, une induration gagner toute la partie antérieure de la langue. Actuellement, tout le tissu de l'organe présente une consistance scléreuse ; il y a 6 mois, la partie postérieure de la langue présentait une lésion gommeuse, actuellement cicatrisée. A son entrée, la langue présentait l'aspect d'une glossite scléro-gommeuse ulcérée. Soumis à un traitement spécifique (4 gr. d'iodure par jour et injection de calomel, 0,10 centigr.), la lésion postérieure semble s'être amendée ; l'antérieure est devenue douloureuse et il est apparu une adénopathie. L'ulcération antérieure a subi la dégénération épithéliomateuse.

### 2° *Partie sous-diaphragmatique de l'appareil de la digestion*

**H. Bernard.** — *Un cas de cancer de l'estomac avec abcès préstomacal.* (Gaz. hebd. Méd., Par., 10 août 1899.)

Homme de 35 ans, atteint, depuis deux ans, de troubles digestifs et depuis 8 jours d'une douleur dans la région ombilicale. Dans la suite se montrent les signes d'un phlegmon à marche froide. Une incision donne issue à du pus verdâtre, phlegmoneux : au fond de l'abcès, on perçoit une tumeur dure et irrégulière. Cicatrisation de la plaie en trois semaines. Le malade étant mort quelque temps après une période de cachexie, on a trouvé un cancer de l'estomac.

**W. Körte.** — *Du cancer du côlon.* (Soc. Méd. int., Berlin, 4 octobre 1899.)

W. Korte, présente 4 sujets opérés, il y a plusieurs années, pour cancer du gros intestin, et qui tous jouissent actuellement d'une santé satisfaisante.

En dehors de ces interventions, il a pratiqué 6 fois l'extirpation de tumeurs situées dans la région iléo-cæcale, 6 fois l'ablation de tumeurs intéressant le côlon transverse, avec 4 décès, et 6 extirpations de tumeurs du côlon descendant, avec 2 morts. Dans tous ces cas, il s'agissait de carcinomes ou de sarcomes. Enfin, chez 20 autres malades, il n'a fait qu'une colotomie palliative. Le nombre des guérisons a été de 33, sur 49 opérés.

L'extirpation des cancers de l'intestin doit être pratiquée aussitôt que possible, quel que soit le siège du néoplasme ; on ne s'abstiendra que si la tumeur a contracté avec les organes voisins des adhérences nombreuses ou s'il s'agit d'un cancer secondaire.

**Rottet.** — *Guérison spontanée de la polypose du rectum, associée à l'adénome malin.* (Arch. f. Klin, chir. LVIII, 2.)

I. Homme de 34 ans, présentant de nombreux polypes dans le rectum ; de plus, la région du cæcum était le siège d'une tumeur de consistance

molle et du volume d'un poing. L'ablation des plus gros polypes fut suivie d'une amélioration passagère de certains symptômes, mais la persistance des troubles digestifs amena l'auteur à implanter la partie inférieure de l'iléon dans la portion inférieure de l'S iliaque. L'état du patient s'améliora et les selles devinrent beaucoup moins fréquentes. Toutefois, l'amélioration ne fut que passagère et l'opéré succomba quelques mois plus tard.

II. Femme de 31 ans, atteinte de polypes nombreux. A l'examen histologique de ces néoplasmes, on constata qu'il s'agissait d'un adénome malin. Un curettage répété ne donna pas de résultat durable, et, l'état général devenant de plus en plus grave, on pratiqua la laparotomie qui montra que le néoplasme atteignait le tiers supérieur du rectum, tandis que l'S iliaque et le reste du gros intestin n'offraient qu'un léger épaississement de la paroi. Un seul polype, du volume d'une noisette, que l'on percevait à la partie supérieure de l'S iliaque, fut extirpé à l'aide d'une petite incision de l'intestin.

L'auteur procéda, trois semaines plus tard, à l'extirpation du rectum par la voie périnéale. Il réussit à enlever toute la partie néoplasique jusqu'à 10 à 15 centimètres au-dessus de l'anus. Les suites opératoires furent bonnes, mais, au bout d'un certain laps de temps, on constata une récidive étendue. Après plusieurs curettages, tous suivis de récidive, la patiente fut renvoyée comme incurable. Trois mois plus tard, on nota la disparition complète des bourgeons néoplastiques. L'état général de la patiente était très favorable. Deux ans après, elle dut subir l'ablation d'un fibrome de la cicatrice ombilicale. A cette époque, le gros intestin paraissait épaissi, sous signes cliniques de néoplasie.

**J. Boas.** — *Du cancer du côlon.* (Soc. de Méd. de Berlin, 27 novembre 1899).

J. Boas a observé 15 cas (12 hommes, 3 femmes) de carcinome du côlon, dont 12 ont été traités chirurgicalement.

Chez 5 de ces malades, on a pratiqué la résection de la tumeur, avec 2 guérisons et 3 décès ; chez les 7 autres on a fait une entéro-anastomose sans résultat favorable.

D'après l'auteur, le traitement chirurgical n'est réellement indiqué que lorsqu'on se trouve en présence de tumeurs mobiles, non adhérentes, et que les patients ont conservé un état général satisfaisant. Ce n'est, le plus souvent qu'au cours de la laparotomie que l'on pourra décider s'il y a lieu de procéder à l'extirpation de la tumeur ou s'il est préférable de se borner à établir une entéro-anastomose. Il ne faut pas oublier non plus que les métastases des cancers du côlon sont très tardives et que c'est là une condition avantageuse pour l'opération.

---

## Appareil de la circulation

**Cade.** — *Généralisation cancéreuse péricardique avec symphyse.* (Prov. Méd. 28 oct. 1899.)

Homme de 67 ans, atteint de cancer de l'estomac ; à l'autopsie, comme particularité, on a trouvé une généralisation péricardique avec symphyse du péricarde. La cavité de celui-ci était complètement effacée, son feuillet pariétal adhérait intimement au feuillet viscéral, et cela dans toute leur étendue. Mais cette adhérence n'étant point tellement étroite qu'on ne pût arriver à détacher ces deux feuillets l'un de l'autre. On constatait alors sur les deux surfaces, tant du côté du péricarde fibreux que du côté du myocarde, l'existence de grains saillants plus ou moins arrondis, de forme variable, apparaissant par transparence sous la séreuse. On ne trouvait pas de noyaux profonds dans l'épaisseur même du myocarde.

Il s'agissait donc d'une symphyse péricardique totale, mais encore récente, secondaire à la généralisation d'un cancer de l'estomac.

**Lennander.** — *Extirpation des ganglions lymphatiques situés le long des vaisseaux iliaques et des vaisseaux obturateurs, exécutée en une seule séance.* (Cont. Bl. f. Chir. et Semaine Méd., 1899.)

L'auteur estime qu'on doit extirper non seulement les ganglions atteints de dégénérescence cancéreuse, mais aussi ceux qui forment l'étape suivante sur le trajet des vaisseaux lymphatiques. Aussi a-t-il imaginé un procédé permettant d'enlever, en une seule séance, les ganglions inguinaux et ceux de la fosse iliaque interne et de la région obturatrice. Il mène, à cet effet, une incision partant de la symphyse, le long de l'arcade fémorale, jusqu'à l'épine iliaque antérieure et supérieure, puis jusqu'au milieu de la crête iliaque. Ensuite, après avoir fait l'évidement de la région inguinale, il procède à la désinsertion du ligament de Poupart, aussi bien du côté de la symphyse que du côté externe, suivie de la section, entre deux ligatures, de l'artère et de la veine épigastriques inférieures. Ceci fait, il extirpe les ganglions qui entourent ces vaisseaux et pratique la désinsertion des muscles abdominaux, le long de la crête iliaque. Puis il décolle le péritoine et met à nu les vaisseaux iliaques. Il devient alors facile d'extirper les ganglions iliaques internes jusqu'aux vaisseaux hypogastriques, ainsi que le groupe de ganglions entourant les vaisseaux obturateurs. Ce temps de l'opération une fois terminé, on introduit un drain dans la plaie et on rétablit les insertions du ligament de Poupart et des muscles abdominaux.

Ce procédé opératoire permet d'effectuer un évidement très étendu de la région en question, sans risquer de léser un nerf moteur ni de provoquer la formation ultérieure d'une hernie.

M. Lennander pense que cette manière de faire est indiquée dans les

cas de dégénérescence maligne des ganglions inguinaux, à la condition que la tumeur primitive puisse être extirpée radicalement et qu'il n'existe pas de métastases inopérables.

---

## Appareil de la secrétion urinaire

**Valiaminov.** — *Cas d'ablation complète de la vessie cancéreuse.* (Société Méd. chir. de Saint-Pétersbourg, 1899, mars.)

Valiaminov rapporte l'observation d'une femme de quarante-cinq ans, très cachectique, se plaignant d'incontinence d'urine, d'hématurie, de besoins incessants d'uriner et de douleurs dans le bas-ventre. Au palper de la région hypogastrique, on constatait une tumeur du volume d'une tête de fœtus, assez mobile, très douloureuse.

Opération : ablation de tout le réservoir et d'une partie du péritoine, les adhérences n'ayant pu être détruites ; les uretères furent fixés dans le vagin. Les quatres premiers jours, la malade allait assez bien ; l'urine était éliminée par le vagin. Mais, le cinquième jour, se montrèrent des symptômes de septicémie qui emportèrent la malade au bout de quatre jours.

A l'autopsie, on a trouvé 200 centimètres cubes de liquide sanguinolent, sale, d'odeur assez forte, dans la cavité pelvienne.

**A. Debuchy.** — *Cancer primitif de la vessie. Dégénérescence secondaire de la portion droite d'un rein unique. Hydronéphrose consécutive.* (Rev. Sc. Méd. Lille, 24 sep. 1899.)

Femme de 54 ans, très amaigrie, atteinte d'une tumeur abdominale. Cette tumeur dure, en gâteau, mobile de bas en haut, siège entre l'ombilic et l'appendice xyphoïde, sur la ligne médiane. Les flancs paraissent libres. Urines très chargées, de couleur normale. Le ventre ouvert, on trouve une tumeur du volume des deux poings, dont une ponction laisse sortir un liquide citrin. Elle se continue en bas avec l'uretère, qui est sectionné après ligature et en haut avec un pédicule paraissant formé par les vaisseaux du rein. Extraction de la tumeur. Contre-ouverture dans la région lombaire. Drainage. Mort le lendemain de l'opération.

*Examen de la pièce.* — La poche kystique est formée par le rein, dont le parenchyme est totalement détruit ; ses parois épaisses sont parsemées de nodosités du volume d'une noix. Sur une section on constate une série de cavités formées par le bassinet et les calices, et en de nombreux points, de mamelons blanchâtres, d'aspect néoplasique.

*Autopsie.* — On note le moignon du rein en continuité avec le rein gauche ; il n'existait, en réalité, qu'un rein unique, en fer à cheval. La

portion du bassinet, correspondant au rein gauche, était atteinte d'hydronéphrose. La vessie forme une masse néoplasique du volume d'une grosse poire. Les uretères sont dilatés. Dans le mésentère nombreux noyaux néoplasiques.

**B. Motz.** — *Quatre cas d'adénome de la vessie avec dégénérescence épithéliomateuse.* (Assoc. franc. Urologie, oct. 1899.)

Sur une centaine de tumeurs examinées histologiquement, Motz a rencontré 4 adénomes ayant subi la dégénérescence épithéliomateuse. Dans l'un de ces cas, il existait, dans l'uretère correspondant, un noyau d'adéno-épithélioma et dans deux autres cas la prostate avait subi la même dégénérescence.

**B. Motz.** — *Résultats éloignés de l'intervention chirurgicale dans les tumeurs de la vessie.* (Assoc. franç. Urologie, oct. 1899.)

Les statistiques de plusieurs auteurs (Pousson, Clado, Albarran), paraissant, à ce point de vue, être en contradiction, l'auteur a fait des recherches à l'hôpital Necker, et a pu recueillir des renseignements sur 55 cas de tumeurs vésicales opérées, parmi lesquelles 35 malades ont été opérés il y a trois ans au moins. Sur ces 35 malades, on compte 10 cas de survie. Au point de vue histologique, parmi ces derniers malades, il y a eu 18 cas d'épithélioma, sur lesquels il n'y a qu'un seul cas qui ait survécu depuis trois ans. Les papillomes de la vessie au nombre de 9 ont donné 7 survies avec 4 récidives.

---

## Appareil de la génération

### *1° Organes génitaux de l'homme*

**Kœpplin.** — *Testicule cancéreux en ectopie abdominale.* (Prov. Méd., 21 octobre 1899.)

Homme de 40 ans, présentant une tumeur située dans l'étage inférieur de l'abdomen, remontant jusqu'à deux travers de doigt au-dessous de l'ombilic ; tumeur dure, lisse, paraissant être en contact direct avec la paroi abdominale (matité en avant, absence de flot et de ballottement), et adhérer par un prolongement à l'arcade de Fallope droite.

Pas d'adénopathie inguinale.

La masse néoplasique était indolore spontanément et à la pression, mais il existait une douleur lombaire irradiée vers les cuisses.

Les fonctions vésicales et intestinales étaient normales. On notait un

certain degré de cachexie : faiblesse, amaigrissement, œdème malléolaire bilatéral.

La présence d'une ectopie testiculaire à droite, est venue trancher le diagnostic qui fut : dégénérescence cancéreuse du testicule droit en ectopie abdominale.

La laparotomie médiane a montré une tumeur réniforme ayant, à la coupe, l'aspect microscopique des cancers encéphaloïdes, et au microscope on a constaté qu'il s'agissait d'un épithélioma.

### 2° *Organes génitaux de la femme*

**Adénot.** — *Sarcome de l'ovaire (Quelques particularités cliniques).* (Prov. Méd., 11 nov. 1899.)

Tumeur de l'ovaire enlevée chez une jeune fille de 19 ans. Cette tumeur pèse 2 kilog. 500 environ, dégorgée du sang qu'elle contenait et qui était très abondant, car il s'agissait d'une tumeur très vasculaire. Elle s'était développée très rapidement, en moins de trois mois elle avait acquis un volume considérable, elle remontait presque jusqu'aux fausses côtes. L'aspect du ventre rappelait assez bien la grossesse à 8 mois 1/2 environ. Par l'examen vaginal, on constatait la disparition du col utérin qui semblait avalé dans la cavité de l'abdomen. Les mouvements communiqués a la tumeur, du côté de la paroi abdominale, se transmettaient complètement à la masse perceptible du cul-de-sac vaginal. On ne pouvait distinguer un corps utérin séparé de la tumeur. L'hystérométrie, très facile, accusait 12 cent. de profondeur de la cavité utérine. A l'opération, on a trouvé une tumeur de l'ovaire du volume d'une tête d'adulte environ. L'utérus était appliqué sur le côté droit de la tumeur et paraissait faire corps avec elle, sans qu'il y eût cependant d'adhérences anormales. Le corps de ce dernier était relativement petit, mais le col était considérablement allongé et comme distendu par un tiraillement énergique.

La cavité utérine était, en somme, surtout développée aux dépens du col. Il est probable que le développement très rapide de la tumeur a produit cet allongement de l'utérus en même temps que son ascension dans l'abdomen. Le tissu utérin était mou et flasque, ce qui était dû à des modifications dans sa nutrition, par suite du développement de la tumeur ovarique et probablement surtout par le voisinage de cette tumeur, dont le microscope indiquera la nature et le plus ou moins de malignité. Dans tous les cas il était intéressant de rapprocher les symptomes cliniques de l'observation directe des organes pendant l'opération. La luxation de l'utérus dans la cavité abdominale, la profondeur anormale de la cavité utérine, la solidarité des mouvements communiqués à la tumeur avec les mouvements transmis à l'utérus, sont des symptomes bien rarement réunis dans le cas de tumeur ovarique.

**P. Reynier.** — *De l'hystérectomie abdominale pour cancers utérins.* (Congr. int. gyn., Amsterdam, 9 août 1899.)

Etant donné que l'opération a lieu dans un milieu septique et qu'il faut opérer le plus rapidement possible, Reynier conseille la technique suivante :

Il commence par limiter la lésion par une incision au thermocautère de la muqueuse vaginale, circonscrivant le col et la portion de muqueuse vaginale, si elle est envahie. Il ne fait qu'inciser la muqueuse. Cette incision a l'avantage de bien limiter la lésion, mieux qu'on ne peut le faire par l'abdomen, et surtout de faciliter beaucoup l'ablation par l'abdomen du segment inférieur de l'utérus. Attaquant alors par l'abdomen, et n'ayant pas mis les doigts dans le vagin pour faire cette incision primitive, il aborde l'utérus. Une pince est mise sur l'artère utéro-ovarienne de chaque côté, une autre contre l'utérus, et il coupe le ligament large à moitié entre les deux pinces. Il décolle alors la vessie en prolongeant ce décollement latéralement, de manière à bien relever les uretères avec la vessie et à bien les séparer.

Il n'a plus alors qu'à placer deux pinces sur les extrémités inférieures de chaque ligament large, et s'il voit ces ligaments pris, il place ces pinces au ras de la ceinture osseuse, en dehors des parties envahies. Ayant libéré l'uretère et voyant où il est, il peut placer les pinces très en dehors.

Ces pinces sont laissées à demeure, mais on a le soin de les isoler du reste de la cavité abdominale par un drainage.

### 3° *Annexes de l'appareil de la génération*

**K. Poulsen.** — *Etudes sur le cancer du sein.* (Hospitalstidende et Presse Méd., 15 nov. 1899.)

L'auteur a pu étudier les suites opératoires chez 120 femmes opérées, de 1889 à 1897, à l'hôpital communal de Copenhague pour cancer du sein.

Sur ce nombre, 79 sont mortes de cancer, dont 66 les deux premières années après l'opération ; 41 sont encore vivantes. Si de ce nombre on distrait celles qui, actuellement, ont une récidive inopérable, celles qui ont été opérées depuis moins de trois ans, ainsi que les cas où l'examen microscopique n'a pas été fait, il reste vingt-deux personnes (18,3 p. 0/0) qui semblent guéries de leur cancer. Cinq de ces personnes ont été amputées du sein sans évidemment de l'aisselle ; sur les autres, le curage de l'aisselle a été fait sans résection du muscle pectoral (5 cas) et le reste avec résection partielle de ce muscle.

Poulsen a déjà publié (en 1890) le résultat de ses recherches sur les malades opérées pour cancer du sein à Copenhague de 1870 à 1888. Il a pu se procurer des renseignements sur les 52 personnes opérées pendant

cette période et vivantes en 1890. Sa statistique embrasse actuellement 402 cas opérés pendant vingt-sept ans. Sur ce nombre 8 sont mortes à la suite de l'opération, 314 sont mortes de cancer, 80 (soit 22 pour 100) sont ou vivantes (63) ou mortes d'autres maladies.

**F. Hansy.** — *Cancer double du sein chez l'homme.* (Wien. kl. Woch, n° 7, 1899.)

Après avoir cité un cas de cancer des deux seins chez un homme, qui succomba huit mois après une double amputation avec des récidives viscérales, l'auteur rappelle que Billroth n'a vu ce cancer bilatéral chez l'homme que 7 fois sur 245 sujets. Sur 469 cas, Schuchardt n'en a relevé que 3 exemples.

---

## Généralités

**J. Paviot.** — *Lupus et épithélioma. Un cas hybride tuberculo-épithéliomateux. Contribution à l'hystogénèse de la cellule géante.* (Prov. Méd., 9 septembre 1899).

L'auteur rapporte l'observation d'une femme de 45 ans, atteinte d'une tumeur de la région temporo-malaire. L'examen histologique de cette tumeur, hybride tuberculo-épithéliomateux, lui a permis d'étudier l'hystogénèse de la cellule géante, qu'il a trouvée au sein même des bourgeons épithéliomateux. Des remarques qu'il a faites et rapportées il tire les conclusions suivantes :

1° La cellule géante peut se développer aux dépens même des cellules épithéliales. MM. Cornil et Ranvier l'avaient déjà démontré pour les tubercules du corps thyroïde, J. Arnold pour l'épithélium des canalicules biliaires. Weigert et Baumgarten pour les cellules hépatiques ;

2° La cellule géante n'est pas l'équivalent d'un vaisseau oblitéré (Langhaus, Brodowski, Obrzut), car, dans notre cas, elle apparait en plein bourgeon épithélial cancéreux, point où les vaisseaux ne pénètrent jamais pas plus que dans le corps muqueux de Malpighi d'une peau normale ;

3° Elle peut se former d'une façon tout à fait indépendante des leucocytes (Conheim, H. Martin, Yersin, Borrel) :

4° « Les rapports de parenté qui se révèlent manifestement entre les cellules épithélioïdes et les éléments propres de chaque organe » (M. R. Tripier, Congrès de Berlin) sont poussés si loin, dans ce cas, que les cellules cancéreuses épithéliales du bourgeon sont exactement l'équivalent des cellules épithélioïdes, par rapport aux cellules géantes que nous y avons observées.

**Goris.** — *Cancer et inflammation*. (Ann. Soc. Belge chir., mai 1899.)

L'auteur rapporte six observations, dans lesquelles l'inflammation aiguë ou chronique semble avoir été le point de départ du cancer :

1° Homme de 77 ans, atteint de plaques leucoplasiques de la langue et des joues. Irritation de l'une d'elles par une pièce dentaire et développement d'un épithélioma ;

2° Homme de 80 ans. Epithélioma de la langue survenu à la suite du frottement d'une pièce dentaire.

3° Femme de 63 ans. Grattements produits par un chicot dentaire, sur un point de la langue, au niveau duquel apparaît le néoplasme.

4° Femme de 69 ans. Fracture de la cloison du nez. Un an après se montre un sarcome entre le cornet moyen et la cloison.

5° Femme de 41 ans, atteinte depuis 10 ans, d'une otite moyenne purulente. Douleurs mastoïdiennes. La trépanation fait découvrir un carcinome du conduit auditif ayant envahi la base du crâne.

6° Femme de 45 ans. Écoulement de pus par la narine droite datant de quatre ans. Opération. On constate que le maxillaire est en partie détruit par un sarcome.

**Behla.** — *Le cancer endémique*. (Gaz. des Hôpit., 1899.)

L'auteur publie la statistique des cas de cancer survenus dans la ville de Luckau, pendant une période de 22 ans. Dans le faubourg de Kaloz, il a noté 1 cas de mort par cancer sur 9 décès et il a remarqué que la maladie est plus fréquente dont certaines rues et certaines maisons. Au point de vue pathogénique, Behla suppose que c'est un parasite, le Myxamibe, qui s'attaque aux racines du chou et y détermine une tumeur, qui est l'agent infectieux de la maladie, les habitants de Luckau faisant grand usage de cette plante potagère.

---

## Thèses et Brochures

**Denaclara.** — *Des hématuries dans les néoplasmes du rein. Étude statistique*. (Thèse, Lyon, 1899.)

Dans ce travail, Denaclara a colligé 409 cas de néoplasmes des reins. Chez ces 409 malades, l'hématurie avait été notée 146 fois ; elle est moins fréquente chez les enfants que chez les adultes et, chez ces derniers, elle est plus souvent précoce.

L'hématurie est spontanée, fréquente, abondante, intermittente. Elle apparaît parfois à la suite d'un traumatisme, le plus souvent sans cause appréciable.

L'âge moyen des sujets était de 2 à 5 ans et de 50 à 70 ans.

L'hémorrhagie peut être précoce et apparaître plusieurs années avant toute lésion rénale apparente.

Elle serait due à des phénomènes congestifs du côté des reins. Lorsqu'une tumeur existe, l'hématurie reconnaît naturellement la même cause que dans tout organe atteint de néoplasie.

L'hématurie est un signe précieux de diagnostic ; elle peut cependant manquer dans un tiers des cas chez les adultes, dans plus de la moitié chez les enfants.

**Menu.** — *La môle vésiculaire, tumeur maligne.* (Thèse, Paris, 1899.)

Pour l'auteur, la môle vésiculaire est une tumeur maligne. Ercolani, Frangué, Marchand, ont démontré que les lésions siégeaient surtout au niveau du revêtement épithélial de la villosité et envahissaient plus tard la muqueuse utérine et la couche musculaire.

Dans la suite, il peut se faire une extension de l'organisme par les veines. Ou bien on assiste à la formation de ce que l'on décrit sous le nom de déciduome malin.

Comme preuves cliniques de la malignité de la tumeur, Menu rappelle les phénomènes d'auto-intoxication (albuminurie, œdèmes, vomissements. etc.) et les troubles nerveux que son évolution engendre et il en conclut à la nécessité d'un traitement radical, c'est-à-dire à l'hystérectomie.

**J. Rioufol.** — *Du cancer aigu du foie.* (Thèse Doct., Lyon, 1899.)

Dans cette monographie, Rioufol n'a étudié que cette variété de cancer du foie, caractérisée par une marche rapide et désignée sous le nom de cancer aigu. Il frappe l'homme à l'âge moyen de la vie et plus celui-ci est jeune, plus l'évolution de la maladie est rapide.

Une augmentation de volume du foie, une fièvre continue ou à rémission matinale, peuvent mettre sur la voie de l'affection, qui ne s'accompagne pas de cachexie, ni d'aucun symptôme caractéristique. Aussi le diagnostic en est-il généralement difficile.

Le néoplasme, dont le point de départ est le parenchyme lui-même, affecte le plus souvent la forme nodulaire, et histologiquement, on constate que les cellules néoplasiques se rapprochent des cellules épithéliales des travées hépatiques.

**Roussel.** — *Le cancer du bassinet et de l'uretère.* (Thèse Doct., Par., 1899.)

Dans cette étude, l'auteur passe en revue les différentes localisations du cancer au bassinet et à l'uretère, intéressant l'un ou l'autre de ces organes ou tous les deux à la fois. Des faits montrent qu'il peut se propager au tissu rénal et aux organes voisins et même provoquer des noyaux secon-

daires à distance. Outre les accidents dépendants de la nature du néoplasme, il peut déterminer de l'hydronéphrose ou de l'hématonéphrose par obstruction de l'uretère.

**Latteux.** — *Sur un cas de tumeur mixte épithéliale et dermoïde incluse dans le ligament large (envisagée dans ses rapports avec la parthénogénèse).* (Thèse Doct., Par., 1899).

Une intéressante observation est le point de départ de ce travail, dans lequel l'auteur montre qu'on trouve dans l'ovaire des tumeurs épithéliales formées aux dépens des follicules primordiaux, ou des tubes de Pflüger préexistants. Ces tumeurs sont caractérisées à l'âge adulte, par une dégénérescence muqueuse des cellules épithéliales et méritent le nom d'épithélioma ovarien d'origine pflügerrienne.

**Danel.** — *Essai sur les tumeurs malignes primitives de la trompe utérine.* (Thèse Doct., Par., 1899.)

Quoique assez rare, le cancer primitif de la trompe existe ; mais il est plus fréquent de le constater comme propagation d'un cancer de l'ovaire ou de l'utérus. D'après les 35 observations que l'auteur à colligées, c'est toujours à la ménopause ou quelques années après qu'il se montre.

Il est plus fréquent chez les multipares et il survient ordinairement un certain nombre d'années après le dernier accouchement.

Son siège est variable, de telle sorte qu'on peut en distinguer deux formes : 1° Une forme nodulaire; 2° Une forme diffuse, plus rare que la précédente.

Au point de vue anatomo-pathologique, il appartient à la variété des cancers encéphaloïdes et histologiquement, c'est un néoplasme épithélial ou conjonctif.

Au début, le traitement consistera dans la salpingectomie simple ou double. A une période plus avancée, la castration abdominale totale est indiquée.

**Auclair.** — *De l'hystérectomie abdominale totale dans le traitement du cancer de l'utérus.* (Thèse Doct., Par., 1899.)

Si le cancer du col de l'utérus est tout d'abord une affection locale, il ne tarde pas à se propager rapidement au corps, aux tissus péri-utérins et aux ganglions. Cette évolution indique la conduite que l'on doit tenir, dès que le diagnostic est fait. Il faut opérer de bonne heure et largement ce que l'auteur formule ainsi :

1° Ablation précoce du néoplasme ;

2° Ablation totale de l'utérus et autant que possible, en bloc et sans morcellement :

3° Ablation large, en passant dans les tissus sains ;

4° Toilette ganglionnaire, s'il y a lieu.

**Roux.** — *Contribution à l'étude de l'évolution maligne de certains molluscums* (Thèse, Lyon, 1899.)

D'après l'auteur, le molluscum est une tumeur due à l'hypertrophie circonstrite du derme ; le tissu fibreux y prédominant, la nature de cette tumeur est par suite fibreuse.

Le fibrome molluscum présente deux variétés :

*a*) Fibrome molluscum généralisé ;

*b*) Fibrome molluscum circonscrit.

La naissance du molluscum, qu'il soit généralisé ou circonscrit, d'après la majorité des auteurs, aurait lieu dans la couche profonde ou réticulaire du derme et non dans la couche superficielle et papillaire.

Le molluscum présente la structure générale du tissu fibreux dermique. On trouve en effet :

*a*) Des faisceaux de tissu conjonctif ;

*b*) Des cellules plasmatiques ;

*c*) Un liquide séro-albumineux ;

*d*) Des vaisseaux et des nerfs.

Le fibrome molluscum peut subir des dégénérescences de deux ordres :

*a*) Le molluscum circonscrit ou généralisé, sous l'influence de leur situation qui les expose à l'irritation, est par conséquent susceptible de s'enflammer. La structure et l'aspect extérieur de la tumeur sont modifiés sous l'influence de cette inflammation.

*b*) Le molluscum peut subir une évolution maligne se traduisant par une dégénérescence cancéreuse (épithéliome, carcinome, myome, etc.).

Cette évolution reconnaît en général pour cause le traumatisme. A l'action de ce trauma s'ajoute encore l'état constitutionnel du sujet et de l'hérédité.

**Delbru.** — *Du traitement des tumeurs de la région supérieure de la vessie* (Thèse, Lyon, 1899.)

Lorsque le diagnostic de la tumeur, dans les cas de tumeurs bénignes, a été bien établi, il est indiqué d'intervenir. Si la paroi n'est pas infiltrée, on ne fait que la résection de la muqueuse vésicale ; si la couche musculaire est atteinte, il faut recourir à la cystectomie partielle.

Lorsqu'il s'agit de cancer du dôme vésical, on doit procéder à la résection partielle, qui a donné d'assez bons résultats : Elle ne doit être faite que si le cancer est limité, sans extension lymphatique.

Lorsque le péritoine se détache facilement de la vessie, la cystectomie

sera extra-péritonéale; mais si, par suite d'adhérences trop serrées (région de l'ouraque), la séreuse n'est pas facile à détacher, on fera une résection intra-péritonéale d'emblée, avec une suture primitive du péritoine.

La suture totale de la vessie après la cystectomie ne peut être faite que dans les cas de tumeurs récentes et de petit volume. Dans les autres cas, et surtout si l'hémostase est douteuse ou la cystite ancienne, il y a avantage à laisser la vessie ouverte en réunissant ses parois aux parois abdominales, comme dans la cystostomie sus-pubienne de Poncet.

**Bigeard.** — *Etude sur les hystérectomies vaginale et abdominale dans le cancer de l'utérus.* (Thèse Par., 1898.)

D'après l'auteur, l'hytérectomie vaginale totale avec ablation des annexes demeure l'opération de choix dans les cancers du col et dans ceux du corps non compliqués. Pour avoir le droit de la pratiquer, il faut que le néoplasme n'ait pas franchi les limites de l'utérus ; c'est la condition unique, mais nécessaire. Avec cette restriction, l'hystérectomie abdominale totale n'est jamais indiquée pour les cancers du col ; seuls, ceux du corps la réclament à titre exceptionnel quand le col est atteint de ramollissement et quand la matrice est trop volumineuse pour être extraite sans difficultés par la voie sous-pubienne.

A peine le cancer a-t-il entrepris, même légèrement, le paramètre, les ligaments larges ou le vagin, que les hystérectomies totales vaginales ou abdominales ne sont déjà plus indiquées ; le traitement palliatif a repris tous ses droits puisqu'il donne de meilleurs résultats.

---

Châteauroux. — Imp. P. Langlois et Cie. *Le Gérant :* Dr H. LABONNE, licencié ès-sciences

*TOUTES MALADIES*

# Capsules RAQUIN

**Approuvées par l'Académie de Médecine**

**INSOLUBILITÉ DE LA CAPSULE GLUTINEUSE**

*dans l'Estomac, absence d'odeur et de renvois, tolérance parfaite*

Faire prendre au moment des repas, dans les 24 heures :

**1 à 3 Capsules RAQUIN hydrargyriques;**
**3 à 15 Capsules RAQUIN des autres sortes.**

**CAPSULES RAQUIN** au Copahivate de Soude (0g40).
**CAPSULES RAQUIN** au Copahu titré (0 gramme 50).
**CAPSULES RAQUIN** au Cubèbe (équivalent de 1 gr. de poudre).
**CAPSULES RAQUIN** au Goudron (0 gr. 25 par Capsule).
**CAPSULES RAQUIN** au Bichlorure d'Hydrargyre (0g01.)
**CAPSULES RAQUIN** au Protoiodure d'Hydrargyre (0g05)
**CAPSULES RAQUIN** à l'Ichthyol..... (0 gr. 25).
**CAPSULES RAQUIN** au Salol..... (0 gr. 25).
**CAPSULES RAQUIN** au Salol Copahivaté (aa 0 gr. 18).
**CAPSULES RAQUIN** au Salol-Santal..... (aa 0 gr. 16).
**CAPSULES RAQUIN** à l'Essence de Santal (0 gr. 25).
**CAPSULES RAQUIN** à la Térébenthine..... (0 gr. 25).

**PRESCRIRE : CAPSULES RAQUIN**

***Exiger la Signature RAQUIN***

et le **TIMBRE** de l'**UNION** des **FABRICANTS**

**FUMOUZE-ALBESPEYRES, 78, Faubourg Saint-Denis, PARIS**

# Pilules de Blancard

*à l'Iodure ferreux inaltérable*

APPROUVÉES par l'ACADÉMIE de MÉDECINE

**ANÉMIE - CHLOROSE**
**TUBERCULOSE**
**SCROFULES**
**GOÎTRE**
etc.

PILULES DE BLANCARD

**DOSES**

2 à 6 Pilules } par jour
1 à 3 cuillerées de Sirop }

## Sirop de Blancard

*à l'Iodure ferreux inaltérable.*

**Exiger** pour avoir les **Véritables Produits** : la Signature **BLANCARD**, l'adresse : 40, Rue Bonaparte, Paris, et le Timbre de Garantie.

# REVUE

DES

# MALADIES CANCÉREUSES

CLINIQUE, EXPÉRIMENTALE ET BIBLIOGRAPHIQUE

*sous la direction de MM. les Professeurs*

**S. DUPLAY**

CHIRURGIEN DE L'HÔTEL-DIEU

**O. LANNELONGUE**

CHIRURGIEN DE L'HÔPITAL DES ENFANTS

**V. CORNIL**

MÉDECIN DE L'HÔTEL-DIEU

*avec le concours de MM. les Docteurs:*

Pr BARD
A. BOISSARD
A. BRAULT
M. CAZIN
R. CONDAMIN
M. DENUCÉ
L. GALLIARD
E. GAUCHER
M. ISCH-WALL
G. MARCHANT
Pr MAYET
Pr NEPVEU
E. NITOT
P. RELLAY
P. RECLUS
P. REYNIER
A. RICARD
A. ROUTIER
C. SAVOIRE
M. TOUPET
A. TROUSSEAU
F. VERCHÈRE

**Rédacteur en chef:**

**Dr E. OZENNE**

ANCIEN INTERNE DES HOPITAUX, CHIRURGIEN DE SAINT-LAZARE

---

**CINQUIÈME ANNÉE: 1900**

2e FASCICULE — 20 MARS 1900

---

**ABONNEMENT ANNUEL:**

PARIS: 8 francs. — DÉPARTEMENTS et UNION POSTALE: 10 francs

PRIX DU NUMÉRO: 2 francs

---

PARIS

SOCIÉTÉ D'ÉDITIONS SCIENTIFIQUES

PLACE DE L'ÉCOLE DE MÉDECINE

4, Rue Antoine-Dubois, 4

1900

# EXTRAIT DE VIANDE A BASE D'ALBUMOSES (88 %)

RECONSTITUANT PAR EXCELLENCE

**SEULE préparation d'Albumoses ayant bon goût, toujours bien tolérée et entièrement assimilable**

# SOMATOSE

***Dose : 10 à 12 gr. par jour, en 3 ou 4 fois, dissoute dans le lait, eau, bouillon, etc. (éviter le vin)***

## ANÉMIE, CONVALESCENCE, DÉBILITÉ

Affections de l'Estomac

## Alimentation des Phtisiques, Tuberculeux, Typhiques, etc.

TOUTES PHARMACIES

**Échantillons gratuits Fréd. BAYER et Cie, 23, rue d'Enghien, Paris**

REVUE

DES

MALADIES CANCÉREUSES

## MÉMOIRES ORIGINAUX

# COUP D'ŒIL SUR LES GLOSSOPATHIES, SUR QUELQUES-UNES DE LEURS FORMES CHRONIQUES, NOTAMMENT SUR LES « LANGUES BLANCHES ».

**Par M. le Dr T. BARTHÉLEMY**
**Médecin de Saint-Lazare**

### LEUCOPLASIES, SYPHILIS ET CANCER.

Dans les glossopathies chroniques, dégénératives et scléreuses, la muqueuse perd son velouté et sa coloration rose. Dans quelques cas, rares d'ailleurs puisque je n'en ai vu que trois, la totalité de la muqueuse linguale est devenue blanche, uniformément blanche, d'un blanc intense ; c'est la langue *neigeuse*, d'origine non mercurielle comme dans la stomatite, mais syphilitique tardive : on a envie, de la retourner comme un gant ou de l'écorcher comme on fait d'une anguille. Mais le plus souvent, c'est par ilots, par semis, par pointillé que se présente la lésion.

Il y a une leucoplasie pointillée née directement de la syphilis à la période secondaire. Cette variété est assez commune ; elle existe avec des syphilides érosives ou bien isolément ; dans ce dernier cas, elle est plus rare, mais elle ne peut être niée. Elle guérit très facilement et très complètement mais exclusivement par le traitement mercuriel. Comme c'est une affection superficielle et bénigne en somme, on peut la guérir, soit par les pilules, soit même par les injections mercurielles solubles qui n'ont que des indications exceptionnelles et qui ont le grave inconvénient d'être renouvelées tous les jours, tous les deux jours et quelquefois 2 fois par jour ; ce qui n'est vraiment pratique ni pour le malade ni pour le médecin, étant donné surtout qu'elles peuvent être avantageusement remplacées par les insolubles qui ne se font qu'une fois par semaine, tout en étant beaucoup plus efficaces, bien que sans danger.

Mais ce sont surtout les lésions dégénératives tertiaires de la langue que je désire étudier ici. La muqueuse n'est plus souple ; elle devient dure, rapeuse, fendillée, fissuraire. Des inégalités se montrent à sa surface sous forme de végétations et de papillomes, *simple* ou *corné* ; il ne faut pas confondre ce dernier avec le bourgeonnement du début de l'épithélioma. Cette dégénérescence se fait parfois assez vite. Un de mes malades a dû être opéré presque d'urgence pour éviter la généralisation ; et encore, peu de temps après, il fallut refaire une nouvelle extirpation de noyaux oubliés qui récidivèrent rapidement ; et deux mois après cette deuxième opération, d'ailleurs fort complètement exécutée, bien que la cicatrice fût parfaite, des adénopathies symétriques se montraient sous le maxillaire et jusque dans le cou.

Nous verrons toutefois plus loin que ces dégénérescences sont infiniment plus rares qu'on ne le croit généralement.

Toujours est-il que la langue devient par ilots d'une blancheur intensive, luisante, brillante, argentée. La leucoglossie non syphilitique se développe ordinairement après la leucoplasie de la face interne des commissures et des joues dans les points qui sont le siège d'une pression minime, inconsciente, mais continue, de la part des dents, dans les points où la mâchoire supérieure se réunit à l'inférieure, dans les points où s'exerce la compression d'une saillie dentaire anormale ou encore dans les points des gencives qui sont déchirés par la dent de sagesse. On sait d'ailleurs que c'est fréquemment de ces dernières fongosités et fissures, portes d'entrée pour les diverses infections, gingivales, péri-molaires, que partent les premières irritations caractéristiques de la stomatite mercurielle, toujours plus prononcée du côté où se couche de préférence le malade, selon la remarque de Ricord.

Quoi qu'il en soit, les bandes blanches disposées à la face interne des joues au niveau des interstices dentaires en forme de triangle allongé, sont souvent décrites sous le nom de *plaques nacrées des fumeurs* alors que pour la langue la dénomination de *leucoplasie*, proposée par Schwimmer et propagée par Vidal, est, à mon sens, de beaucoup préférable, puisque le nom ne préjuge pas de la nature de l'affection, nature qui reste toujours obscure, sinon inconnue.

Les fumeurs n'en sont pas seuls atteints ; plusieurs de mes malades n'ont jamais fumé et jamais bu ; toutefois, les fumeurs et les alcooliques sont en majorité. Un de mes malades était un fumeur extraordinaire ; toujours il avait à la bouche, soit une pipe, soit un

cigare ; pendant trente-deux ans, il n'eut aucune espèce de lésion buccale. C'est alors qu'il contracta la syphilis. Deux ans après, il avait une forme intense de leucoplasie, qui d'ailleurs depuis huit ans n'a pas encore subi la dégénérescencc épithéliomateuse. Quatre de mes malades avaient de petites taches nacrées, isolées, irrégulières, fines, superficielles, disséminées sur les régions latérales de la langue avant de contracter la syphilis. Ils fumaient peu ; mais ils étaient profondément arthritiques et leur bouche était fortement acide. La syphilis mit de quatre à douze ans à produire chez eux une leucoglossie très prononcée. Un seul cas dégénéra en épithélioma : c'est ce fait que j'ai fait représenter après l'opération, dans cette belle photographie aquarellée par Méheux. L'arthritisme est donc une cause de leucoplasie, comme on le constate chez certains diabétiques dont le milieu buccal est très modifié.

Mais on ne peut pas ne pas être frappé du nombre considérable des antécédents syphilitiques chez les sujets atteints de leucoplasie. Et encore, il faut tenir compte des cas de syphilis ignorée de bonne foi, méconnue, de la syphilis conceptionnelle, de l'hérédo-syphilis et de l'hérédité syphilitique. Bien souvent, il me semble qu'il doit s'agir de phénomène parasyphilitique plutôt que de symptôme né directement de la syphilis. Certes, je sais que la syphilis fait à la moëlle, sur les os, sur les viscères et même à la peau, des scléroses, des éburnations, des dégénérations fibreuses, des hyperkératoses qui résistent au mercure. Mais, dans la leucoplasie, pour une manifestation directement spécifique, on a vraiment trop peu de succès thérapeutiques : sur 55 de ces cas tertiaires, je n'ai pu, même par le traitement mercuriel intensif, guérir que quatre de ces cas, en enrayer sept (il me semble tout au moins) et en améliorer vingt. Les autres n'ont pas été soumis aux méthodes intensives. Faut-il donc, outre l'arthritisme, outre la syphilis, outre les parasites qui modifient le milieu buccal, outre le tabac et l'alcool, outre toutes les causes qui peuvent diminuer la résistance des tissus, admettre encore d'autres causes jusqu'ici insoupçonnées ? La leucoplasie est-elle une maladie spéciale, parasitaire ou non, naissant seulement de préférence sur le terrain buccal préparée par une syphilis ancienne ? Je ne voudrais pas conclure aujourd'hui et je me borne à attirer l'attention des observateurs sur le nombre vraiment considérable de syphilis dans les antécédents des sujets leucoplasiques. Ce n'est en effet que longtemps après les accidents de début que les malades viennent consulter pour les taches blanches de leur bouche. Dans un certain nombre de cas où la syphilis

seule était en cause, il m'a semblé que la langue seule était prise primitivement ; ce n'est là qu'une indication et non une règle.

Quoi qu'il en soit, les joues restant longtemps intactes, voici la statistique que j'ai relevée à l'occasion même de cette communication et qui porte sur 55 cas, deux nouveaux cas m'ayant été adressés tout récemment, comme beaucoup d'autres d'ailleurs, par mon excellent maître, le Dr Besnier, à qui je tiens à adresser ici mes remerciements.

« Sur 55 cas de *leucoplasie labio-buccale*, 43 ont été observés sur des syphilitiques anciens et avérés (de 4 à 22 ans après le chancre) ; 5 cas seulement ont eu lieu sur des femmes.

8 seulement chez des sujets non syphilitiques dont une dame atteinte d'eczéma séborrhéique desséminé.

4 étaient leucoplasiques (taches peu nombreuses, minimes, superficielles, disséminées sur les faces latérales de la langue) *avant* de devenir syphilitiques.

Deux ont une salive acide épaisse, concrète, formant un milieu spécial favorable aux fermentations par suite de dyspepsie et de manque de soins.

Deux présentent la disposition congénitale connue sous le nom de *langue scrotale* dont les plis retiennent les aliments.

Quatre ont en même temps une glossite marginée exfoliatrice simple.

Trois de ces sujets sont syphilophobes et glossodynipues.

Quatre ont subi la dégénérescence épithéliomateuse ; j'insiste sur ce chiffre, 4 sur 55. Trois en plus sont morts de cancer (deux de l'intestin, un de l'estomac), comme cela arrive parfois pour les sujets atteints de psoriasis vulgaire, cutané et non lingual, comme cela n'est pas rare pour les arthritiques en général.

Un assez grand nombre ont succombé, soit à la syphilis cérébrale ou même (3 au moins) à la paralysie générale ; soit à la tuberculose.

Le plus grand nombre était fumeur et buveur ; mais tant que la syphilis n'a pas été contractée, la bouche a résisté. En résumé, je ne trouve dans les antécédents que les causes suivantes : tabac, alcool, défaut de soins et d'hygiène buccale, dyspepsie, arthritisme mycoses, malformations et surtout syphilis. Tels sont les faits qui montrent qu'on *n'est pas en droit de désigner la leucoplasie sous le nom d'affection précancéreuse.* La terminaison par le cancer est en somme une exception ; et il ne serait pas sans intérêt de rechercher si les cancers de la langue, des lèvres et des joues ne sont pas plus

fréquents sans leucoplasie qu'avec leucoplasie. En tout cas, la face interne des joues, surtout au niveau des commissures labiales, qui est une région si souvent atteinte d'affections diverses et qui est un siège de prédilection pour la leucoplasie, est très rarement épithéliomateuse. Je n'en ai vu qu'un seul cas pour la joue.

Notons enfin que la dénomination de *leucokératose* n'est qu'une expression applicable au plus petit nombre des cas de leucoplasie et que le plus grand nombre des cas est, au contraire, lisse, argenté, luisant, brillant, plutôt que granuleux, irrégulier, kératosique.

Il résulte de cette statistique, qu'il y a lieu de recommander aux sujets leucoplasiques de pratiquer soigneusement. l'hygiène buccale, de faire bien soigner leurs dents et leurs gencives, de supprimer le tabac, l'alcool et les irritations banales facilement évitables, telles que les mets trop chauds, trop froids, trop assaisonnés, etc. Moyennant ces précautions, on est presque assuré de voir la lésion s'arrêter et en tous cas ne pas se compliquer, rester presque indolente et compatible avec une longue et excellente santé. Voilà ce qu'il faut bien retenir. A part ces circonstances qui concourent à la production de cette leucoplasie, le psoriasis lingual de Bazin et de Debove, il y a encore quelques particularités à signaler.

Tout d'abord il convient de remarquer que les épithéliums des muqueuses, aux régions bucco-linguales comme aux régions génitales, sont doués du caractère de réagir en blanc dans un certain nombre de circonstances. Le résultat semble le même, et pourtant les causes sont très différentes : le mercure, le tabac, les caustiques peuvent produire à la langue des taches blanches. Ainsi, au contact du nitrate d'argent, l'épiderme devient noir par réduction du sel d'argent par la sueur et la lumière; au contraire, l'épithélium bucco-lingual, vulvaire, etc., deviendra blanc, d'un blanc laiteux, intense, immédiat. Mais à la bouche, si la maladie d'Addison, si la phthiriase forment, parfois des taches brunes, beaucoup d'affections très diverses, marquent en blanc, l'hydroa (comme en voici une photographie), l'hydrargyrie, l'eczéma, le lichen, l'irritation nicotique, l'irritation chronique par des pressions lentes, insensibles mais prolongées, ou par des débris dentaires insuffisants pour ulcérer, tous ces facteurs de morbidité buccale agiront ici comme la syphilis dans sa période tertiaire, dans la forme où le processus aboutit, non à des ulcérations, mais à de la sclérose, d'abord partielle, puis superficielle, enfin intéressant la muqueuse dans sa totalité. Il arrive souvent que ces lésions se montrent chez des

syphilitiques dont la traitement a été insuffisant, bien que la syphilis soit bénigne. Dans la pratique, il n'est pas rare de trouver beaucoup de causes réunies et de constater des lésions qui sont associées, combinées, et auxquelles parfois encore des mycoses sont surajoutées.

Toute cette description est vague ; et je sens qu'elle manque de netteté ; c'est l'inconvénient des vues d'ensemble. Il faudrait, pour être précis, faire l'étude spéciale de chacune des variétés morbides que, aujourd'hui, je ne puis faire ici qu'énumérer.

La leucoplasie est donc, dans l'état actuel de nos connaissances, un syndrome pour lequel l'analyse clinique n'est pas terminée et pour lequel les recherches étiologiques sont encore à peine ébauchées. Il y aura lieu, à l'avenir, de mieux étudier les modifications du milieu buccal, de préciser le rôle joué par la sécrétion salivaire, par la dyspepsie, par l'arthritisme, par les fermentations, de mieux apprécier les causes d'irritations répétées et surtout de rechercher les antécédents de syphilis. Combien de temps après une syphilis bénigne mais insuffisamment traitée, la leucoplasie a débuté ? les lèvres, les joues ont-elles précédé la langue ? la langue est-elle plus souvent prise isolément quand la syphilis seule est en jeu? bref, il y a langue blanche et langue blanche, et il faut savoir distinguer. Quelles sont les modifications à attendre, soit dans le sens de l'amélioration par les injections de préparations mercurielles insolubles, soit dans le sens de l'aggravation, de la pérennité simple ou de la dégénérescence par l'absence de tout traitement? Le suc parotidien ne peut-il être utile pour modifier le milieu buccal, etc ?

Quoi qu'il en soit, le début est indolent ; bien rarement, il y a quelques picotements ou un peu de sensibilité qui attire l'attention; presque toujours le malade ne vient consulter que quand la lésion est déjà ancienne. « Je croyais que ça se passerait ; ça ne me faisait pas mal ; je n'y attachais pas d'importance », telles sont les raisons par lesquelles il excuse sa négligence. Mais alors, déjà les petites taches, irrégulières, superficielles, très disséminées, se sont multipliées et ont fait place, surtout sur les régions dorsale et latérales de la langue, à de petits ilots, arrondis comme des lentilles, au niveau desquels l'épithélium s'épaissit, s'infiltre, se durcit et blanchit. La lésion change avec la constitution anatomique de la muqueuse; on le constate par ce qu'on voit à la face dorsale ou à la face antérieure de la langue.

Le processus semble différer pour la sclérose superficielle de la

langue, quand la lésion est d'origine simple ou de cause syphilitique. Voici ce que l'on peut observer, quand on considère attentivement le début d'une syphilis linguale chronique. Dans les points où la lésion est le plus développée, au centre du placard par exemple, on ne distingue que de minces bandes fibreuses très rapprochées, presque fusionnées, dures, sèches, en train de se substituer — sans lésion préexistante appréciable — aux tissus normaux.

Mais à la périphérie de la plaque blanche, on voit les faisceaux de rubans se desserrer ; la trame des fils peut se percevoir et on distingue les mailles et les enchevètrements·

Plus périphériquement encore, on voit des petits ilots blanchâtres de moins en moins volumineux au fur et à mesure qu'ils sont moins conglomérés.

On distingue nettement le début de l'affection sous forme de lésions ponctiformes miliaires mais déjà dures, scléreuses et blanches, d'abord peu abondantes et très isolées les unes des autres, graduellement vers le centre plus nombreuses et plus rapprochées, enfin criblant la région, se fusionnant et formant dès lors un de ces ilots qui ne tardera plus à rejoindre les ilots voisins par leurs prolongements d'ailleurs irréguliers.

On constate donc à la langue ce qu'on observe pour l'hyperkératose palmaire ou pour la sclérose de la plante du pied et surtout pour le talon. Le processus ne semble pas d'ailleurs différer de ce qu'on signale pour la sclérose viscérale, foie, reins, plèvres, poumons, cerveau, moelle, etc. Au bout de quelques années, car c'est par années qu'il faut compter dans les cas ordinaires, les ilots de sclérose superficielle se fusionnant en placards irréguliers, affectent parfois, sur la face antérieure et sur les régions latérales de la langue, des bords festonnés. Sur le dos de la langue, les placards sont coupés par les plis, devenus des fentes scléreuses, agrandies et profondes. Ces plis peuvent circonscrire de petites parcelles de muqueuse et les isoler presque à la façon de végétations qu'il vaut mieux parfois tout simplement exciser; car les aliments, qui sont retenus dans ces replis, fermentent tout autour : causes initiatives pour une *langue ficelée* ou *ligotée*.

Sur certains points, l'état velouté et moelleux de l'épithélium persiste à côté d'autres points devenus au contraire durs, secs et rapeux. Quelques points font saillie à l'extérieur, pendant que la sclérose devient plus profonde et interstitielle. Les productions blanches peuvent ne survenir que seeondairement à ces altéra-

tions interstitielles ; d'autres fois, elles sont simultanées, avec prédominance de l'un ou de l'autre processus, selon le mode d'évolution de la leucoplasie proprement dite.

On peut observer des rugosités, des saillies, des végétations cornées, simples papillomes blancs qui ne sont pas destinés à devenir malins ; il en est d'autres, au contraire, qui se transforment et qui dégénèrent vite ; c'est ce que disent tous les auteurs qui se sont occupés de la question, depuis Bazin et Debove jusqu'à Besnier, Bénard (de St-Christan), Ledentu, etc. qui ont étudié les rapports de la leucokératose avec l'épithélioma.

C'est même là le principal point de la question ; c'est cette épée de Damoclès qui en fait à la fois la gravité et l'intérêt ; car le pronostic n'est pas encore fait entre les cas qui resteront bénins (il faut savoir toutefois que c'est la majorité) et les cas destinés à dégénérer, qui constituent une minorité malheureusement encore trop importante.

Les plus souvent, c'est la langue qui prend l'avance ; d'autre fois, c'est la plaque jugo-commissurale, la gauche surtout, dans mes observations du moins. D'autres fois c'est la lèvre, face muqueuse.

Ces placards sont d'abord lisses, résistants ; si on vient, sous le chloroforme, à les râcler, on les entend crier sous la curette ; ils sont justiciables, moins des caustiques chimiques, que des très fines pointes de feu. Le galvano-cautère me paraît le moyen de choix pour la face interne des joues, tandis que la décortication ou l'extirpation larges sont préférables pour la langue.

J'ai dit que le plus grand nombre des sujets leucoplasique, étaient des vétérans de la syphilis, soit acquise, soit héréditaires soit même conceptionnelle ; car j'ai observé un cas chez une dame qui, épouse d'un mari syphilitique, a accouché avant terme d'un enfant mort-né et qui n'a jamais fait de traitement spécifique n'ayant jamais eu de manifestations spécifiques évidentes et incontestables. Soit dit en passant, il ne me paraît pas douteux que les mères de fœtus tués par la syphilis paternelle aient pu échapper à l'infection syphilitique ; elles ont seulement une syphilis atténuée, mais elles ont la syphilis.

Il y a lieu de recourir, dans tous les cas de lésions syphilitiques, à ce puissant et précieux moyen des injections intra-musculaires d'huile grise ou d'huile calomélique. Employées avec discernement, on n'a pas de stomatite mercurielle et on guérit presque sans douleur et en tout cas sans aucun danger, des lésions qui résistent à tous les autres modes de traitement. Elles modifient

favorablement les tissus et les rendent plus résistants ; et si l'élément syphilitique domine, elles sont curatives, au grand étonnement des malades, qui en sont encore à comprendre comment on peut, en faisant une injection intra-fessière, guérir leur langue. Les injections de préparations mercurielles solubles, n'ont que des indications exceptionnelles et passagères ; elles ne font que momentanément disparaître les lésions ; elles ne guérissent pas définitivement et *n'épurent pas à fond* : c'est pour moi le résultat certain d'une expérience déjà longue qu'elle ne constituent qu'une médication insuffisante, superficielle, à employer seulement dans certains cas, ou passagèremet, incidemment, ou, quand pour une raison quelconque, on ne peut pas faire autrement. C'est toujours une arme sans doute, mais ce n'est pas la meilleure ; voilà ce que le clinicien doit bien savoir et ne jamais oublier.

Qu'il me soit permis, pour finir, d'ajouter quelques mots relativement à une forme très spéciale, je veux parler de cette variété de *leucoplasie* qui relève directement du *lichen plan* (lichen planus de Vilson). Voici, entre plusieurs autres, un moulage caractéristique fait par Jumelin ; il provient d'un jeune homme de 20 ans, non syphilitique, vigoureux, mais nerveux comme c'est la règle, bien que le système nerveux ne me semble pas jouer dans la pathogénie du lichen plan le rôle qu'on lui a attribué. Ce jeune malade est atteint de lichen plan typique de la langue, sans mélange d'aucune autre dermatose. Il faut bien connaître cette forme pour ne pas la confondre avec les leucoplasies qui, précédant l'épithélioma ou suivant la syphilis, répondent à des indications thérapeutiques toutes différentes. Cette leucoplasie a ceci de particulier, qu'elle peut guérir, qu'elle guérit fort bien seule, mais au bout d'un certain temps.

On retrouve sur ce moulage tous les caractères habituels : à la face interne des joues, où la lésion n'est pas constituée par des papules conglomérées et fusionnées en nappe et en infiltrat, on voit que la plaque est sillonnée en tous sens par des filaments d'une ténuité, d'une finesse extrêmes, comme ceux d'une toile d'araignée, lisse ou striée, en tout cas, résistante, argentée, très brillante. Suivant l'âge de la lésion, les tractus sont saillants ou déprimés de façon à brider la muqueuse. Ces tractus s'enchevêtrent en tous sens, de manière à former un filet à mailles très étroites ou des étoiles plus ou moins irrégulières. Brocq y signale les dilatations moniliformes qu'on observe parfois à la peau, sur les larges plaques de licben plan quand les surfaces sont dépouillées d'épiderme. Après l'évolution

des papules, il peut persister à la peau, pendant parfois très longtemps, une pigmentation plus ou moins foncée. Ici, contrairement à ce qu'on observe dans la maladie d'Addison qui noircit les muqueuses, c'est une tache blanche que l'on voit pendant plus ou moins longtemps, dans les régions exposées aux frottements alimentaires et autres, surtout dans les espaces interdentaires où peut s'exercer la pression insensible mais prolongée des arcades, dans certaines dispositions individuelles de la bouche, et quand les tissus sont déjà atténués dans leur résistance, soit congénitalement (langue scrotale), soit par maladie acquise (syphilis).

La disposition réticulée, en mailles ou en prolongements irréguliers. prédomine à la face interne des commissures et des joues où les stries nacrées sont souvent symétriquement développées.

La disposition en plaques est prépondérante à la langue où l'affection se présente sous l'aspect de taches blanches, disséminées sur les parties latérales et plus souvent sur la face dorsale ; les papules de lichen sont hypertrophiées, mais aplaties et rudes, de façon à former de petits ilots durs, rapeux, blancs, à peine saillants.

De même que les petits renflements en grains de chapelet peuvent être considérés comme les analogues de papules déformées isolées, dont l'évolution est plus facile à suivre sur la peau, de même les stries filamenteuses et entrecroisées sont, sur les muqueuses, les pendants des plaques cutanées.

Ces lésions peuvent persister pendant de longs mois sans modification ; puis, de temps en temps, il se fait, comme à la peau, des poussées aiguës, souvent inattendues, ou en simple coïncidence avec des causes purement occasionnelles ; il faut alors se contenter des pulvérisations et de lavages antiseptiques doux, si l'on ne veut pas s'exposer à l'extension du mal ou à des intolérances souvent pénibles, susceptibilité de la muqueuse qui n'existe plus dans les périodes torpides, les seules favorables pour agir efficacement. Dans les cas bénins qui sont de beaucoup les plus fréquents, la disparition peut se faire sans laisser aucunes traces, même si la lésion a eu une longue durée.

Ces affections des muqueuses buccales doivent être bien connues parce que, si la règle est qu'elles coexistent avec une dermatose qui les a précédées, il arrive qu'elles peuvent être, pendant plusieurs mois, les premiers, les seuls symptômes du lichen plan. Il n'y a pas d'exemple que cette variété de leucoplasie ait dégénéré et soit devenue épithéliomateuse. Les lésions qui dégénèrent sont celles qui proviennent de l'eczéma ou de la syphilis ; ce sont celles qui offrent

des lésions chroniques, des gerçures plus ou moins longtemps négligées, relevant soit de l'arthritisme, soit de la syphilis, et ayant offert pendant longtemps une porte d'entrée au germe épithéliomateux qui a fini par trouver le terrain et les conditions convenables à son développement.

Plus j'observe en effet, plus je me convainc de cette conception, sur laquelle j'avais déjà attiré il y a longtemps l'attention des cliniciens dans un travail intitulé « contagiosité du cancer », que les cancers sont d'origine parasitaire. Pour la peau, pour les téguments, la question me paraît devenue peu discutable ; c'est toujours les lésions chroniques négligées qui s'infectent et qui dégénèrent. La peau offre beaucoup plus de résistance que les muqueuses ; et quand la lésion épithéliomateuse n'atteint pas les régions commissurales où les lymphatiques sont si développés et si absorbants, la lésion épithéliomateuse peut être guérie définitivement et sans récidive, même après dix ans, comme j'en ai observé plusieurs exemples.

Pour obtenir ce résultat, si la lésion est bien limitée, rien ne vaut le raclage à fond suivi d'une cautérisation avec le caustique de Filhos. Si la lésion est étendue, il faut pratiquer les badigeonnages quotidiens d'acide arsénieux selon le procédé de Trunesek-Czerni, vulgarisé chez nous par Hermet. Mais, dès que la lésion arrive aux muqueuses, sans même atteindre l'envahissement des ganglions lymphatiques, il faut recourir aux interventions chirurgicales le plus hâtivement et le plus largement possible si l'on veut se garder toutes les chances d'éviter les déplorables, les décourageantes récidives avec extension.

Certes, il y a des cas certains, où même à la langue et aux lèvres, comme à l'utérus, des récidives n'ont pas eu lieu ; mais la règle est la récidive. Cette question est toujours d'actualité ; car le cancer paraît de nos jours en croissance ; et les médecins devront bientôt se résoudre à suivre le conseil d'Ozenne et à s'occuper activement de la ligue et du congrès contre le cancer.

La syphilis prédispose au cancer dans l'âge mûr, de même que dans l'enfance et la jeunesse, elle prédispose à la tuberculose. Elle affaiblit la résistance générale de l'organisme et la résistance cellulaire des tissus, elle crée des portes d'entrée longtemps et chroniquement béantes ou souvent récidivantes. Voilà ce que les faits observés et les statistiques nous démontrent. Pourtant, j'insiste bien sur cette conclusion, c'est que le plus grand nombre des lésions chroniques de la langue relevant de la syphilis ne dégénèrent

pas, et que, même dans les formes leucoplasiques, la règle, surtout si l'on fait le traitement local et le traitement général appropriés, est que la lésion reste ce qu'elle était sans aboutir fatalement à l'épithélioma. La leucoplasie n'est donc pas le commencement plus ou moins insidieux de l'épithélioma ; *c'est donc à tort qu'elle a été qualifiée de précancéreuse*. Sur 55 cas de leucoplasie, 43 ont été observés chez des syphilitiques, 7 seulement sont devenus cancéreux. Voilà la conclusion, consolante en somme, de ce travail.

---

## LE PRONOSTIC DES TUMEURS BASÉ SUR LA RECHERCHE DU GLYCOGÈNE (1)

*(Suite et fin)*

**Par M. le Dr A. BRAULT**

**Médecin de l'hôpital Tenon, chef des travaux pratiques d'anatomie pathologique à la Faculté**

SOMMAIRE. — I. Introduction. — II. Méthode de recherche. — III. Examen des tumeurs A. Epithéliomas ectodermiques ; B. Epithéliomas à cellules cylindriques ; C. Epithéliomas glandulaires ; D. Sarcomes, lymphadénomes ; F. Chondromes ; F. Tumeurs composées ; G. Tumeurs bénignes (lipomes, myxomes. fibromes, myomes. angiomes, papillomes. adénomes, kistes). — Remarques générales sur la glycogénie cellulaire.

Il est intéressant de constater que les lois de la glycogenèse s'appliquent aussi bien aux sarcomes et aux lymphadénomes, qu'aux épithéliomas. Cette constatation, toute curieuse qu'elle soit, ne saurait surprendre. Cliniquement en effet, sarcomes et épithéliomas sont chaque jour confondus ; pièces en main, la distinction n'est pas toujours possible. L'évolution du tissu morbide, la marche générale de l'affection, prouvent que ces néoformations ont certaines propriétés communes. L'histologie elle-même, tout en montrant que les sarcomes et les épithéliomes sont des produits distincts, établit d'autre part qu'ils sont constitués par des groupements cellulaires dont la reproduction illimitée n'aboutit jamais à l'édification d'un tissu définitif.

Sans doute, en étudiant les détails de structure de ces tumeurs, on remarque que les épithéliomas sont privés de vaisseaux, tandis que les sarcomes sont constitués par des agglomérations cellulaires.

(1) Voir *La Revue* du 20 septembre et du 20 novembre 1899.

## IV

### REMARQUES GÉNÉRALES SUR LA GLYCOGÉNIE CELLULAIRE

Il s'agissait, pour nous, de trouver une méthode d'investigation assez pratique pour en tirer des indications précises sur le pronostic des tumeurs.

La recherche du glycogène nous a donné cette méthode aussi rapide que constante dans ses résultats. Nous avons en effet établi que de toutes les modifications physiologiques imprimées aux tumeurs par l'excès de leur développement, la glycogenèse était la plus évidente. D'une appréciation et d'un contrôle plus faciles que les divers modes de multiplication nucléaire, la glycogenèse s'étend sur un champ d'observation beaucoup plus vaste. Cela veut dire que l'activité des cellules se juge à d'autres mouvements que ceux des noyaux. Ces derniers correspondent à certaines phases de l'activité cellulaire ; quant à la glycogenèse, elle précède la division des cellules, elle survit à cette division, elle se maintient dans les éléments dont les besoins nutritifs augmentent sans que leur structure intime soit sensiblement modifiée.

Elle est en somme l'expression d'une nutrition plus intense. Pour donner du phénomène une idée plus générale et plus exacte, il nous faut revenir sur les conclusions d'études antérieures. Les exemples que nous avons cités plus haut ne concernent en effet que des tumeurs justiciables d'une opération et qui, par conséquent, peuvent être recueillies dans des conditions d'examen absolument comparables.

Mais, nous savons que s'il est préférable de recueillir les pièces fraîches, cela n'est pas indispensable, puisque la glycogenèse s'étend à toutes les tumeurs, y compris celles du pancréas, du foie et des organes profonds. Ce serait en amoindrir l'intérêt que de l'envisager au seul point de vue pronostique. L'importance du phénomène est plus générale. car, au début de toute néoformation tant soit peu active, l'élaboration du glycogène, apparaît comme l'acte biologique nécessaire et universel. Déjà le glycogène est déposé dans la cicatricule, on le retrouve en plus ou moins grande abondance dans les tissus de l'embryon, et à certaines époques du développement on peut accepter que le fœtus baigne dans un véritable lac de glycogène. Cette comparaison n'est pas d'une exactitude absolue, en ce sens que le glycogène est toujours contenu dans les cellules et que jamais on ne le trouve à l'état libre. Ainsi, les cel-

lules épidermiques en sont imprégnées dans toute la hauteur de la peau, les muscles en sont remplis. les épithéliums des bronches pénétrés. Il en est de même de presque tous les tissus, des glandes en formation, des membranes connectives et fibro-vasculaires (pie-mère, vessie), des follicules pileux, des artères, des veines, etc. Lorsque les organes sont formés et que le développement se ralentit, les cellules n'en contiennent plus.

Chez l'adulte, on ne trouve de glycogène que dans le foie et les muscles, avec intermittences d'ailleurs, plus constamment dans les cartilages et les fibro-cartilages.

La plupart des organes n'en contiennent pas. Nous citerons entre autres le rein, le pancréas, les glandes de l'estomac et de l'intestin, les muqueuses à épithélium stratifié, la peau, la parotide, le sein, les tissus fibreux, les ganglions et les systèmes lymphatiques. Une tumeur vient-elle à se développer aux dépens de l'une quelconque de ces parties, la glycogenèse se manifeste immédiatement. Dans les formes végétantes et généralisées des néoplasmes, elle prend une intensité extraordinaire. Elle suit exactement les tumeurs dans leurs variations ; elle est intense, moyenne ou faible suivant que leur marche est rapide, régulière ou lente.

La glycogenèse observée dans les tumeurs ne se distingue en somme par aucune particularité importante de celle que l'on voit se manifester à propos du développement physiologique des tissus. Elle est toutefois beaucoup plus accusée, fait assez naturel, puisque les tissus normaux et les organes de l'embryon se développent d'après un plan harmonique préétabli dont ils ne sauraient s'écarter, tandis que les tumeurs représentent, par l'excès même de leur développement, des tissus anormaux n'obéissant à aucune règle.

Les végétations indéfinies des épithéliomas pavimenteux et cylindriques, des sarcomes, des tumeurs composées, édifient des masses histioïdes, mais il y a toujours disproportion entre le tissu néoformé et ceux qui l'entourent, entre les masses épithéliales et le tissu conjonctif avoisinant. A plus forte raison, la présence de masses épithéliales ou sarcomateuses dans les ganglions ou les organes situés à distance de la tumeur primitive, peut-elle être considérée comme la négation de toute organisation permanente pnisqu'il y a destruction de l'organe envahi par des masses cellulaires ne présentant aucune stabilité. Les néoformations sont toujours reconnaissables ; on peut les rapporter à leurs points d'origine, mais on n'explique ni les végétations monstrueuses des masses primitives, ni le nombre souvent incalculable des tumeurs se-

condaires dans des régions où elles ne semblent avoir aucune raison de se développer. En fait, elles vivent en parasites aux dépens d'organes envahis dont la destruction peut être complète.

Or, toutes les masses secondaires des épithéliomes et des sarcomes, constituant des colonies nouvelles dans les organes et les ganglions, sont extrêmement glycogénées, souvent plus, avons-nous dit, que les tissus normaux de l'embryon.

Les tumeurs envahissantes conservent donc, dans leurs migrations, les caractères histologiques et les propriétés biologiques de tissus en voie de développement, mais de tissus monstrueusement développés. Pour ces motifs, elles se séparent des réactions organiques provoquées par les parasites et les agents infectieux. En effet, dans les infections à marche lente, le tissu de réaction ne contient pas de glycogène, et dans les infections suraiguës, non seulement le glycogène n'apparaît en aucun point, mais il abandonne les organes qui en contiennent normalement. On ne saurait imaginer de contraste plus absolu entre les deux ordres de productions. Seules certaines inflammations aiguës provoquent la glycogenèse dans les cellules lymphatiques.

L'étude de la glycogenèse dans les tumeurs démontre qu'elles sont constituées par des fédérations cellulaires dont l'accroissement n'est plus soumis aux lois qui régissent l'évolution normale; ce sont des monstruosités histologiques. En parcourant les descriptions précédentes, on pourra relever un fait curieux qui mérite d'être rappelé. C'est la présence de glycogène dans les cellules d'origine connective. Déjà nous savons que si les cellules épithéliales des tumeurs (cellules de revêtement et cellules glandulaires) présentent des sécrétions dont les qualités chimiques et physiologiques varient, elles se comportent cependant de même dans l'élaboration du glycogène. Cette élaboration est également départie aux sarcomes dont les cellules, privées de sécrétions normales, présentent néanmoins la propriété d'emmagasiner le glycogène. La variété du sarcome importe peu : les cellules fusiformes, polyédriques, vaso-formatives, myxomateuses, peuvent le retenir en proportion considérable dans les tumeurs simples ou composées.

Les tumeurs une fois formées, épithéliales ou connectives examinées dans leurs centres d'origine et dans leurs foyers secondaires, contiennent du glycogène, et en contiennent seules. Elles en assurent l'élaboration, elles l'emmagasinent, l'utilisent et le renouvellent suivant les besoins. Toutes ces opérations relèvent directement de l'activité de leurs cellules, c'est-à-dire que le glycogène n'est

pas emprunté au sang pour être incorporé par les cellules, il est fabriqué par elles.

Cette assertion ne peut être acceptée *a priori* ; elle réclame quelques observations complémentaires. On pourra remarquer, par exemple, que, en pleine cachexie cancéreuse, au moment où les fonctions digestives languissent, et où l'alimentation est réduite au minimum, les cellules des sarcomes et des épithéliomes continuent à fabriquer du glycogène. Cependant le foie peut en contenir à peine ou même en être totalement privé.

Nous avons fourni des preuves plus directes encore de l'indépendance de la glycogenèse dans les tumeurs, en montrant que des noyaux épithéliomateux, développés dans le foie, pouvaient être chargés de glycogène, alors que les cellules hépatiques en étaient entièrement dépourvues. Ces faits s'observent surtout lorsque le canal cholédoque est oblitéré et que l'imprégnation biliaire des cellules s'oppose à la sécrétion physiologique du glycogène.

D'ailleurs, chez l'embryon, la plupart des cellules épithéliales, conjonctives, endothéliales contiennent pendant longtemps une quantité très appréciable de glycogène avant que cette substance ait apparu dans le foie. Nous devons en conclure que tous les tissus ont la faculté d'élaborer le glycogène, de l'emmagasiner à l'état de réserve alimentaire, certainement aussi de le transformer en des produits extrêmement nombreux, de l'utiliser enfin pour la formation de parties histologiquement et physiologiquement très différentes.

Le glycogène se retrouve aussi bien dans les assises cellulaires de la peau irritée que dans l'épiderme de l'embryon normal. On peut le rencontrer également dans les divers tissus de l'organisme en dehors de toute intervention du foie. Il représente donc la substance alimentaire par excellence, celle que les cellules utilisent pour leur nutrition intime ou pour l'élaboration de produits plus stables. On trouve par exemple une quantité énorme de glycogène dans les cellules épidermiques de certains crustacés au moment de la mue et de la formation d'une carapace. On constate de même une accumulation considérable de cette substance dans les muqueuses à épithélium pavimenteux en voie de rénovation.

Les métamorphoses du glycogène sont certainement extrêmement nombreuses, car il est toujours présent dans les tissus normaux de l'embryon et les tumeurs en pleine activité quels qu'en soient la nature et le point de départ. Mais entre le dépôt du glycogène dans les cellules et sa transformation ultime, il est impossible

de mettre en évidence le terme intermédiaire *sucre*. Et bien que, sous certaines influences, les produits épidermiques, de même que dans les végétaux, la cellulose et le ligneux, puissent se transformer en sucre, il n'en est pas moins vrai que l'utilisation du glycogène s'arrête en général aux termes que nous venons de signaler. La substance amylacée subit dans les différentes régions du corps toute une série de mutations intéressantes à suivre, mais dans la succession desquelles le sucre n'apparaît à aucun moment.

D'après cela, les apparences sont que les tissus et les tumeurs en évolution ne forment pas de sucre, de même qu'il nous paraît établi que le glycogène incorporé par elles ne provient pas du sucre déversé par le foie dans la circulation. Si le sucre hépatique est utilisé dans les tumeurs, ce n'est que partiellement; il représente une des sources, et non la plus importante, du glycogène élaboré par les cellules néoplasiques. Cela résulte des observations déjà nombreuses aujourd'hui que nous avons pu relever où l'activité du foie venant à diminuer pendant la période consomptive des tumeurs, le glycogène se trouve en abondance dans les cellules néoformées. On sait en outre que nombreuses sont les circonstances où le glycogène hépatique n'existe qu'en proportion infime : jeûne prolongé, alimentation insuffisante; il fait également défaut lorsque le fonctionnement des cellules du foie est suspendu, comme à la suite des rétentions biliaires prolongées.

Quelle que soit la raison de l'absence du glycogène hépatique, des tumeurs éloignées du foie ou situées dans le foie peuvent en contenir en grande quantité. Par là nous avons la démonstration que les cellules des tumeurs n'empruntent pas leur glycogène au foie, et qu'elles le fabriquent sur place avec les substances qui leur sont apportées par la circulation.

En somme. la glycogenèse est une fonction cellulaire générale et non la propriété exclusive d'un organe différencié pour cette élaboration. Elle est inséparable de l'activité de tous les protoplasmas, et ne peut être localisée ni dans le foie, ni dans les muscles, ni dans les cartilages. Dans toute circonstance où les tissus sont sollicités à une nutrition plus active, ils retrouvent immédiatement cette faculté qu'ils semblaient avoir abandonnée depuis les premières périodes du développement fœtal, d'élaborer, de fixer, et d'utiliser le glycogène.

C'est dans ce sens que l'on pourrait dire que les tumeurs sont des tissus qui font retour à l'état embryonnaire. Mais, nous savons qu'il n'en est rien et que la plupart des tumeurs naissent sur place

par développement local aux dépens des cellules adultes préexistantes.

La glycogenèse est, avons-nous dit, dans le foie lui-même une fonction intermittente, des troubles nombreux pouvant l'amoindrir ou la faire disparaître pendant une période assez longue. Cependant on peut objecter que le foie, dont la structure intime ne se modifie pas, n'est nullement comparable aux tumeurs, qui sans cesse augmentent de volume. Sous ce rapport, il est encore exact de dire que le foie n'est pas l'organe glycogénique unique, puisque, chez l'adulte, des tissus de constitution invariable, comme les muscles et les cartilages, contiennent du glycogène en forte proportion (cartilages costaux, cartilages des bronches et fibrocartilages élastiques de l'épiglotte, de la trachée, du pavillon de l'oreille).

D'autres tissus, habituellement privés de glycogène, peuvent présenter éventuellement une accumulation très accusée de cette substance sans modification appréciable de leur structure. Il suffit, pour que le phénomène apparaisse, d'une légère excitation physiologique ; c'est alors que l'épiderme, les épithéliums stratifiés des muqueuses irritées par le voisinage d'une tumeur ou de produits inflammatoires situés à proximité, emmagasinent des réserves glycogéniques. A partir du moment où le glycogène est apparu dans la peau, on le voit persister jusqu'à la destruction complète des cellules épidermiques. S'il s'agit d'une inflammation destructive et ulcéreuse (tuberculose, syphilis), les produits d'inflammation qui caractérisent ces deux maladies, ne contiennent habituellement aucune trace de glycogène ; cependant, les cellules épidermiques refoulées par ces végétations, continuent à prendre la coloration brun rougeâtre sous l'action de l'iode.

Il est ainsi démontré que par simple exaltation des phénomènes physiologiques, et dans des tissus dont la fonction paraît, au premier abord, essentiellement distincte de celle des glandes, le besoin de glycogène est immédiat. Aussi le voit-on apparaître en grande quantité.

Pour les tumeurs, la question n'est pas absolument du même ordre. La nutrition cellulaire s'y montre plus intense pour deux raisons: c'est tout d'abord que, les échanges étant plus actifs, les cellules contiennent une certaine quantité de substance en réserve, comme on le constate dans les observations qui viennent d'être rappelées. Mais les cellules des tumeurs doivent, en plus, subvenir à la prolifération de nombreuses générations cellulaires.

On comprend alors pourquoi la glycogenèse observée présente

tant de points communs avec celle que l'on observe chez l'embryon dans les tissus et les organes en voie de développement. On voit également ce qui la distingue de la glycogenèse constatée dans l'épiderme irrité ou dans le foie en plein fonctionnement. La production du glycogène observée dans les tumeurs est plus accusée que dans les tissus de l'embryon, précisément parce qu'elles n'obéissent à aucune règle, à aucun plan d'organisation et que leurs actes nutritifs trahissent à tout instant le désordre et l'excès.

Il nous paraît utile, en terminant, de faire remarquer que le glycogène élaboré dans les tumeurs ne se comporte pas comme un produit de sécrétion qui devrait être déversé au dehors, mais comme une substance de réserve devant être utilisée sur place. Les notions acquises sur la glycogénie hépatique conduiraient à des conclusions diamétralement opposées, puisque tout le glycogéne est soi-disant destiné à la formation du sucre.

Mais il existe entre les éléments des tumeurs et les cellules du foie, des différences morphologiques et histochimiques considérables. La cellule hépatique considérée autrefois comme ayant seule la propriété d'utiliser le glycogène, est une cellule à protoplasma granuleux et opaque. On pourrait croire que cet aspect, commun à un certain nombre de cellules, dites sécrétantes des organes, se retrouve dans les tumeurs où la glycogenèse se manifeste avec une grande activité.

Cette présomption ne se trouve pas justifiée. La plupart des cellules très fortement glycogénées, présentent un protoplasma clair presque translucide. Parmi les tumeurs où les cellules offrent cette apparence, il faut citer :

1° Tous les épithéliomas à cellules cylindriques du tube digestif, des conduits excréteurs des glandes, de la muqueuse utérine, de certains adéno-épithéliomes du rein, toutes tumeurs contenant parfois des dépôts glycogéniques extrêmemeut abondants.

2° Un grand nombre de sarcomes à cellules fusiformes et à cellules polyédriques ou épithéloïdes. Ces derniers sont, à ce point de vue, tout à fait caractéristiques. Qu'on imagine des cellules dont le contour est assez net, le noyau central très visible et le protoplasma complètement transparent. Par le picro-carminate d'ammoniaque, le noyau se montre avec évidence, le protoplasma est à peine teinté. Les mêmes cellules examinées sur des coupes en suspension dans l'alcool, laissent voir des corps réfringents absolument incolores, occupant la plus grande partie du protoplasma : ce sont les blocs de glycogène. Ils se dissolvent rapidement dans

l'eau et dans les réactifs en solution aqueuse ainsi que dans la glycérine. Ces mêmes blocs teintés par l'iode prennent une coloration rouge brun très intense; ils paraissent occuper toute la cellule et souvent cachent le noyau.

Nous pourrions citer d'autres exemples, le résultat serait identique. Des deux séries de faits qui précèdent, nous pouvons affirmer que le glycogène n'est pas le produit exclusif de protoplasmas opaques et grenus comme celui des cellules hépatiques. Le glycogène ne provient pas non plus de cellules dont les actes sécrétoires sont constants ou mêmes habituels, ainsi qu'on les observe à la surface des muqueuses ou des acini glandulaires. Les cellules conjonctives, endothéliales, sarcomateuses, n'ont en effet aucune de ces propriétés, elle accumulent cependant des granulations glycogéniques en masses considérables. Cette observation démontre que, dans l'ordre biologique, l'élaboration de cette substance est une fonction universellement départie à toutes les cellules de l'organisme.

Les modifications du protoplasma que nous venons d'étudier ne s'observent jamais dans les tumeurs au repos ; elles font défaut dans les néoplasmes en voie de désintégration. Dans les tumeurs en activité, le protoplasma cellulaire présente-t-il d'autres changements? Nous avons indiqué antérieurement que les granulations protoplasmiques, considérées par presque tous les auteurs comme albuminoïdes, se montraient en petite quantité. C'est ce qui explique pour une part la transparence des cellules épithéliales et conjonctives d'un grand nombre de néoplasmes à marche rapide. Lorsque ces granulations sont cohérentes, les cellules apparaissent grenues, sombres et opaques. Les cellules hépatiques, les cellules rénales, présentent normalement cet aspect, les sarcomes à myéloplaxes et les sarcomes angioplastiques sont, parmi les tumeurs, celles qui contiennent les granulations les plus apparentes.

Il est en somme assez difficile de se faire une idée des variations des matériaux albuminoïdes contenus dans les tumeurs. Ce sujet est rempli d'obscurité, les caractères micro-chimiques qui dénotent les modifications de toutes ces substances étant encore aujourd'hui incertains. Quant aux variations objectives, elles ne portent guère que sur la dimension des granulations tantôt fines, tantôt plus volumineuses et comme hydropiques. Cette dernière apparence annonce presque toujours le début de phénomènes de désintégration cellulaire sur lesquels nous n'avons pas à insister.

Pour ce qui est de la *graisse*, elle n'apparaît pour ainsi dire jamais dans les tumeurs en pleine activité. Plus tard, lorsqu'elles se développent avec moins de vigueur, de grosses vésicules graisseuses peuvent occuper le protoplasma sans que d'ailleurs les cellules soient altérées.

De sorte que, dans les tumeurs vivaces à évolution rapide, les phénomènes nutritifs et les actes biologiques semblent n'apporter que des modifications insignifiantes dans la proportion des matériaux albuminoïdes et des matières grasses contenues dans les cellules, tandis que l'accumulation du glycogène est vraiment surprenante. A cette période de leur développement, les cellules ne présentent pas encore l'ensemble de leurs traits distinctifs, Ainsi, par exemple, si l'on examine un ganglion infiltré par des cellules devant évoluer ultérieurement sous forme d'épithélioma colloïde, on verra tout au début des masses cellulaires nettement épithéliales ne sécrétant pas de mucus, mais fortement glycogénées. Plus tard, les cellules présenteront toutes les phases de la métamorphose colloïde en commençant par la formation de cavités intra-protoplasmiques remplies d'un liquide transparent.

Les cellules des tumeurs sont encore, par ce caractère, comparables aux cellules de l'embryon où dès l'abord les phénomènes de nutrition et de reproduction sont les seuls que l'on constate. La glycogenèse est par suite la fonction primordiale et nécessaire, elle précède la différenciation morphologique des tissus.

Il existe toutefois entre le développement embryonnaire et celui des tumeurs un contraste formel. Les cellules de l'embryon édifient au bout de peu de temps des systèmes définitifs en vue d'une fonction à acccomplir, les tumeurs, au contraire, s'épuisent en des proliférations désordonnées sans jamais rien édifier de stable. Dans maints endroits, on trouve des ébauches d'organisation ; presque toutes avortent. Le tissu prédominant de la tumeur, conjonctif ou épithélial, se développe en effet à l'exclusion des autres et ne se met jamais dans un rapport harmonique avec les tissus de l'économie.

Les considérations précédentes démontrent que comparées aux tissus de l'embryon, les tumeurs sont des productions dans lesquelles la glycogenèse est la plus importante de toutes les fonctions.

Le glycogène étant d'autant plus abondant que la tumeur présente un développement plus rapide, *le coefficient glycogénique d'une tumeur indique son degré de malignité.*

(*L'Œuvre médico-chirurgicale, n° 15, 20 mars 1899*).

# ANALYSES

## Appareil de l'innervation

**Touche.** — *Tumeur cérébrale* (Soc. anat., Par. oct. 1899).

Homme de 45 ans. Torpeur très accusée. Hémiplégie droite avec contracture et exagération des réflexes des deux côtés. Légères contractions des muscles de la face. Mort. A l'autopsie, on a trouvé une grosse tumeur, dans l'épaisseur du lobe pariétal, non adhérente au tissu cérébral. La pie-mère semble en avoir été le point d'origine. Sarcome fuso-cellulaire.

**Williamson.** — *Sarcome mélanique du Cerveau et du Foie* (Medical Chronicle, octobre 1899).

Williamson rapporte les deux observations suivantes :

1° Dans le premier cas, il s'agit d'un homme, entrant à l'hôpital avec des phénomènes de méningite et succombant dans le coma. A l'autopsie, on trouve la substance grise du cerveau farcie de petites tumeurs noires comme des truffes, qui présentent, au microscope, tous les caractères du sarcome mélanique. On notait au niveau du sein gauche une cicatrice, résultant d'une opération pratiquée six mois auparavant pour l'ablation d'une tumeur. Nul doute qu'il s'agissait d'un sarcome mélanique et que c'était là la tumeur primitive.

Ce malade n'avait présenté ni convulsions, ni céphalalgies, fait intéressant qui montre que des tumeurs multiples siègent surtout dans la substance grise, se traduisent par des symptômes, ressemblant à ceux d'une méningite plus qu'à ceux des tumeurs cérébrales.

2° Le second cas a trait à une femme, atteinte de sarcome mélanique du foie secondaire à un cancer de l'œil, dont elle avait été opérée six ans auparavant.

Il existait plusieurs petites tumeurs cutanées de même nature. Le foie était énorme et rempli de noyaux noirs, dont le volume variait entre celui d'un pois et celui d'un œuf. L'urine renfermait de la mélanine.

L'auteur fait suivre ces deux observations de quelques remarques sur le sarcome mélanique. La tumeur primitive siège presque toujours dans l'œil ou dans la peau. La plupart des tumeurs mélaniques sont de nature sarcomateuse ; on en trouve qui ont la structure du cancer. Le sarcome mélanique de l'œil donne plus souvent lieu à des localisations secondaires du foie que celui de la peau.

P. Rellay.

**E. Lantzenberg.** — *Myxosarcome du cerveau* (lobes frontaux) (Soc. anat., mars 1899).

Femme de 63 ans en état de demi-coma. Légère parésie des membres inférieurs. Absence de troubles de la sensibilité ; céphalée : diminution de l'intelligence ; troubles sphinctériens. Mort. On trouve une tumeur des lobes frontaux, gauche et droit, ayant intéressé le corps calleux, et de nature myxosarcomateuse.

**Œstreich et Slawyk.** — *Tumeur de la glande pinéale dans un cas de gigantisme.* (Arch. f. pathol. anat. et Phys. CLVII, 3).

Enfant sans antécédent héréditaire. A partir de l'âge de 3 ans, changement de caractère, qui devient taciturne : augmentation considérable de volume des seins et de la verge : stase papillaire ; bradycardie avec arythmie du pouls et démarche spasmodique. A ces accidents succédèrent des convulsions, des troubles vaso-moteurs, de la paraplégie et la mort.

A l'autopsie, on a trouvé, dans la glande pinéale, une tumeur de la grosseur d'une petite pomme et ayant les caractères d'un psammo-cystosarcome.

---

## Appareil de la digestion

### *1° Partie sus-diaphragmatique de l'appareil de la digestion*

**Gaucher et Herscher.** — *Guérison d'un épithélioma ulcéré de la lèvre inférieure par la cautérisation ignée et l'application d'une pommade au chlorate de magnésie.* (Ann. de dermat., Par. nov. 1899).

Homme de 51 ans, portant à la lèvre inférieure, à l'union des portions muqueuse et cutanée, une petite ulcération arrondie à bords saillants, à base indurée, à fond rouge, irrégulier, saignant au moindre contact. Léger prurit. Pas d'engorgement ganglionnaire. Pendant 15 jours, applications permanentes d'une pommade au chlorate de magnésie (12), talc (20) et vaseline (30). Amélioration. Continuation de la pommade après une cautérisation au thermo-cautère. Au bout d'un mois, il ne reste plus qu'une ulcération superficielle de deux millimètres d'étendue.

**A. Poncet et L. Bérard.** — *Un cas de rhabdo-myome malin d'origine pharyngée.* (13 Cong. franc. chir., oct. 1899).

Homme de 58 ans portant, en arrière de l'angle du maxillaire supérieur, une tumeur de la grosseur d'un œuf, recouverte du sterno-mas-

toïdien non adhérent. La tumeur est dure, sauf à la partie inférieure, mal délimitée. Pas de compressions, pas de douleurs. Ablation. L'examen histologique a montré qu'il s'agissait d'un rhabdo-myome malin, dont le point de départ était dans les muscles striés du pharynx.

*2° Partie sous-diaphragmatique de l'appareil de la digestion*

**Kortz.** — *Carcinome du colon chez une jeune fille* (Réunion libre des Chir. de Berlin, 13 nov. 1899).

Jeune fille de 21 ans présentant des symptômes d'occlusion intestinale. Laparotomie médiane. Enorme distension du colon ascendant et du colon transverse ; affaissement du colon descendant : au milieu du transverse néoplasme circulaire. Résection et colorraphie. A la suite de l'opération, diarrhée et fièvre, de nature indéterminée, pendant un mois. Guérison. La partie enlevée était un adéno-carcinome circulaire.

**Rémy** et **Bouvet.** — *Epithéliome cylindrique de l'S iliaque : Obstruction complétée par un corps étranger.* (Soc. anat., avril 1899).

Femme de 22 ans. Obstruction intestinale datant d'une semaine. Laparotomie. On trouve une tumeur dans l'S iliaque. Résection de 8 centimètres d'intestin, suivie de réunion circulaire par le bouton de Murphy.

Péritonite. Mort.

A l'autopsie, on constate que l'une des sutures a déchiré la paroi intestinale et que le bouton de Murphy est obstrué par un bouchon fécal.

L'examen de la partie réséquée montre que le calibre de l'intestin réduit par l'épithélioma est totalement obstrué par un fragment d'os en forme de coin.

**Lindner.** — *Traitement opératoire du carcinome de l'estomac.* (Réunion libre des Chir. de Berlin, 11 décembre 1899).

Dans les cas de cancer de l'estomac, on conseille d'extirper, avec la tumeur, les ganglions de la région, pour prévenir la récidive. Dans le but de contrôler cette assertion, visant la récidive ganglionnaire, Lindner a examiné 28 malades morts de récidive après l'ablation de leur cancer. Dans un cas seulement, les ganglions locaux ont été le point de départ de la récidive.

La comparaison, au point de vue de la survie, de la gastro-entérostomie et de la résection, dans les cas où il y a des adhérences, a montré à l'auteur, d'après un relevé statistique, que, si l'état général des malades est meilleur après la résection qu'après la gastro-entérostomie, cela tient à ce que, le plus souvent, les résections ont été faites au début du cancer. Il estime cependant que la gastro-entérostomie provoque souvent un véri-

table retour à la santé. Il conseille de la faire suivre d'une entéro-anastomose pour éviter la régurgitation des aliments. Sur 13 sujets ainsi opérés, il n'en a pas perdu un seul. Suivant l'auteur, la résection doit être réservée aux cancers mobiles, faciles à extirper ; dans les autres cas, l'opération de choix est la gastro-entérostomie.

**Vallas.** — *Cancer de l'S iliaque. Ablation de 50 centimètres d'intestin par le périnée sans résection osseuse.* (Province Med., 13 jan. 1900).

Malade atteint d'une tumeur cancéreuse que l'on perçoit par le toucher rectal à 12 centimètres de l'anus. Etablissement préalable d'un anus iliaque. Un mois plus tard ablation de la tumeur par le procédé suivant ainsi décrit par l'auteur :

Je menai une incision circonscrivant l'anus et se prolongeant en arrière dans la rainure interfessière jusqu'aux coccyx dont je réséquai deux centimètres au cours de l'opération. La dissection des parties inférieures du rectum ne présenta rien de particulier. La section des releveurs, la séparation d'avec la prostate, l'ouverture du cul-de-sac péritonéal ne donnèrent lieu à aucun incident et le rectum, fermé et bourré de gaze iodoformée, commença à descendre. La tumeur n'était pas encore perceptible à travers la paroi rectale et j'attaquai alors le méso-rectum pour libérer l'intestin plus haut. Il descendit en entier. Alors la première portion de l'S iliaqne apparut et je ne sentais toujours pas la tumeur. Je commençai à être inquiet et dus introduire la main dans l'excavation pour trouver le néoplasme. Une section nouvelle du méso amena enfin la tumeur sous le doigt et sous l'œil. L'intestin fut lié transversalement et coupé au-dessous de la ligature. Voici la pièce ; comme vous pouvez le voir, elle mesure une longueur de 55 centimètres. Suites opératoires simples. Deux mois après l'opération, le malade demande sa sortie ; son anus iliaque fonctionne bien, il a déjà engraissé et il ne reste plus au périnée qu'une légère fistulette peu gênante.

De cette observation, on peut tirer deux considérations : la première que cette tumeur qui siégeait à 40 centimètres de l'anus environ, a été sentie indubitablement par le toucher rectal, fait qui ne peut s'expliquer que par une invagination de l'S illiaque dans le rectum : La seconde que l'on peut enlever des portions considérables d'intestin sans avoir à entamer d'une façon sérieuse la ceinture pelvienne.

**H. Lardennois.** — *Cancer du gros intestin* (Gaz. des hôp., Par. 10 fév. 1900).

Dans une revue sur ce sujet, l'auteur, après avoir exposé la partie clinique, étudie les différents procédés chirurgicaux applicables à la cure de ce cancer en préconisant l'anastomose ou l'exclusion et signale ainsi les résultats déjà obtenus.

Les avantages, que procurent les interventions palliatives pratiquées d'urgence, ne sont plus discutés, mais beaucoup d'auteurs ne croient pas encore à l'efficacité du traitement radical. Cependant les statistiques s'améliorent de plus en plus et les succès des opérateurs modernes diminuent sensiblement l'épouvantable mortalité des premières interventions. Sur 255 observations d'ablation totale que nous avons pu recueillir, la mortalité s'élève à 32-9 p. 100. Mais les résultats éloignés sont surtout encourageants. La statistique intégrale de von Brahman est bien intéressante. Sur 32 cancers des côlons qu'il a observés, ce chirurgien a pratiqué 14 fois la cure radicale. Parmi ces 14 opérés, 6 ont succombé plus ou moins vite après l'opération et 8 ont guéri. 7 de ces derniers sont encore vivants à l'heure actuelle. L'un d'eux est opéré depuis six ans, 2 depuis quatre ans, 1 depuis trois ans, 2 depuis deux ans, le dernier depuis un an.

Il y a donc des guérisons durables, des guérisons pour ainsi dire définitives. Lorsque l'extirpation totale est possible, on doit la tenter, car on est en droit d'espérer de réels bénéfices. Lorsqu'il est trop tard, le chirurgien peut tout au moins parer aux complications, qui abrègent si souvent l'évolution du cancer, par une opération palliative : l'entéro-anastomose, l'exclusion, l'anus contre nature.

En somme, le cancer de l'intestin, devant lequel la thérapeutique médicale est restée, jusqu'ici, impuissante et désarmée, doit rentrer dans le cadre des affections chirurgicales.

**Phocas.** — *Cancer du colon transverse* (13e Cong. franc. chir., oct. 1899).

Homme de 59 ans. Tumeur sus-ombilicale, mobile, profondément située. Etat général bon. Laparotomie. On trouve une tumeur de la grosseur d'une mandarine, contenue dans le colon transverse. Résection de 17 centimètres d'intestin et création d'un anus contre nature, resté fistuleux. Pas de récidive au bout de 8 mois.

**P. Lereboullet.** — *Cancer du rectum. Noyau secondaire de la peau.* (Soc. anat., Par. juin 1899).

Homme de 71 ans, atteint d'un cancer du rectum, arrivant à un ou deux centimètres de la marge de l'anus. Grosses masses ganglionnaires dans la fosse iliaque gauche. En outre, dans le pli de l'aine gauche, petite tumeur cutanée verruqueuse couverte de poils à son sommet, avec croûte noirâtre. L'examen histologique a montré que cette tumeur était un type de noyau secondaire cutané sous-épidermique à distance.

## Appareil de la circulation

**Nolca et Haret.** — *Thrombose veineuse de la veine cave supérieure.* (Soc. anat., Par. oct. 1899).

Homme de 58 ans, mort de cachexie cancéreuse. L'autopsie fait découvrir un cancer de l'estomac avec propagation aux ganglions du mésentère, aux ganglions du médiastin et à ceux de la base du cou. De plus, on constate que la veine cave supérieure, à partir de l'embouchure de la grande veine azygos, les deux troncs veineux brachio-céphalique droit et gauche, les veines sous-clavières et jugulaires internes sont complètement oblitérés par un caillot thrombosique. Des lésions cancéreuses ont été relevées sur l'endophlèbe des premiers troncs.

---

## Appareil de la respiration

**L. Lesourd.** — *Epithéliome mucoïde primitif du poumon.* (Soc. anat., Par. juin 1899).

Homme de 58 ans, atteint de troubles de la motilité et de la sensibilité des membres inférieurs. En outre, dyspnée intense; matité au sommet gauche; affaiblissement du murmure vésiculaire; emphysème. A l'autopsie on trouve au sommet de ce poumon une tumeur ovoïde mesurant 14 centimètres sur 8 centimètres et, de plus, de nombreuses petites tumeurs dans les deux poumons. Au microscope, épithéliome mucoïde primitif.

**Curtis.** — *Sarcomes secondaires des poumons et du cœur.* (Soc. cent. Med. et Echo Med. Nord, 22 déc. 1899).

Curtis montre des pièces (poumons et cœur) qui proviennent du corps d'un jeune homme de 18 ans, opéré, il y a cinq mois, pour sarcome du fémur et chez lequel on pratiqua la désarticulation de la cuisse. Le poumon gauche, transformé en bloc sarcomateux, adhérait à la plèvre pariétale et au diaphragme. Dans le poumon droit, les nodules sont un peu moins nombreux et beaucoup font hernie, comme de volumineux champignons, à la surface des lobes pulmonaires.

De plus, dans le cœur, Curtis a trouvé une altération profonde, un thrombus du cœur droit, présentant la forme d'un énorme polype s'insérant sur la paroi ventriculaire et s'engageant alors par son extrémité libre dans l'artère pulmonaire et l'obturant partiellement. C'était un polype organisé, un vrai sarcome secondaire; cette masse présente en effet une struc-

ture organisée très complète, ressemblant fort à un tissu de sarcome, avec de grandes cellules à noyaux multiples, des myéloplaxes, et un réseau vasculaire très développé, le tout revêtu d'un endothélium qui est tombé et par places des dépôts de fibrine adhérente.

**Mailland.**— *Cancer du corps thyroïde. Énucléation massive* (Province Med., 20 janv. 1900).

Malade opéré, il y a trois semaines, pour un cancer du corps thyroïde. Il s'agit d'un malade de 55 ans, dont l'affection avait débuté, il y a 3 ans, par une petite tumeur de la grosseur d'une noix, située au niveau du lobe gauche du corps thyroïde. Cette tumeur, absolument indolore, grossit peu à peu pendant un an, sans s'accompagner d'aucune gêne fonctionnelle. Au bout de ce temps, le malade commença à ressentir quelques accès de suffocation survenant seulement à l'occasion des efforts ; peu à peu, ces accès devinrent de plus en plus fréquents et la dyspnée arriva à être presque continue. Bientôt la voix changea, elle diminua d'intensité, devint rauque, puis voilée. Amaigrissement considérable, perte de l'appétit et des forces. On a pratiqué l'énucléation de la tumeur qui présentait alors le volume d'une orange, sans toucher aux ganglions. Immédiatement après l'opération, la dyspnée disparut complètement et la voix redevint naturelle. Actuellement, le malade est complètement guéri.

---

## Appareil de la secrétion urinaire

**E. Sacquépée.** — *Fistule vésico-intestinale par épithéliome de la vessie propagé à l'intestin grêle.* (Soc. anat., Par. juin 1899).

Malade ayant contracté antérieurement la syphilis et quatre blennorragies. En 1897, première hématurie qui s'est renouvelée chaque jour depuis cette époque. Fréquence des mictions et, à plusieurs reprises, rétention d'urine ; puis hématuries plus abondantes, diarrhée, émission de gaz par l'urètre. Par le toucher rectal on sent une masse bosselée surmontant la vessie et s'étendant dans la fosse iliaque droite. Mort.

A l'autopsie on trouve une masse néoplasique constituée aux dépens du pôle supérieur de la vessie et de deux anses intestinales adhérentes perforées et communiquant avec la vessie.

**Cammert.** — *Tumeur maligne de la capsule surrénale gauche.* (Münch. Med. Woch. 1899).

Femme de 49 ans, antérieurement hystérectomisée pour myome. Un gros lipome de la capsule surrénale gauche avait été en même temps enlevé.

Peu après l'opération, la malade s'aperçut d'une autre tumeur dans le côté gauche de l'abdomen, qui, dans l'espace de six mois, prit un développement considérable et, en mars 1899, avait atteint le volume d'une tête d'homme. Elle était peu mobile, rétro-péritonéale, dure. Aucun symptôme rénal.

La laparotomie montra une tumeur dure, noduleuse, de la région de la capsule surrénale. Le rein lui-même était intact. Guérison en cinq semaines.

---

## Appareil de la génération

### 1° *Organes génitaux de l'homme*

**H. Morestin.** — *Lymphadénome du testicule.* (Soc. anat., Par. avril 1899).

Homme de 37 ans, porteur d'une tumeur scrotale, à gauche, du volume d'un œuf de dinde, dure, bosselée, uniforme, indolente, située au-dessus d'une petite tumeur molle. Cordon volumineux, varicocélenx. Etat général bon, sans antécédents pathologiques. Castration. La tumeur développée aux dépens du testicule était un lymphadénome.

**Auvray** et **Pascal.** — *Epithéliome du fourreau de la verge. Extirpation.* (Soc. anat. Par. juin 1899).

Début de la maladie, il y a 7 ans, par une petite production située à la face dorsale du prépuce à 2 cent. en arrière du gland. D'abord stationnaire, elle s'est peu à peu accrue et ulcérée et actuellement existe une vaste ulcération s'étendant de la racine de la verge au gland, en occupant toute l'étendue du fourreau et empiétant sur la racine des bourses. Canal de l'urêtre intact, de même que les testicules. Engorgement ganglionnaire inguinal bilatéral.

L'opération a consisté à circonscrire l'ulcération avec le thermo-cautère et à disséquer le néoplasme par sa face profonde. Le gland, les corps caverneux, l'urêtre et les testicules furent ainsi mis à nu. Pour constituer une enveloppe à ces organes, entièrement dépouillés, Auvray s'est servi de deux lambeaux cutanés, taillés dans les aines, d'où il fit l'extirpation des masses ganglionnaires existantes. Bon résultat permettant le coït.

**Kayser.** — *Sur le sarcome du testicule.* (Münch. Med. Woch. 1899).

L'auteur a observé 21 cas de sarcome du testicule. Le néoplasme, pour l'étiologie duquel il faut prendre en considération le traumatisme, atteint l'un ou l'autre des testicules, et surtout les sujets âgés de 30 à 40 ans,

Son développement, ordinairement silencieux, souvent accompagné d'hydrocèle ou d'hématocèle a une marche plus ou moins rapide. Dans 11 cas, Kayser a noté une invasion des ganglions rétro-péritoneaux. La survie opératoire varie entre 2 mois et 3 ans aprés l'ablation. Dans 15 cas, la mort est survenue par métastase.

**Delore.** — *Cystostomie sus-pubienne dans le cancer de la prostate.* (Province Med., 3 fév. 1900).

Vieillard atteint de brusque rétention d'urine suivie de menaces graves de pyélo-néphrite. Cystostomie sus-pubienne en février 1899. Guérison rapide. Au mois de décembre, hémorragies anales. De plus, on note des adénites carcinomateuses inguinales et un cancer de la prostate propagé au rectum. Pas de troubles urinaires. Mort de pneumonie double onze mois après la cystostomie.

L'autopsie a vérifié l'existence d'un carcinome prostatique ayant perforé le rectum et l'urèthre, ayant déterminé l'invasion des ganglions iliaques externes, obturateurs, inguinaux ; des noyaux se voient encore sous le péritoine sous-ombilical, sur le mésentère, dans la région lombaire.

On constate, sur les pièces anatomiques, l'intégrité de l'appareil urinaire supérieur, vésico-uretéro-rénal, qui contraste singulièrement avec les lésions péri-uréthrales de la région prostatique. La vessie a encore une capacité de 100 à 200 cent. cubes. Sur sa face antérieure, part l'urèthre hypogastrique long de 5 à 6 centimètres, bien formé, et ouvert dans la vessie près du col vésical. Pour tout observateur, le canal existe manifeste, comme du reste nous en avoins publié de nombreuses observations (Delore, Th. de Lyon, 1897).

Cette observation montre les avantages de la cystostomie sus-pubienne dans le cancer de la prostate. L'opération sauvegarde l'appareil urinaire, fait disparaître la rétention, l'infection urinaire. Elle augmente donc la survie, puisque la plupart des cancéreux prostatiques succombent aux troubles urinaires.

### 2° *Organes génitaux de la femme*

**P. Mauclaire.** — *L'hystérectomie totale abdominale, avec évidement pelvien, est-elle un traitement radical du cancer utérin?* (Press. Med., Par. 23 sept. 1899).

Après avoir passé en revue les différentes méthodes de traitement applicables au cancer utérin, Mauclaire se prononce ainsi, en ce qui concerne l'hystérectomie totale abdominale : Cette opération *ne doit être faite que pour le cancer du col utérin au début, ou pour le cancer du corps, dont l'évolution est plus lente.* Elle doit être pratiquée aussi quand l'utérus est trop volumineux ou trop friable ou quand le vagin est trop étroit.

Enfin, elle est contre-indiquée quand on constate tous les signes de ce que nous avons appelé la « carcinose utéro-pelvienne diffuse », c'est-à-dire quand l'utérus est enclavé et immobilisé par ses adhérences à tous les organes voisins.

Avant de proposer cette intervention, il faut voir quels en sont les résultats opératoires immédiats.

En 1880, Ahlfeld rapporte 56 cas avec une mortalité de 71 pour 100.

En 1885, Hegar et Kaltenbach rapportent 93 cas avec une mortalité de 67 p. 100.

En mai 1899, avec M. Picqué, nous avons réuni une statistique globale de 232 cas avec une mortalité (1) opératoire de 33,1 en ne tenant pas compte de quelques-unes des observations de la statistique de Ahlfeld et de Hegar et Kaltenbach.

Aujourd'hui, à ces 232 cas rapportés nous ajouterons 7 cas de Kuster (2) (6 guérisons), 9 cas de Ricard (3) (8 guérisons), 1 cas de Henrotay (4), (1 guérison), 2 cas de Schmeltz (5) (2 guérisons), 2 cas de Duret (6) (1 guérison), 5 cas de Segond (5 guérisons), 13 cas de Michaux (12 guérisons), 10 cas de Monprofit (7) (9 guérisons), 30 cas de Zweifel (28 guérisons), 1 cas de Potherat (1 guérison), 2 cas de Mauclaire (1 guérison), 1 cas de Dalla Rosa (*Clinica chirurgica*, 30 juin 1899) (1 guérison), 5 cas de Reynier (*Congrès de gynécologie*, août 1899) (3 guérisons), 1 cas de Faure (*ibidem*) (1 guérison).

Cela fait un total de 321 opérations avec une mortalité de 27,6.

Décomposons cette statistique en deux périodes et nous trouvons, de 1878 à 1895 : 45 opérations avec 26 morts, soit une mortalité de 57,7 pour 100.

De 1895 au 30 Août 1899, nous constatons 277 opérations avec 62 morts opératoires, soit une mortalité de 22,2 pour 100. Mais tous les cas malheureux n'ont certes pas été publiés.

Je sais bien d'autre part que, dans tous les cas rapportés, la recherche des ganglions n'a pas été faite. De plus, beaucoup d'opérations ont été incomplètes. Mais, enfin, on voit que la *mortalité opératoire est trois fois plus grande que dans les cas d'hystérectomie par la voie basse.*

Les survies observées et les guérisons radicales obtenues justifient-elles cependant cette grave intervention ? La réponse est difficile, bien que les faits observés soient déjà nombreux, mais il est évident que l'opération est faite toujours un peu trop tard. Dans leur enthousiasme, bien des chirur-

(1) En prenant en considération une rectification que M. Zweifel nous a adressée depuis (voir *Annales de gynécologie*, 1899, Juillet.

(2) Kuster. — *Sammlung klin Vortrage*, 1898.

(3) Les cas de MM. Ricard, Michaux, Potherat, Segond, ont été publiés à la Société de chirurgie, le 26 juillet 1899.

(4) Henrotay. — *Société belge de gynécologie.*

(5) Schmeltz. — *Semaine gynéc.*, 1899. p. 39.

(6) Duret. — Cité par Bigeard, *Thèse*, Paris, 1899.

(7) Monprofit. — Voy. Pasquier, *Thèse*, Paris, 1899.

giens affirment que les survies sont plus longues que chez les malades opérées par la voie basse. Cela est-il exact ? Ils affirment obtenir une cure radicale. Malgré quelques examens histologiques sérieux, cela est-il vrai ? Sans doute, plus on enlève largement les tissus néoplasiés, plus la récidive sera tardive et la cure radicale possible. Mais, si cette ablation large est bien plus dangereuse, sommes-nous en droit de l'imposer aux malades. Je ne le crois pas.

En somme, il est encore difficile de conclure, les opérations ne sont pas assez nombreuses et la technique opératoire peut se perfectionner de nouveau. Aussi ne faut-il pas avoir sur cette opération une opinion prématurée, il nous faut la pratiquer dès qu'elle est possible, c'est-à-dire dès le début du cancer, et, d'ici peu, assurément, nous serons fixés sur ses résultats réels.

**L. Ricard, Richelot...** — *Hystérectomie abdominale totale pour cancer.* (13e Cong. franc. de chir., 16 oct. 1899).

Ricard mentionne ainsi les résultats que donne cette opération dans le cas de cancer :

« Le retour des chirurgiens à l'opération de Freund est encore de date trop récente pour nous permettre d'apprécier définitivement les résultats; cependant les documents commencent à s'accumuler et permettent déjà d'asseoir une opinion.

*Résultats immédiats.* — Nous sommes loin des 70 à 80 0/0 de mortalité de l'opération de Freund.

L'hystérectomie vaginale pour cancer donne une mortalité qui varie entre les mains des meilleurs opérateurs français, entre 16 et 19,68 0/0, et la statistique de Byrne (1273 cas) donne 14,6 0/0 de mortalité. Mais rien n'est plus variable que les chiffres fournis à cet égard. M. Mauclaire, dans un article récent, dit avoir réuni, avec M. Picqué, 2376 cas d'hystérectomie vaginale pour cancer, et obtenu une mortalité globale de 8,9 0/0.

Je pense qu'il convient d'accepter comme exacts les chiffres donnés par M. Bigeard, concluant, après l'examen des statistiques françaises et étrangères, que la mortalité oscille entre 17 et 20 0/0.

Or la mortalité sur 193 cas d'hystérectomie abdominale totale réunis dans la thèse d'Auclair, complétée par les différentes communications à la Société de chirurgie, donne 146 guérisons et 45 morts, soit une mortalité de 23 0/0 environ, mortalité qui est un peu supérieure à celle de l'hystérectomie vaginale.

Prenons, dans le très récent article de M. Mauclaire, les cas nouveaux qu'il ajoute à sa statistique antérieure, complétons-les par ceux que M. Delagénière (du Mans) fait connaître dans sa statistique annuelle et nous arrivons à 96 cas avec 15 morts, c'est-à-dire sensiblement 15 0/0 de mortalité, lorsqu'on s'arrête aux dernier cas publiés.

Cette mortalité plus grande n'est d'ailleurs que momentanée ; elle

s'abaissera au fur et à mesure que les chirurgiens se familiariseront avec la technique et la perfectionneront, et surtout au fur et à mesure que les indications seront plus nettement posées. Notons, d'autre part, que l'hystérectomie vaginale est arrivée à son summum de perfectionnement et que c'est par centaines que se chiffrent les opérations des chirurgiens justement en renom. M. Bouilly, en 1897, sur 127 opérations, avait 19,68 0/0 de mortalité ; M. Segond, sur 70 cancers du col, 12 morts, soit 17,01 0/0. Or, les opérateurs qui ont le plus pratiqué la laparo-hystérectomie ont actuellement à leur actif 20 à 25 opérations ; il n'en est pas dans notre statistique qui ait dépassé 25 cas. On a donc tout lieu d'attendre une amélioration résultant d'une expérience plus grande des opérateurs. De plus récentes statistiques oscillent d'ailleurs entre 10 et 15 0/0.

Comme j'ai quelque expérience de l'hystérectomie abdominale pour cancer, je dirai que je suis encore surpris de sa bénignité relative. Les cas opérés par plusieurs de mes collègues et par moi ont été choisis parmi les pires, et nous avons enregistré de véritables « résurrections ». Aussi puis-je, dès maintenant, affirmer que, lorsque le chirurgien choisira mieux ses indications, sera plus assagi par l'expérience, le taux de la mortalité s'abaissera encore de ce chef.

*Résultats éloignés.* — En réalité, à cause d'une difficulté opératoire un peu plus grande, une gravité encore un peu plus élevée, l'hystérectomie abdominale ne devra être préférée à sa rivale que si elle procure des résultats thérapeutiques plus durables.

Ici, nous touchons au point encore obscur de la question. « Il faut perdre ou à peu près, dit M. Bouilly, l'illusion de la guérison du cancer par hystérectomie (vaginale) ; aucune de mes malades opérées depuis 1886 n'est actuellement vivante. » Toutes les opérées de M. Jacobs depuis trois, quatre, cinq et six ans sont mortes. Byrne, sur 163 hystérectomies vaginales, n'arrive qu'à 12 0/0 de survie pendant quelques années, ce qui paraît être une proportion déjà élevée.

Que peut faire l'hystérectomie abdominale ? Ici je suis obligé de scinder ma réponse en deux parties, en utilisant d'abord des faits, en second lieu, en m'appuyant sur de simples considérations théoriques.

Les faits sont malheureusement trop récents encore pour permettre d'affirmer quels seront les résultats éloignés. Il n'y a guère que trois ans que les chirurgiens se sont remis à l'opération de Freund, et les cas récents que nous avons réunis n'atteignent pas 200.

Les résultats immédiats tendant à devenir les mêmes, le simple bon sens exige de croire qu'une opération qui se complète par l'exérèse des ganglions et des tissus péri-utérins malades, doit donner des résultats meilleurs qu'une intervention incomplète dans la plupart des cas.

Nous ne voulons pas insister sur ce côté théorique de l'argumentation, renvoyant les défenseurs de l'hystérectomie vaginale aux arguments si judicieux qu'ils mettaient en avant, lorsqu'ils jugaient l'hystérectomie basse comme pouvant être une opération radicale.

L'hystérectomie abdominale paraît donc, de par les faits et de par le raisonnement, devoir se substituer à l'hystérectomie vaginale.

Mais jusqu'où sont reculées les limites de l'indication de cette laparo-hystérectomie? C'est là un point que l'avenir résoudra et précisera. Quelques chirurgiens très hardis poussent les limites de l'opérabilité du cancer utérin le plus loin possible ; ils pratiquent un véritable évidement du petit bassin. Quels seront les résultats éloignés? méritent-ils des opérations aussi compliquées, aussi graves?

La récidive suit rapidement ces grands délabrements, et c'est, dans ces conditions, faire courir de grands dangers pour une opération qui ne peut être curative. Il y a des bornes qu'un opérateur sage ne doit pas franchir.

Les années qui viendront nous apporteront sans doute, avec des faits plus nombreux, des indications plus nettes ; il serait prématuré maintenant d'enfermer notre zone d'action dans des limites définitives.

Je me crois cependant autorisé à terminer par les conclusions suivantes :

L'hystérectomie abdominale totale pour cancer est l'opération de choix pour les cas simples, observés tout à fait au début ; elle permet une extirpation large et l'ablation des ganglions pelviens. Sa mortalité tend à s'abaisser de plus en plus; nul doute que cette progression ne continue dans l'avenir. Sa mortalité est à peu près égale actuellement à celle de la vagino-hystérectomie, et ses résultats éloignés paraissent dès maintenant meilleurs ; ils s'amélioreront encore certainement pour les cas simples.

Pour les cas moyens, la laparo-hystérectomie se substitue à la vagino-hystérectomie ; elle recule les limites de l'opérabilité dans les cas où celle-ci ne permettrait pas l'intervention.

Dans les cas graves très étendus, le chirurgien doit savoir s'arrêter, les récidives paraissent rapides, et si l'opération nécessite de gros dégâts l'hystérectomie doit céder la place au traitement palliatif.

L'hystérectomie vaginale ne peut être envisagée désormais que comme opération palliative ; elle supprime l'utérus et laisse, de parti pris, les ganglions. Elle a pour elle sa facilité opératoire qui lui conserve des défenseurs. En réalité, l'existence possible d'une adénopathie pelvienne lui enlève toute raison d'être, et si j'étais obligé de formuler une indication qui lui soit propre, je n'en vois aucune, si ce n'est le désir du chirurgien de ne pas recourir à la voie haute, pour laquelle il a une prévention que les faits ne justifient pas. »

Richelot pense que l'hystérectomie abdominale totale préconisée par M. Ricard ne doit pas être appliquée dans tous les cas de cancer de l'utérus et que, dans la grande majorité des cas, la voie basse doit être préférée.

On a voulu faire un parallèle entre l'hystérectomie vaginale et l'amputation du col pour épithélioma utérin et on a dit que, comme l'extirpation du col, l'hystérectomie vaginale était forcément incomplète et laissait

des tissus néoplasiés. L'auteur proteste contre cette manière de voir. L'amputation du col laisse presque fatalement des parcelles cancéreuses dans le corps. L'hystérectomie vaginale a la prétention d'être parfois radicale.

L'opération n'est pas — dans tous les cas — forcément palliative, comme on le répète. L'hystérectomie vaginale, a répété M. Ricard, donne une mortalité élevée : 15 ou 20 0/0. Richelot n'est pas de cet avis. La statistique moderne de l'hystérectomie vaginale prouve que cette opération est bénigne.

En outre, l'hystérectomie vaginale est efficace. Certes, MM. Bouilly et Jacobs ont eu des séries malheureuses. Mais Ott, Landau ont obtenu des survies considérables. L'auteur a vu des opérées qui étaient en bonne santé 12, 9, 8, 6 ans après l'opération.

L'hystérectomie abdominale est 4 fois plus grave que l'hystérectomie vaginale, quand on veut bien chercher les ganglions, dans les cas où le cancer est diffus.

Dans certaines hystérectomies abdominales on s'est contenté d'enlever l'utérus cancéreux par la voie sus-pubienne et on n'a pas fait de dissection ganglionnaire. Les malades ont guéri et ont eu une survie plus ou moins considérable. Cela prouve que les ganglions n'étaient pas pris. Mais admettons que les ganglions soient envahis par la dégénérescence épithéliomateuse, que voulez-vous que l'on fasse ? Comment peut-on rêver l'ablation de tous les tissus contaminés ? La poursuite de l'invasion cancéreuse est une chimère généreuse, mais ce n'est au fond qu'une utopie.

Le but rêvé est d'opérer dans la première période du cancer. Il faut prévenir l'envahissement et non pas le combattre.

Les survies prolongées prouvent que les cellules cancéreuses existaient dans les tissus laissés en place et ne sont développées que plus ou moins longtemps après l'opération.

L'hystérectomie abdominale n'a pas donné de bien grandes survies, bien qu'elle doive être utilisée dans certains cas. En résumé l'hystérectomie vaginale, appliquée aux utérus mobiles et aux cancers nettement circonscrits, a une mortalité presque nulle. Quant aux résultats éloignés, elle a donné une proportion qui varie avec les auteurs, mais qui n'est pas certainement inférieure à 10 0/0, des survies prolongées et des guérisons qui semblent définitives. Elle se propose de supprimer l'utérus avant que le cancer ait franchi ses limites : elle a pour but et pour effet, quand elle arrive à temps, de prévenir l'envahissement, non de le poursuivre. Un peu plus tard, elle nous donne des succès temporaires d'une réelle importance. Elle a donc fait ses preuves et les services qu'elle rend sont indiscutables.

Il serait excessif de refuser, dans certains cas, les avantages que peuvent nous donner les perfectionnements apportés à la technique de l'hystérectomie abdominale. Ces cas sont rares et bien difficiles à juger. Il est permis d'adopter la voie haute en présence d'un envahissement très limité

suffisant pour réduire la méthode vaginale à l'impuissance, mais éloignant l'idée d'une réelle diffusion du cancer ; en présence d'une tumeur à marche lente, quand on a pu suivre assez longtemps l'évolution du mal, pour estimer que la poursuite ne sera pas tout à fait illusoire ; mais il convient de marcher dans cette voie avec la plus grande réserve, sous peine d'avoir de nombreux mécomptes.

L'hystérectomie abdominale appliquée de parti pris et comme seul traitement du cancer utérin a une mortalité notablement plus élevée que l'opération rivale avec les réserves que j'ai faites. Quand aux résultats thérapeutiques, il y en a quelques-uns d'excellents à la suite d'opérations simples, sans évidement ni recherches ganglionnaires, en d'autres termes dans les conditions d'une hystérectomie vaginale. Après les ablations prétendues complètes, ceux que nous connaissons déjà sont mauvais ou trop récents pour être jugés ; nous restons pour l'avenir dans un doute absolu. Il n'est pas niable que, dans les cancers bien avancés, la méthode suspubienne pourra donner des résultats éloignés comparables à ceux de l'autre méthode ; mais rien ne permet d'affirmer qu'elle en donnera de meilleurs.

Il est un point sur lequel toutes les nuances d'opinions doivent s'unir et se confondre : c'est la nécessité de répéter aux malades que leur seule chance de salut est dans une intervention précoce. Ne cessons pas de leur dire que, si elles savaient nous entendre, nous pourrions les mieux servir avec des opérations moins dangereuses.

**Terrier** a pratiqué l'hystérectomie abdominale totale dans 15 cas d'épithélioma utérin limité au col ou empiétant sur le vagin. Il a obtenu 12 guérisons opératoires et 3 morts.

Sur ces 12 malades opérées depuis 1896, 2 sont mortes après récidives; 5 sont en pleine récidive : 2 ont des indurations suspectes. Aucun renseignement sur les 3 autres.

**Gross** mentionne 5 hystérectomies pour épithéliomes suivies de succès opératoire et 4 pour sarcome avec 3 guérisons et 1 mort.

**Monprofit** a pratiqué cette opération 15 fois avec un seul décès opératoire. Sauf pour une malade sans récidive depuis 1895, ces opérations sont de date récente.

**Legueu** est intervenu par la voie haute sur 9 malades. Il a eu 4 morts et 5 guérisons opératoires. Chez 3 de ces dernières la récidive s'est produite dans les 8 ou 10 mois qui ont suivi l'opération. L'hystérectomie lui paraît surtout indiquée dans les cancers fermés et les épithéliomas non propagés aux ligaments larges et aux ganglions.

**John. D. Malcolm.** — *Quelques cas de tumeurs malignes associées à des tumeurs ovariennes.* (The Brit. Med. Journ., juin 1899).

L'auteur rapporte seize observations personnelles où l'on a noté, pen-

dant le développement de la tumeur de l'ovaire ou après l'ovariotomie, l'apparition de tumeurs malignes dans d'autres organes. La nature de ces tumeurs a été établie par le microscope et par la mort des malades, sur lesquelles elles s'étaient secondairement développées.

De ces faits, découlent les conséquences de faire l'examen histologique des kystes de l'ovaire, ce qui pourra renseigner sur l'avenir des opérées et la nécessité d'enlever ces kystes le plus tôt possible.

**G. Bouilly.** — *Néoplasme (sarcome) de l'ovaire, compliqué d'accidents fébriles et de troubles réflexes. Ablation. Guérison.* (Semaine gynéc., 17 oct. 1899).

Femme de 54 ans. Utérus fibromateux depuis plusieurs années. Au début de 1899, fièvre continue, avec quintes de toux et nausées se répétant chaque jour. Pas de symptômes localisés de grippe. L'utérus est augmenté de volume irrégulier et, en arrière de cet organe, se trouve, à gauche, une masse molle, non fluctuante, indolente, remontant à 4 travers de doigt au-dessus de l'arcade crurale. Laparotomie. On trouve : deux fibromes pédiculés sur le fond de l'utérus et à gauche une tumeur pédiculée de l'ovaire, du volume et de la forme d'un rein. Ablation. Cette tumeur est blanc rosé à la coupe, d'apparence sarcomateuse. Suites de l'opération simples et disparition des troubles antérieures.

**M. A. Eberline.** — *Dégénérescence cancéreuse d'un kyste dermoïde de l'ovaire* (Vratch, 1899, n° 41).

Femme de cinquante ans qui portait une tumeur abdominale depuis 20 ans. Depuis deux ans, vives douleurs. Laparotomie. On enleva le kyste, dont le pédicule était tordu et qui adhérait au mésentère et à l'épiploon.

A l'ouverture de la tumeur enlevée, on constata la présence de cheveux dans sa cavité et celle d'une néoformation cancéreuse sur sa paroi ; il y avait de nombreuses métastases sur l'épiploon et le mésentère. L'examen microscopique d'un de ces noyaux et de la paroi kystique démontra qu'il s'agissait d'un carcinome à cellules plates.

---

## Généralités

**W. Podwyssotzki.** — *Étude expérimentale sur le parasitisme des tumeurs.* (Presse Med., Par. 14 fév. 1900).

L'auteur expose les résultats qu'il a obtenus au cours d'un certain nombre d'expériences, par l'inoculation, sous la peau et dans le péritoine des

lapins et de cobayes, de petites parcelles de chou, habité par le parasite « Plasmodiophora Brassicæ ». Ses conclusions sont les suivantes :

Je crois avoir démontré, dans cet article, que le myxomycète Plasmodiaphora Brassicæ produisant chez le chou et autres crucifères des tumeurs multiples, peut aussi être accusé comme *producteur de tumeurs parasitaires, d'origine mésodermique, chez les animaux*. Il est vrai que, chez le lapin et le cobaye. ces tumeurs ne sont que temporaires, d'après les conditions d'infection dans lesquelles j'ai procédé (implantation des spores sous la peau et sous le péritoine) ; la phagocytose salutaire sauve les animaux d'une généralisation de la tumeur.

On pouvait croire tout d'abord que la tumeur n'est due qu'à une réaction du tissu mésodermique en présence des spores, comme vis-à-vis de n'importe quel autre corpuscule introduit dans le tissu conjonctif, et que la spore *vivante* n'a rien à faire comme productrice de la tumeur. Les expériences toutes récentes que vient de faire dans mon laboratoire M. Jarasjevitch avec des choux malades, contenant des spores préalablement *tuées*, démontre que, dans ces conditions, il n'y a pas de production de tumeur.

*Il est évident que c'est à la spore encore vivante qu'est due la croissance des cellules et que nous nous trouvons en présence d'un nouveau parasite qui peut produire, chez les animaux, des tumeurs parasitaires.* Ce ne sont assurément pas des cancers, car il s'agit de prolifération de cellules mésodermiques ; c'est un *granulome parasitaire myxomycétique*. Et si l'on réussissait à produire avec ce parasite, chez d'autres animaux ou par autre genre d'infection, des tumeurs qui ne s'arrêteraient pas dans leur développement, mais qui se propageraient plus loin, on pourrait alors parler de vrai sarcome ou d'endothéliome, ou encore mieux de périthéliome parasitaire.

Relativement à la grosse question du parasitisme du cancer, les faits nouveaux que je viens d'exposer ont ceci d'intéressant et de grave, qu'ils démontrent qu'une inclusion cellulaire d'origine indubitablement parasitaire, comme le Plasmodiophora Brassicæ, peut être presque invisible dans le protoplasma de la cellule de la tumeur. C'est pourquoi je pense que le scepticisme, dans la question du parasitisme du cancer, se basant sur l'impossibilité de découvrir des parasites évidents et facilement démontrables, ne doit pas aller trop loin. Il faut chercher et explorer, tant que nous le pouvons, en n'oubliant pas ces mots de Pasteur : « en matière de vérité à connaître, le devoir du savant ne finit que là où le pouvoir manque. »

**W. P. King.** — *Relation de la syphilis et du cancer des muqueuses.* (New. Y. Med. Journ., nov. 1898).

D'après l'auteur, la transmission exclusivement humaine finit par atténuer toutes les maladies infectieuses. Il mentionne 6 observations (dont

son observation personnelle) de médecins qui ont contracté un chancre induré du doigt à la suite d'une piqûre, qu'ils s'étaient faite, pendant qu'ils opéraient un cancer des muqueuses. Il serait donc possible que le cancer des muqueuses s'inoculât sous forme de syphilis.

**R. Behla.** — *La répartition géographique du cancer.* (Contr. f. Bacter. XXVI, n° 20).

D'une étude du cancer, Behla conclut que cette maladie se montre dans toutes les parties du globe. Le cancer se rencontre d'une façon générale dans l'Europe centrale, et s'observe moins fréquemment dans les régions du Nord et du Sud (Grèce, Turquie). Il est très rare au Groënland, rare aussi dans l'Asie septentrionale. l'Arabie, la Syrie ; il est plus fréquent dans les Indes et surtout au Japon.

En Afrique, il est assez rare en général. On ne l'observe guère qu'en Algérie et à Madère. Il est exceptionnel en Abyssinie, en Tunisie, en Egypte et dans l'Afrique du Sud.

En Australie, le cancer est la maladie qui, après la tuberculose et l'entérite, fait le plus de victimes.

Dans l'Amérique du Nord, il est surtout fréquent dans les grandes villes ; il est rare dans les régions septentrionales, au Brésil et dans les autres contrées de l'Amérique du Sud.

**A. J. Minne.** — *Un cas de sarcome alvéolaire pigmenté à cellules épithélioïdes simulant le mycosis d'emblée* (Ann. de dermat., Par. août 1899).

Homme de 27 ans, atteint de multiples tumeurs cutanées et d'engorgements ganglionnaires du cou, de l'aisselle et de l'aine. Suppurations des tumeurs siégeant sur le bras et la jambe. Développement progressif de la cachexie. Pleurésie, mort. Trois de ces tumeurs ont été l'objet d'une étude microscopique approfondie qui ont conduit l'auteur à poser ces conclusions.

Le cas présent ne peut s'interpréter que comme un sarcome alvéolaire de la peau.

Par les seules données de la clinique, on ne peut établir le diagnostic différentiel entre le mycosis fongoïde à tumeurs d'emblée et le sarcome idiopathique de la peau.

Le cas qui a fait l'objet de cette étude, est une nouvelle preuve de l'analogie qui existe entre ces deux affections.

Si le mycosis fongoïde existe en tant qu'affection distincte, les productions cutanées et leurs évolutions se rencontrent identiques dans d'autres maladies.

Dans tous les cas, il est impossible de considérer les cas de lymphadénie cutanée comme étant du mycosis fongoïde.

**Sick.** — *Métastases cancéreuses avec foyer primitif latent.* (Soc. biol. Hambourg, oct. 1899).

Homme de 50 ans. A la suite d'une attaque d'influenza, douleur dans le genou droit ; puis épaississement douloureux du condyle externe du fémur. Examen des viscères négatif. Opération : On reconnut que les deux condyles sont envahis par une tumeur cancéreuse. Mort quelques mois plus tard. A l'autopsie, on a trouvé un carcinome de la base du poumon droit, qui devait être la lésion primitive, et un noyau métastatique dans le rein droit.

**H. Morestin.** — *Sarcome du pouce.* (Soc. anat., Par. juin 1899).

Homme de 32 ans. Tumeur de la racine du pouce constatée il y a 5 ans et extirpée à cette époque. Récidive au bout d'un an avec engorgement ganglionnaire dans l'aisselle. Nouvelle tentative d'ablation, suivie de répullulation. Actuellement, il existe deux saillies, l'une au-devant de la 1re phalange et l'autre au niveau du 1er espace intérosseux. Ces tumeurs très dures, tenant au squelette, sont en continuité l'une avec l'autre. Mouvements du doigt conservé. Grosse masse ganglionnaire de l'aisselle.

L'opération a consisté dans l'ablation de cette masse, du pouce et de son métacarpien. Guérison opératoire.

---

## NÉCROLOGIE

Un nouveau deuil, le troisième depuis quelques mois, vient d'atteindre la *Revue des Maladies cancéreuses*.

Notre distingué confrère, M. le Dr L.-H. Petit, *rédacteur en chef* de la *Revue de la Tuberculose* et *Secrétaire général* du *Congrès de la Tuberculose*, a succombé à Menton. Nous nous associons à tous ses amis pour présenter à la famille de notre confrère, nos bien sympathiques condoléances.

---

Châteauroux. — Imp. F. Langlois et Cie. *Le Gérant :* Dr H. LABONNE, licencié ès-sciences

# OVULES CHAUMEL

*à la Glycérine solidifiée et à tous Médicaments*

Par suite de la direction du vagin, **de haut en bas et d'avant en arrière,** chez la femme couchée, l'**Ovule Chaumel** glisse jusqu'au col utérin, **qui baigne alors dans le liquide provenant de la fusion de ce topique et de l'exhalation de la muqueuse utéro-vaginale.**

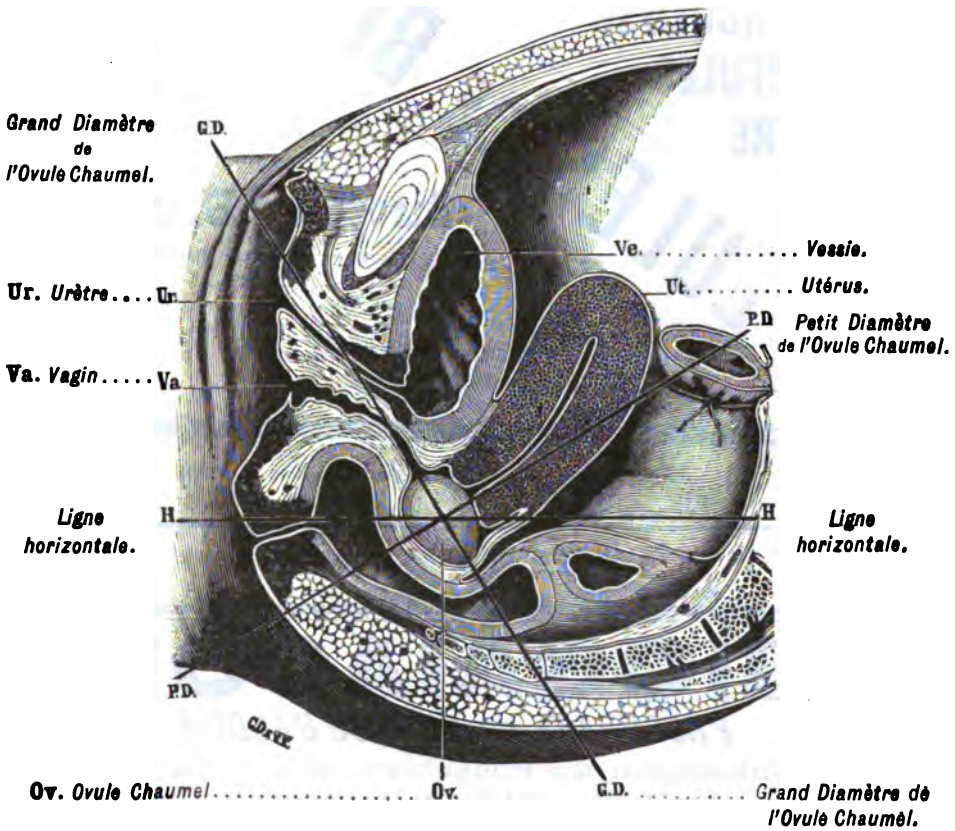


POSITION DE L'OVULE CHAUMEL AU FOND DU VAGIN.

Les **Ovules Chaumel** sont donc des topiques **à la fois vaginaux et utérins,** indiqués dans toutes les affections des organes pelviens, soit pour **décongestionner ces organes,** soit pour **l'application des médicaments** sur la muqueuse vaginale et le col de l'utérus.

**Dépôt à la Pharmacie CHAUMEL, 87, Rue Lafayette, Paris.**

Dépôt Central : **FUMOUZE-ALBESPEYRES, 78, Faubourg St-Denis, Paris.**

***EXIGER LA MARQUE TRIANGULAIRE***

# Pilules de Blancard

*à l'Iodure ferreux inaltérable*

APPROUVÉES par l'ACADÉMIE de MÉDECINE

**ANÉMIE - CHLOROSE**
**TUBERCULOSE**
**SCROFULES**
**GOÎTRE**
etc.

PILULES DE BLANCARD

**DOSES**

2 à 6 Pilules } par jour
1 à 3 cuillerées de Sirop }

## Sirop de Blancard

*à l'Iodure ferreux inaltérable.*

**Exiger** pour avoir les **Véritables Produits** : la Signature **BLANCARD**, l'adresse : 40, Rue Bonaparte, Paris, et le Timbre de Garantie.

---

# BIOGAÏACOL

*PHOSPHATE de GAÏACOL BAUDON*

**Combinaison du Phosphore avec le Gaïacol principe actif de la Créosote.**

**ANTISEPTIQUE PULMONAIRE, ANTICATARRHAL**

**BRONCHITES AIGUËS et CHRONIQUES, suites d'Influenza, etc.**

1 à 6 PILULES PAR JOUR AUX REPAS

**BAUDON, 12, Rue Charles V, PARIS-BASTILLE.**

# REVUE

DES

# MALADIES CANCÉREUSES

CLINIQUE, EXPÉRIMENTALE ET BIBLIOGRAPHIQUE

*sous la direction de MM. les Professeurs*

**S. DUPLAY**

CHIRURGIEN DE L'HÔTEL-DIEU

**O. LANNELONGUE**

CHIRURGIEN DE L'HÔPITAL DES ENFANTS

**V. CORNIL**

MÉDECIN DE L'HÔTEL-DIEU

*avec le concours de MM. les Docteurs:*

Pr BARD
A. BOISSARD
A. BRAULT
M. CAZIN
R. CONDAMIN
M. DENUCÉ
L. GALLIARD
E. GAUCHER
M. ISCH-WALL
G. MARCHANT
Pr MAYET
Pr NEPVEU
E. NITOT
P. RECLUS
P. RELLAY
P. REYNIER
A. RICARD
A. ROUTIER
C. SAVOIRE
M. TOUPET
A. TROUSSEAU
F. VERCHÈRE

**Rédacteur en chef:**

**Dr E. OZENNE**

ANCIEN INTERNE DES HOPITAUX, CHIRURGIEN DE SAINT-LAZARE

---

**CINQUIÈME ANNÉE: 1900**

3e FASCICULE — 20 MAI 1900

---

**ABONNEMENT ANNUEL:**

PARIS: **8** francs. — DÉPARTEMENTS et UNION POSTALE: **10** francs

PRIX DU NUMÉRO: **2** francs

---

PARIS

SOCIÉTÉ D'ÉDITIONS SCIENTIFIQUES

PLACE DE L'ÉCOLE DE MÉDECINE

4, Rue Antoine-Dubois, 4

*1900*

# EXTRAIT DE VIANDE A BASE D'ALBUMOSES (88 %)

RECONSTITUANT PAR EXCELLENCE

**SEULE préparation d'Albumoses ayant bon goût, toujours bien tolérée et entièrement assimilable**

# SOMATOSE

***Dose : 10 à 12 gr. par jour, en 3 ou 4 fois, dissoute dans le lait, eau, bouillon, etc. (éviter le vin)***

## ANÉMIE, CONVALESCENCE, DÉBILITÉ

Affections de l'Estomac

## Alimentation des Phtisiques, Tuberculeux, Typhiques, etc.

TOUTES PHARMACIES

**Échantillons gratuits Fréd. BAYER et Cie, 23, rue d'Enghien, Paris**

REVUE
DES
MALADIES CANCÉREUSES

## MÉMOIRES ORIGINAUX

# LE PARASITISME DANS LE CANCER

par le Dr G. LEMIÈRE
Professeur suppléant à la Faculté libre de Lille, Chargé des Cours de Bactériologie et d'Hygiène.

## I

### LE CANCER EST-IL UNE MALADIE PARASITAIRE

Le terme cancer, dit Augier, dans une note à la traduction de Zeigler, n'a pas de signification anatomique, c'est un terme purement clinique.

Nous dirons avec Carrière: « D'une façon générale cependant, on désigne sous le nom de cancer, tout tissu de néoformation susceptible de s'accroître indéfiniment et de tuer le malade, soit par prolifération indéfinie, soit par métastase, soit par cachexie. »

Cette définition comprend aussi bien les tumeurs composées d'éléments de nature conjonctive, que celles dont le tissu épithélial forme la partie essentielle. Il faut aussi y faire rentrer un certain nombre de tumeurs plus complexes qui sont pluritissulaires.

L'anatomie pathologique d'ailleurs, si elle est à même de nous renseigner exactement sur la nature d'une tumeur et sur sa structure, ne peut parfois se prononcer absolument sur sa malignité. Car à côté des formes typiques, il faut considérer qu'il y a toutes les formes de passages entre les épithéliomes typiques, métatypiques et atypiques et souvent une tumeur épithéliale typique dégénère en tumeur atypique.

Cependant, nous ne devons pas oublier que les tumeurs du

type épithélial sont les plus caractéristiques au point de vue anatomique. Et si, au point de vue expérimental, nous obtenons des tumeurs d'inoculation, nous serons toujours embarrassés pour affirmer qu'une néoformation conjonctive n'est pas de nature inflammatoire, tandis que nous pourrons toujours affirmer qu'une néoformation épithéliale est une tumeur dans le sens strict du mot.

Au point de vue spécial auquel nous nous plaçons aujourd'hui, il n'y a encore aucun intérêt à différencier les tumeurs variées que le clinicien place sous la rubrique de cancer, car nous sommes assez embarrassés par les grandes lignes de notre sujet sans nous inquiéter pour l'instant des différenciations de détail. Quand nous aurons établi, d'une façon indéniable, que les tumeurs malignes ont une origine parasitaire et que quelques-uns de ces parasites nous seront connus, nous pourrons alors rechercher si, aux diverses formes de tumeurs malignes, correspondent des parasites différents.

La nature parasitaire des cancers a été très étudiée depuis quelques années et la bibliographie complète de la question comprendrait plusieurs centaines de numéros bien que les premières recherches ne remontent guère au-delà de dix ans.

La question est cependant loin d'être élucidée et pour le moment nous ne pouvons que souhaiter que ces recherches continuent et que les chercheurs de demain soient plus heureux que ceux d'hier.

On n'a pas attendu la découverte de la théorie parasitaire pour chercher à élucider la pathogénie du cancer et depuis longtemps on a étayé des théories et sur le développement et sur la multiplication cellulaire.

Les anciennes théories étaient donc ou embryonnaires ou cellulaires. Ces théories sont d'ailleurs purement métaphysiques et ne reposent sur aucune observation clinique précise et encore moins sur une démonstration expérimentale.

Nous ne citerons que pour mémoire les anciennes théories de l'origine du cancer : Théorie de l'inclusion fœtale de Conheim, de l'inclusion ovulaire de Critzmann, du blastème de Broca qui, toutes, reposent sur l'existence de prétendues malformations remontant à l'époque embryonnaire et qui ne sont que de simples vues de l'esprit. Les théories cellulaires ne sont guère plus acceptables. Ni Thiersch qui croit à une lutte permanente entre les éléments conjonctifs et les éléments épithéliaux, ni Bard qui

pense que l'organisme exerce une action inductive, régulatrice sur chacun des éléments cellulaires et qu'il suffit d'un moment d'oubli de la part de cette régulation pour amener un désastre, ni les partisans de la malformation cellulaire généralisée, troublant les deux aptitudes inhérentes à toute cellule, la multiplicité et le dédoublement et amenant la prédominance de l'une sur l'autre, au détriment de la bonne harmonie de l'organisme, ni Fabre Domergue avec sa théorie de la désorientation du plan de division cellulaire, ni Balbiani avec sa malformation cellulaire acquise, ni Maupas et Hallion, comparant le développement des cellules des organismes supérieurs à celui des infusoires et admettant, après une phase très longue de développement par division, une survenance brusque de la karyogamie qui produit une prolifération indéfinie en un point, n'ont pu étayer leurs théories sur des bases précises. Ce sont des hypothèses ingénieuses, qui peuvent être vraies, mais dont nous ne pouvons pas démontrer la réalité.

Et encore, en admettant qu'il y ait, dans ces théories, un fond de vérité, ce qui est possible, je dirai plus ce qui est probable, il faut dire de suite qu'elles ne résolvent pas le problème, elles ne font que le reculer.

Car en admettant que cette prolifération cellulaire, qui va constituer une tumeur maligne, soit due à une karyogamie, à une désorientation dans le plan de division, à la suprématie momentanée et mal harmonisée d'une propriété de la cellule sur les autres, ce que l'on peut bien admettre, car il faut toujours accepter ce fait que des cellules normales de l'organisme donnent naissance à une prolifération anormale et dangereuse, que ces éléments mêmes, qui assuraient par leur reproduction et leur renouvellement incessant, le jeu normal de l'organisme, vont, par suite de circonstances, que nous ne saisissons pas encore, donner naissance à des cellules filles qui constitueront un danger et tueront cet organisme qu'elles avaient mission de protéger et de défendre, on ne peut pas admettre que cela se produise par un effet du hasard et que telle cellule qui, pendant 40 ou 50 ans, s'est développée harmonieusement pour le plus grand bien de l'organisme, va devenir brusquement une cause de désastre et se transformer, comme on l'a dit, en cellule anarchiste sans une incitation spéciale.

Quel que soit le mécanisme qui donne naissance à ces cellules qui vont constituer un néoplasme, il faut bien admettre que ce

*processus* a besoin d'un *primum movens*, il faut une cause à ce changement radical dans la manière de faire de ces éléments.

Cette cause, ce changement, ne sont-ils pas sous la dépendance d'un trouble pathologique imprimé à la cellule et ce trouble pathologique, n'a-t-il pas une cause dans un élément nouveau, une épine comme on dit qui vient de s'introduire dans les tissus et cette épine ne pourrait-elle pas être un parasite ?

Ce *primum movens* doit exister ; nul ne peut le nier, car les théories fœtales du cancer ont vécu, et voir avec Critzmann, dans le cancer, les débris d'une inclusion ovulaire qui ferait de la tumeur un frère ou une sœur de l'individu qui la porte et sur lequel elle se développe en parasite, ou encore faire dériver le cancer d'une inclusion fœtale d'un tissu de constitution différente au milieu du tissu normal d'un organe, ne peut plus se soutenir. On ne comprendrait pas pourquoi cette inclusion fœtale ou ovulaire a attendu si longtemps pour évoluer, et dès lors, le cancer devrait être plus fréquent dans le jeune âge que dans la vieillesse, et c'est précisément le contraire que nous montre l'expérience clinique de tous les temps.

La théorie embryonnaire ne saurait expliquer pourquoi les tumeurs malignes se développent aussi fréquemment au niveau d'un point traumatisé, il faudrait admettre cette coïncidence que c'est précisément en ce point que se trouve une inclusion embryonnaire. La théorie cellulaire ne saurait non plus expliquer davantage pourquoi, sans une cause surajoutée, le tissu épithélial en voie de prolifération donne si rarement naissance à une tumeur typique et si fréquemment à une tumeur atypique. L'adénome du sein est relativement rare et le cancer est fréquent. Pourquoi les cellules glandulaires du sein ont-elles une tendance au moment où elles prolifèrent à abandonner le type physiologique ? Nous comprendrions qu'une cause purement irritative puisse donner naissance à un adénome, nous ne comprenons pas qu'elle puisse, par elle-même, donner naissance à un épithéliome atypique.

De plus, s'il faut un *primum movens* à ce mouvement anarchiste des cellules, il nous semble que cet aiguillon ne peut être que de nature parasitaire, car le cancer est contagieux, épidémique, inoculable, infectieux, héréditaire, ce qui ne peut s'accorder avec l'existence d'une des théories précédentes et qui ne peut se comprendre qu'en admettant que le cancer est de nature parasitaire.

Il serait de mauvaise interprétation de comparer le cancer à une des grandes pandémies qui dévastèrent l'Europe comme le typhus, le choléra ou la peste, mais néanmoins, dans certaines circonstances, il semble que cette maladie puisse prendre des allures épidémiques.

C'est ainsi qu'Arnaudet a remarqué que, dans la petite ville de Cormeilles, la mortalité par cancer fut en 8 ans de 14,8 0/0 de la mortalité générale, alors qu'à Paris, pendant la même période, le chiffre n'atteignait que 4,16 0/0. Le Gros, d'Argentan, observa, dans cette petite ville, 80 cas de cancer en 16 ans. Rebulet nota à Bourg-theroude, du 1er janvier au 1er avril 1888, 12 cas de cancer alors que l'on n'observait que 3 cas de tuberculose. Fiessinger, d'Oyonnax, observa, dans ce petit bourg de 2.000 habitants, 20 cas de cancer en 10 ans. Le même auteur nous apprend qu'à Saint-Claude, la ville basse sise au bord d'une petite rivière, la Bune, renferme un grand nombre de cancéreux, alors qu'on n'en observe jamais dans la ville haute. Mathieu, à Cormoranches, observe dans 8 maisons voisines, 9 cas de cancer en 14 ans.

Le docteur Behla vient de publier un travail intéressant sur ce sujet. Il a fait la statistique de la ville de Luckau, où il exerce depuis 22 ans, et il a constaté que le nombre des cas de cancer était en progression constante et que des cas étaient surtout constatés dans le faubourg de Kalou ; dans ce faubourg, il notait un cas de mort par cancer sur 9 décès généraux, alors que la proportion n'est pour la Prusse entière que de 1 sur 30 ou 50. De plus il a pu voir que quelques maisons étaient de véritables foyers de cancer, que le cancer s'attaquait de préférence aux habitants de certaines rues et même de certains côtés de rues, que la plupart des maisons du faubourg cité par lui étaient atteintes.

On a signalé en effet de véritables épidémies de maisons. Molière rapporte ce cas singulier d'une maison habitée en 10 ans par quatre familles étrangères les unes aux autres, ce qui diminue leurs chances de se trouver en face de phénomènes sous la dépendance de l'hérédité et il y eut parmi ces familles 4 cas de cancer. Fiessinger observa également une maison où une personne mourut de cancer, peu de temps après deux autres locataires mouraient également de cancer.

Le cancer est nettement contagieux, si nous nous en rapportons aux faits observés qui semblent trop nombreux pour être dus à de simples coïncidences.

La contagion peut se faire de l'homme à l'animal.

Budd vit un chien mourir de cancer alors que son maître atteint de cancroïde de la lèvre se faisait fréquemment lécher sa tumeur par ce chien favori. Or ce chien avait un cancer de la langue.

La contagion peut aussi se faire de l'animal à l'homme.

Meismer cite le cas de la transmission d'un sarcome mélanique du cheval à l'homme.

Budd cite un cas d'épithéliome du doigt contracté en pansant un bœuf cancéreux. Gros à cité un cancer et un sarcome communiqués par le bœuf à l'homme dans les mêmes conditions. Enfin, Jurgens eut un cancer au niveau d'une piqûre anatomique qu'il se fit en faisant l'autopsie d'une poule cancéreuse.

La transmission peut enfin se faire de l'homme à l'homme.

Tous les auteurs citent le cas, rapporté par Zacutus Lusitanus, d'une femme atteinte de cancer du sein, qui couchait avec ses trois fils et tous trois eurent aussi des cancers du sein. Ce cas, outre qu'il date un peu de l'époque préhistorique, est moins probant que ceux qui vont suivre, car il peut ici être question d'hérédité. Tulpius a vu une femme qui mourut de cancer au sein, après avoir longtemps soigné son maître qui était cancéreux. Peyrelle a observé un homme qui, pour soulager sa femme atteinte de cancer avait eu l'idée, au moins bizarre, de lui sucer le mamelon, il eut un cancer de la gencive. Budd a vu une bonne qui soignait sa maîtresse, atteinte de cancer de l'utérus, mourir d'un cancer de l'aisselle. Damachisno a vu mourir de cancer de l'œsophage le mari d'une femme atteinte de cancer de l'utérus. Michaux et Brouardel rapportent des cas semblables.

Gueillot a rassemblé 23 observations de maris qui furent atteints de cancers de la verge après que leurs femmes eurent été atteintes de cancers utérins. 5 cas analogues ont été rapportés par Hall, 3 par Langenbeck, et chacun un par Demarquay, Thomas, Czerny, Duplouy. Réciproquement, Waston et Hays, Mac Even ont observé 8 cas de maris, qui furent atteints de cancers de la verge et dont les femmes moururent ensuite de cancer utérin.

Moliére a vu un cas de transmission du cancer par la pipe. Dives cite deux cas semblables. Dève a vu une femme qui eut un épithélioma du doigt après avoir lavé le linge de son maître cancéreux et Morau rapporte qu'un pharmacien qui pansait sa belle-mère, atteinte d'épithélioma de la face, eut lui-même un cancer du nez.

Mais dans tous ces cas, si la contagion semble démontrée, si l'inoculation est plus que probable, il faut dire cependant que tous ces malades, contagionnants et contagionnés, vivaient de la même vie et ont pu, se trouvant dans les mêmes circonstances, prendre le cancer à une même source sans se contagionner mutuellement. C'est peu probable, mais il n'est pas possible toujours de rejeter cette hypothèse. Au contraire, nous savons qu'un grand nombre de médecins ont été les victimes d'accidents arrivés en opérant des cancéreux.

Citons d'abord le cas d'Alibert, qui s'inocule le cancer et qui meurt cancéreux ; puis celui d'un chirurgien de Saint-Thomas Hospital, qui eut un cancer de la langue, après avoir goûté de la sanie cancéreuse.

En dix ans, Budd a vu mourir cinq chirurgiens de l'hospice des cancéreux. Emson mourut de cancer huit mois après s'être coupé dans une opération faite à un cancéreux. Guermonprez a cité le cas d'une ulcération cancéreuse se développant sur la main d'un médecin qui, étant atteint d'une pustule d'acné, avait été panser un cancer utérin.

Enfin nous citerons, sans en discuter la moralité, les faits, que tous les médecins condamnent, d'inoculations de cancer à l'homme.

Hahn, en Allemagne, avait fait avec succès une de ces expériences révoltantes, et voilà qu'un chirurgien français qui, ayant conscience de sa malhonnêteté chirurgicale, a voulu garder l'anonyme, sachant bien que la postérité ne verrait dans cet acte qu'un crime de lèse-humanité, ayant à opérer une femme atteinte de cancer au sein, trouva bon de greffer une partie de ce sarcome dans le sein du côté opposé, qui était complètement sain ; il y observa le développement d'un nouveau sarcome.

Tous ces faits semblent donc démontrer que le cancer est inoculable. Il en est de même des auto-inoculations qui ont cependant une portée moins grande, puisque les inoculations se font sur un terrain déjà favorable et dans l'hypothèse probable sur du parasitisme chez un homme déjà infecté. Il n'est pas rare de voir un individu, atteint d'un cancer de la langue, s'inoculer lui-même au point où cette langue vient en contact avec les régions voisines, tantôt à la gencive, tantôt à la joue, tantôt au palais, tantôt à la lèvre. Waldeyer et Quinke ont vu le cancer se greffer au niveau de la piqûre faite avec un trocart pour évacuer une ascite cancéreuse. Sippel vit des nodules cancéreux se développer au niveau de chacun des points de suture fait dans une laparotomie

pour un kyste ovarique rompu dans le péritoine, Kaufmann rapporte le cas d'une vieille femme atteinte de cancer du dos de la main, puis de l'angle de l'œil.

Enfin, on a cherché à démontrer que le cancer est inoculable par l'expérimentation, mais ici les résultats semblent, à première vue, moins favorables à la thèse que nous avons soutenue. Dans le cancer des animaux, on est arrivé, avec la plus grande facilité, semble-t-il, à inoculer la tumeur d'un animal à un animal de la même espèce. Hanau et Eiselberg ont pu transmettre le cancer de rat à rat, Mérinsky et Weber de chien à chien, Klinke de cheval à cheval, Morau de souris à souris. Ce dernier auteur est même parvenu à donner le cancer à des souris isolées en leur inoculant des punaises provenant de souris cancéreuses.

Mais il semble qu'il n'en est plus de même quand on veut inoculer le cancer de l'homme à l'animal et, alors, malgré les résultats positifs que quelques auteurs croient avoir obtenus, il faut bien avouer que rien ne paraît suffisant pour entraîner la conviction. Les auteurs, qui ont fait ces sortes d'inoculations, ont bien obtenu parfois des tumeurs, mais jamais ils n'ont pu reproduire une tumeur, semble-t-il, qui ait tous les caractères cliniques et anatomiques des cancers. Toujours il semble que, malgré la variété des tumeurs inoculées, on ait obtenu des néoformations comprenant uniquement du tissu embryonnaire en voie de devenir conjonctif adulte et ces tumeurs, dans lesquelles les auteurs ont cru voir des sarcomes, sont tout aussi bien des amas de tissu réactionnel et inflammatoire, comme il peut s'en former autour de tout corps étranger introduit dans les tissus. Jamais on n'a décrit une néoformation consécutive à ces essais ayant la structure des épithéliomes. Les inoculations faites par Bosc sont, pour la plupart, passibles des mêmes objections et il reconnaît lui-même, que le plus souvent, ces tumeurs avaient seulement de vagues ressemblances avec le cancer et trop souvent elles avaient la structure du tissu inflammatoire et contenaient au centre une cavité ramollie qui ressemblait terriblement à une collection de pus.

Certaines de ses expériences sur le chien semblent plus démonstratives, mais elles sont malheureusement si peu nombreuses, que nous ne croyons pas qu'elles puissent entraîner la conviction.

Donc, tous les auteurs qui ont essayé de transmettre par inoculation le cancer de l'homme aux animaux, ont obtenu ou des résultats absolument négatifs ou simplement des tumeurs formées par du tissu conjonctif embryonnaire ou adulte, qui res-

semblait plutôt à un nodule de réaction inflammatoire qu'à un sarcome malin.

Cela ne veut certes pas dire qu'il faille considérer la question comme jugée et conclure que le cancer n'est pas inoculable de l'homme à l'homme et même de l'homme à l'animal, comme nous le disons plus loin.

De plus, le cancer est probablement de nature parasitaire et inoculable, car, presque toujours, il faut une porte d'entrée au virus cancéreux, et on peut retrouver cette fissure par où le virus a pu pénétrer dans l'organisme. Fiessinger a vu survenir un cancer au niveau dn point où le malade avait été piqué par une ronce. Forgue a observé le développement de cette tumeur dans un point où le malade avait écrasé une mouche qui le piquait quelques jours auparavant. Bosc a plus nettement encore pu déterminer cette porte d'entrée dans le cas où il a vu un cancer se développer dans la langue au point même où le malade s'etait enfoncé une arête de poisson quelques jours auparavant.

Le cancer se développe le plus souvent dans les points de l'organisme en rapport constant avec l'extérieur et où les parasites venus du dehors peuvent facilement s'introduire. C'est le plus souvent dans la peau ou dans une muqueuse en rapport avec l'extérieur, comme les muqueuses du tube digestif ou des organes génitaux, que le cancer se développe. En tout cas, le cancer primitif des viscères est absolument exceptionnel, et cependant ces organes ne sont pas un mauvais terrain pour le cancer, car les nodules secondaires s'y rencontrent avec une extrême fréquence.

Carrière fait aussi remarquer que la simple inflammation ne saurait, comme on l'a dit quelquefois, provoquer le cancer. Dans les communautés religieuses de femmes, la métrite est très fréquente, et cependant le cancer utérin y est rare. Le cancer utérin est également plus fréquent chez les femmes ayant eu des enfants, et il n'est pas impossible que cette circonstance soit simplement due à ce que, dans ce cas, l'utérus est plus facilement perméable aux germes venant de l'extérieur.

Le cancer est aussi une maladie infectieuse, et chacun connaît les cas de généralisation rapide du cancer où certains organes sont farcis de petits nodules cancéreux ; la péritonite cancéreuse est un bel exemple de ces faits. Il y a une carcinose aiguë comme il y a une tuberculose aiguë.

De plus, dans le cas de cancer, on voit se développer une tumeur qui, le plus souvent, n'atteint pas un volume bien considérable. Il y

a là, en somme, un amas de tissu épithélial ne se distinguant pas morphologiquement des éléments épithéliaux normaux, car la cellule cancéreuse des anciens auteurs a vécu. Cependant, cet amas de tissu épithélial, dont chacun des éléments est semblable à des cellules existant normalement en abondance dans l'organisme, a une propriété absolument caractéristique, c'est que, en très peu de temps, il mène à la mort par cachexie. Si ces éléments sont morphologiquement semblables à tous les éléments épithéliaux, puisqu'ils se distinguent nettement par leur malignité, il faut qu'ils aient subi une perversion dans leur fonctionnement physiologique. Or, cette perversion, cette malignité de la fonction ne se comprendrait pas s'il s'agissait là simplement, comme le veulent les partisans de la théorie cellulaire, de nouveaux éléments dérivant d'anciens éléments des tissus et accumulés en un point par une simple erreur dans la direction de la fonction de multiplication. Ces cellules épithéliales ne sont plus semblables à elles-mêmes, au point de vue physiologique, si elles se ressemblent toujours au point de vue morphologique, et il a fallu un élément nouveau, un *primum movens* pour les diriger vers cette nouvelle fonction qui les pousse à détruire cet organisme qu'elles avaient mission de protéger et de conserver. Cet élément nouveau, ce virus ne serait-il pas de nature animé? Ne serait-ce pas un parasite? Sans pouvoir l'affirmer d'une façon absolue, nous devons reconnaître que, ici encore, c'est l'opinion la plus probable qui se dégage des faits.

On doit encore attribuer un caractère infectieux aux tumeurs malignes, parce que, comme les foyers septiques microbiens, elles peuvent donner naissance à de véritables métastases. Une particule détachée de la tumeur primitive peut émigrer dans un organe quelconque, s'y fixer et donner lieu à la production, en ce point, d'un nouveau foyer qui aura les mêmes caractères que le foyer d'origine.

Récemment Frétel, dans sa thèse, attirait l'attention sur un caractère nouveau, qui démontre, une fois de plus, la nature infectieuse du cancer. C'est l'existence de la fièvre cancéreuse.

Les cancéreux peuvent avoir de la fièvre causée par une infection secondaire survenant dans la tumeur même, soit au niveau d'une ulcération, soit même dans l'intimité de la tumeur. Nous savons que les cancers sont, par suite de leur situation à la surface de la peau ou des muqueuses, des grandes cavités en communication constante avec l'extérieur et toujours habités par

de nombreux microorganismes, fréquemment infectés secondairement par des microbes saprophytiques ou même septiques. Rien d'étonnant, dans un cas de ce genre, à ce que le malade soit pris de symptômes septiques et, en particulier, ne réagisse par de la fièvre.

Mais il existe parfois une fièvre primitive chez le cancéreux, elle simule la fièvre intermittente et affecte le type quotidien. Cette fièvre peut survenir au début de l'affection, et alors le plus souvent le pronostic s'assombrit et l'évolution sera rapide, on aura affaire à une carcinose aiguë.

Fretel attribue cette fièvre à une auto-intoxication de l'organisme par suite du développement de toxines pyrétogènes dans la néoplasie. Ces toxines pyrétogènes ne peuvent être formées par l'organisme lui-même qu'autant que le type physiologique des éléments est dévié, et souvent ces déviations, pour ne pas dire toujours, sont sous la dépendance d'une cause infectieuse.

Enfin, comme la plupart des grandes maladies infectieuses, le cancer est héréditaire, mais nous n'insisterons pas sur ce nouveau point, qui est suffisamment connu, car nous considérons cette propriété comme tout à fait secondaire d'autant qu'il nous est toujours impossible de faire la part de l'hérédité réelle, de l'hérédo-prédisposition et de la contagion.

Cette hérédité existe même chez les animaux. Gohier a vu des chevaux et des juments transmettre la mélanose à leurs poulains ; Leblanc a vu une chienne transmettre le cancer à plusieurs de ses descendants, alors qu'elle-même était atteinte de cancer du sein ; Morau a surtout constaté chez la souris l'hérédo-prédisposition et il dit avoir noté que les souris issues de mères cancéreuses contractaient le cancer avec une extrême facilité.

Chez l'homme, il est de notion vulgaire que certaines familles payent un très large tribut à cette maladie et la notion de l'hérédité du cancer est l'une des plus ancrée dans l'esprit des médecins.

Nous pourrions voir aussi une preuve de la nature parasitaire de certaines tumeurs dans leur structure histologique. Nous savons que, le plus souvent, c'est dans les tissus attaqués par des germes infectieux que se rencontrent les cellules géantes ; or, dans un certain nombre de tumeurs, on rencontre de ces cellules, même en grande abondance. Tout récemment, le professeur Cornil, examinant une tumeur qui lui avait été envoyée par M. Duret, ne trouvait pas de parasites ; mais la présence d'un grand nombre de

cellules géantes lui paraissait suffisante pour lui faire plus que soupçonner la nature parasitaire de cette tumeur.

Le cancer a donc tous les caractères qui se retrouvent dans les grandes infections, et c'est vers la découverte de ce parasite, dont la connaisance serait de la plus haute importance, que s'orientent la plupart des recherches contemporaines.

Notre impuissance thérapeutique, en face du cancer, est si grande, que nous aurions grand intérêt à connaître avec le parasite du cancer les modes de contagion, afin de faire la prophylaxie d'une affection aussi rebelle et que, d'ailleurs, nous pourrions probablement aussi guérir plus facilement, si sa cause nous était connue.

(*Journ. des Sc. méd. de Lille*, 2 déc. 1899).

---

# ANALYSES

## Appareil de la locomotion

**H. Morestin.** — *Sarcome périostique frontal.* (Soc. anat. Par. nov. 1899).

Enfant de 8 ans. Au niveau du front, du côté gauche, tumeur du volume d'un petit œuf, immobile, de consistance molle au centre, dure à la périphérie. Etat général bon. Ablation. Tumeur périostique. Au microscope, sarcome à petites cellules rondes.

**Bouvier.** — *Chondro-sarcome kystique avec noyaux calcifiés à insertion costo-vertébrale.* (J. méd. Bordeaux, 11 fév. 1900).

Homme de 46 ans, porteur d'une tumeur du dos, dont le début remonterait à huit ans; actuellement, cette tumeur ovoïde, de la grosseur d'une tête d'adulte, s'étend de la 5e vertèbre dorsale à la 2e lombaire; elle est dure, sauf en deux points mamelonnés paraissant kystiques. Pas d'engorgement ganglionnaire. Ablation du néoplasme dont l'implantation se confond avec la tête des côtes et les apophyses transverses des vertèbres et dont certaines parties sont situées entre les apophyses épineuses, entre les lames vertébrales et entre les apophyses transverses. — La tumeur pèse 1280 grammes. Elle était constituée par du tissu cartilagineux et du fibro-sarcome avec noyaux calcifiés au centre.

## Appareil de l'innervation

**Lafforgue.** — *Sarcome névroglique du ventricule latéral gauche.* (Soc. anat. Par. janv. 1900).

Homme de 38 ans, atteint de céphalée persistante. On constate une hémianopsie homonyme droite, caractérisée par la suppression totale de toute la portion droite du champ visuel ; une paralysie faciale gauche ; une exagération notable des reflexes rotuliens.

A l'autopsie, on a trouvé une masse diffluente, molasse, remplissant le ventricule latéral gauche et une autre masse de même nature dans la région du chiasma. Leur apparence était celle du sarcome névroglique.

**G. Marinesco.** — *Un cas de diabète insipide dépendant d'un gliosarcome du plancher du 4e ventricule.* (Arch. orient. de méd., mars 1900).

A l'autopsie d'un jeune homme de 28 ans, mort d'émaciation à la suite d'accident de diabète insipide, on a constaté les lésions suivantes :

Le bulbe est augmenté de volume, flasque, aplati et déformé. Le plancher du quatrième ventricule a disparu et à sa place on voit proéminer une néoformation d'aspect hémorragique qui s'étend de la pointe du calamus scriptorius jusqu'à l'extrémité supérieure du bulbe. Sur une section transversale, cette néoplasie a un aspect gélatineux, et sa partie antérieure est transformée en une véritable hémorragie. La tumeur est adhérente aux parties latérales du plancher du quatrième ventricule, elle est libre sur la plus grande partie de sa circonférence et elle a détruit la partie supérieure du noyau du pneumogastrique, le faisceau longitudinal postérieur, la partie postérieure du ruban de Reil et sur le côté, une grande partie du noyau dorsal du pneumogastrique, ainsi qu'une partie de la substance réticulée. Les olives sont volumineuses, les pyramides aplaties. Les contours de la branche ascendante du trijumeau et de la substance gélatineuse de Rolando sont moins bien indiqués qu'à l'état normal.

Un point qui entre autres mérite d'être rappelé, c'est que la tumeur — et il s'agit dans l'espèce d'un gliosarcome — a détruit le nœud vital de Flourens et cependant l'homme a vécu avec cette lésion. Il y a longtemps d'ailleurs, que nous avons montré, avec le professeur Gad, qu'on peut le détruire chez les animaux sans que la respiration s'arrête irrémédiablement.

La mort subite de notre malade est due à une hémorragie intense qui s'est produite dans la tumeur, hémorragie qui a envahi l'aqueduc de Sylvius et le troisième ventricule. C'est fort probablement aussi à une hémorragie qu'on doit rapporter les phénomènes d'ictus bulbaire que le malade a présentés autrefois.

---

## Appareil des sens spéciaux

**Ch. Prioux.** — *Gliome de la rétine* (Soc. Méd. et chir., La Rochelle, n° 4, 1900).

Enfant de 9 ans et demi, malingre, strumeux, atteint d'une tumeur située en dedans, sur la sclérotique, près du limbe scléro-cornéen ; vive injection de l'œil. Douleurs de tête. On pratique l'énucléation après le diagnostic suivant :

Tumeur intra-oculaire, probablement un gliome de la rétine arrivé à la 2e période.

La dissection de la conjonctive est facile, sauf dans l'angle interne. Au niveau de la tumeur, de la grosseur d'un grain de blé environ, on sent que les ciseaux passent sur un plan moins résistant. L'énucléation, en somme, est facile et rapide. L'examen macroscopique est pratiqué aussitôt l'opération. L'œil est fendu depuis le nerf optique jusques et y compris la cornée transparente, en suivant le méridien du droit interne. La sclérotique présente une consistance normale jusqu'au niveau de la tumeur. A cet endroit, elle est réduite à l'épaisseur d'une feuille de papier, et le simple raclage avec le dos du ciseau la fait disparaître. La sclérotique est complètement indépendante, détachée de la rétine, qui est décollée jusqu'au niveau de l'ira serrata. Le cristallin cataracté sort par l'incision. Le décollement de la rétine se poursuit dans toute la partie postérieure de l'œil et jusqu'autour du nerf optique. Au niveau de la portion ciliaire, le décollement s'arrête et la rétine est confondue avec une tumeur de consistance granulo-graisseuse, occupant tout le fond de l'œil, en arrière du cristallin et du corps ciliaire jusqu'au nerf optique. Elle va jusqu'au nerf optique sans y adhérer, et il existe à ce niveau une cavité virtuelle très nette entre la rétine et la tumeur. La tumeur ne tient donc à la rétine que par sa partie antérieure qui se confond avec les procès ciliaires ; elle occupe presque tout l'espace occupé précédemment par le vitré qui a complètement disparu, ainsi que la membrane hyaloïde. D'ailleurs, à la section, il ne s'écoule pas une goutte de vitré.

Cette tumeur avait donc son origine dans la rétine au niveau de la zone ciliaire avec laquelle elle faisait corps. De consistance assez molle dans cette région, elle était plus résistante dans ses autres parties. Elle était revêtue, dans toutes ses parties postérieures, de pigment noirâtre et très friable provenant probablement de la choroïde. L'examen histologique pratiqué quelques jours après, montra qu'il s'agissait bien d'un gliome de la rétine.

L'enfant cachectisé fit de la suppuration de son moignon pendant quinze jours, puis en guérit, mais mourut de consomption 3 mois après l'opération.

**Gray-Clegg et Craven-More.** — *Un cas de névro-gliome ganglionnaire bilatéral de la face* (Médical chronicle, Mars 1900).

Les auteurs rapportent le cas d'un jeune enfant de 9 mois, présentant de chaque côté de la racine du nez, au niveau du sac lacrymal, une petite tumeur molle, dont le début remontait à la naissance.

L'ablation de ces tumeurs montra qu'elles étaient constituées par deux petites masses ovoïdes, de consistance élastique et de coloration uniformément grise.

Histologiquement, elles étaient formées par un amas de grandes cellules, ramifiées, à protoplasma finement granuleux, analogues aux cellules des ganglions nerveux. Elles étaient enserrées dans un réseau de tubes nerveux très fins.

Il s'agit donc là d'un névrogliome ganglionnaire de la face, variété de tumeur assez rare, dont la pathogénie se rattache à quelque anomalie de développement du cerveau.

Dans le cas particulier, la tumeur, en raison de sa bilatéralité et de son existence à la naissance, semble dépendre des lobes olfactifs, qui, à la faveur d'une hydrocéphalie partielle, seraient sortis du crâne par les fissures et sans pouvoir ensuite y entrer par suite des progrès de l'ossification.

P. Rellay

**Termier.** — *Epithélioma de la face ayant débuté chez un sujet à l'âge de 13 ans. Large ablation.* (Province Med., 10 fév. 1900).

Début de l'affection à l'âge de 13 ans. L'ulcération augmente très lentement pendant 7 ans et, en 1898, on note sur la joue droite une ulcération de la largeur de la paume de la main et accompagnée d'un suintement à odeur désagréable; le fond en était sanieux, couleur de jambon fumé, anfractueux. Bords indurés, taillés à pic. Pas de ganglions. Traitement spécifique sans résultat.

En décembre, intervention. Le périoste du malaire étant pris, on pratique la résection de cet os. La brèche opératoire est de la largeur de la main et entame l'angle externe de l'œil. Pour la recouvrir, on taille deux lambeaux pris l'un sur le cou, l'autre sur la région temporale. Après pivotement de ces lambeaux, il reste une surface cruentée de la largeur d'une pièce de 5 francs qu'on laisse cicatriser par bourgeonnement.

L'examen histologique montra qu'il s'agissait d'un cancroïde, mais à allure peu maligne.

Depuis l'intervention, c'est-à-dire depuis quatorze mois, aucune récidive ne s'est produite, mais le malade présentant, par suite de la rétraction cicatricielle, un léger ectropion, on lui fit, il y a un mois, une autoplastie par évidement des bords palpébraux et libération du cul-de-sac conjonctival. De plus, à l'aide de l'électrolyse on a détruit les follicules pileux qui sont sur la partie la plus externe du lambeau emprunté à la région cervicale.

**A. Claisse.** — *Sarcome mélanique de la joue.* (Soc. anat. Par. nov. 1899).

Femme de 53 ans. Début de la maladie, il y a 3 ans, par une petite tache noire à la partie inférieure de la joue; à cette tache a succédé une saillie, qui a été plusieurs fois arrachée et s'est sans cesse reproduite; actuellement, elle est lisse, dure, violacée avec quelques petites taches noires à la surface et mesure 27 millimètres sur 18 millimètres. Pas d'adénopathie. Ablation. Au microscope sarcome mélanique alvéolaire.

## Appareil de la secrétion urinaire

**E. Loumeau.** — *Volumineux cancer du rein. Néphrectomie lombaire. Pas de récidive au bout de 8 mois.* (Journ. méd. Bordeaux, 29 oct. 1899).

Jeune fille de 16 ans. En 1896, chute sur la région lombaire gauche qui, depuis ce jour, n'a cessé d'être douloureuse en même temps qu'apparaissaient des hématuries, qui, pendant plus de deux ans, ont persisté plus ou moins abondantes. A plusieurs reprises, crises de coliques néphrétiques dues à des caillots sanguins. Augmentation considérable du rein gauche.

La néphrectomie lombaire permet d'enlever une tumeur du volume d'une tête d'adulte. Guérison malgré une suppuration de la plaie et la formation d'un abcès iliaque. La malade, revue 8 mois après l'opération, avait engraissé de 10 kilos. Le rein droit avait subi une hypertrophie compensatrice — A l'examen histologique on a constaté que la tumeur était un épithélioma.

---

## Appareil de la génération

### 1° *Organes génitaux de l'homme*

**H. Morestin.** — *Tumeur maligne du testicule.* (Soc. anat. Par., Déc. 1899).

Homme de 37 ans. Du côté gauche du scrotum, tumeur du volume d'une orange, uniformément ferme et à surface régulièrement bosselée. Pas de douleurs. L'épididyme ne peut être séparé du testicule. Cordon sain. Castration. La tumeur, testiculaire, examinée au microscope, parait être un lymphadénome.

**Kaeppelin.** — *Cancer d'un testicule en ectopie abdominale. Extirpation* (Gaz. hebd. méd. Paris, 7 déc. 1899).

Homme de 40 ans. Depuis près d'une année, douleurs lombaires s'irradiant dans les membres inférieurs, provoquées par une tumeur abdominale mate, dure, lisse, peu mobile et occupant la région sous-ombilicale, Le testicule droit étant en ectopie abdominale, on porte le diagnostic de cancer de ce testicule.

Laparotomie. On trouve une tumeur de la grosseur des deux poings, adhérente à l'arcade crurale et pédiculée en arrière. Ablation. L'examen histologique a confirmé le diagnostic. Il s'agissait d'un épitélioma testiculaire.

**Wolff.** — *Cancer de la prostate. Métastases osseuses* (Zeitschr. f. Cir. 1899).

Homme âgé de soixante-sept ans, pris brusquement d'une rétention urinaire complète. Au toucher rectal, on constatait une hypertrophie diffuse de la prostate. Douleurs violentes au niveau de la hanche gauche avec irradiations dans l'extrémité inférieure correspondante, attribuées à une affection arthritique du nerf sciatique. Quant à l'hypertrophie prostatique, on la traita par la castration. Mort au bout de dix-huit jours avec des symptômes d'une faiblesse cardiaque. L'autopsie montra toute la plèvre recouverte de petits noyaux néoplasiques, des lésions de la néphrite chronique et, en outre, une pyélite droite et une hypertrophie considérable de la prostate.

L'examen histologique fit voir que les glandes prostatiques se trouvaient en état de dégénérescence cancéreuse, ainsi que la moelle de la substance spongieuse du sacrum et de l'os iliaque.

L'auteur a trouvé, dans la littérature médicale, 83 cas de cancer de la prostate vérifiés à l'autopsie et dont 9 se sont accompagnés de métastases au niveau de la moelle des os.

**J. Albarran** et **N. Hallé**. — *Hypertrophie et néoplasies épithéliales de la prostate.* (Ann. mal. org. génito-ur., Par. février et mars 1900).

Ce travail se termine par les conclusions suivantes : L'hypertrophie sénile de la prostate est une lésion essentiellement glandulaire ; elle est due à la prolifération des glandes prostatiques sous la forme adénomateuse ; que cette prolifération soit de nature vraiement néoplasique et de cause inconnue, ou qu'elle soit le résultat d'une irritation inflammatoire chronique. Dans un bon nombre de cas, les lésions du stroma s'ajoutent secondairement aux lésions glandulaires primitives et peuvent même devenir prédominantes. Ainsi se trouvent constituées les trois formes anatomiques de l'hypertrophie prostatique : glandulaire pure, mixte, fibreuse pure. Le plus souvent, la prostate garde jusqu'à la mort cette structure de néoplasie bénigne : adénome, adéno-fibrome, fibrome atrophique.

Dans une certain nombre de cas, ces lésions peuvent se transformer en néoplasie épithéliale maligne. Cette évolution vers la malignité est insensible et latente tout d'abord ; à l'adénome simple ou kystique s'ajoutent les noyaux d'épithélioma adénoïde, circonscrits ou diffus, l'infiltration épithéliale du stroma, les îlots circonscrits du cancer alvéolaire intracapsulaire, sans que l'organe ait perdu les caractères extérieurs de l'hypertrophie sénile bénigne.

Ces formes initiales de néoplasie épithéliale sont souvent confondues, en clinique, avec l'hypertrophie bénigne vraie. Elles établissent pourtant une transition entre cette lésion et la carcinose prostato-pelvienne diffuse,

seule néoplasie maligne de la prostate, dont les caractères cliniques soient actuellement bien fixés et de notion vulgaire.

. . . . . .

Une dernière conclusion, indirecte il est vrai, nous semble découler nécessairement de cette étude.

L'examen histologique, méthodiquement pratiqué sur une série de 100 cas, nous a montré qu'un certain nombre de malades, classés cliniquement dans le grand groupe des « hypertrophies séniles bénignes de la prostate », présentent en réalité des lésions épithéliales malignes, à des degrés d'étendue et de gravité divers : épithélioma adénoïde, infiltration épithéliale, ilots de cancer alvéolaire.

Chez ces sujets, observés cependant avec soin dans un milieu spécial, ni les symptômes fonctionnels, ni les signes physiques n'avaient fait soupconner la vraie nature de la lésion. Rien même dans l'évolution de la maladie n'avait été relevé qui put servir à établir un diagnostic différentiel.

Il faut donc le reconnaître. Les bases cliniques sur lesquelles est établi le groupe si vaste des « prostatiques », sont aujourd'hui insuffisantes.

### 2° *Organes génitaux de la femme*

**A. Sippel.** — *Extirpation totale du vagin et de l'utérus pour carcinome.* (Centr. für Gynäk., et Semaine gyn., Paris, 20 mars 1900).

Observation d'une femme âgée de 64 ans qui depuis deux ans se plaint de pertes abondantes devenues fétides dans les derniers temps.— Le vagin est transformé en un cylindre rigide dont la surface ulcérée est recouverte d'une sécrétion fétide. La cavité vaginale est rétrécie laissant à peine introduire le doigt. Par le toucher rectal on sent que le vagin est remplacé par une tumeur cylindrique et dure, mobile sur les parties voisines. En haut elle se confond avec l'utérus.

L'opération suivante est pratiquée :

Incision qui commence à gauche de l'orifice vaginal se dirigeant en arrière et en dehors entre l'anus et la tubérosité ischiatique, arrivant à 3-4 cm. au-dessus de l'orifice anal.

Après dissection des parties molles, on pénètre dans la fosse ischiorectale gauche.

Décollement au doigt de la paroi postéro-latérale gauche du vagin en haut jusqu'au releveur de l'anus, en bas jusqu'à l'orifice vaginal. Dissection du bout inférieur du vagin. Ligature des branches terminales des artères hémorroïdaires moyennes et honteuses internes.

Une nouvelle incision passant à 1 cm. au-dessus de l'orifice urétral traversant obliquement la paroi vaginale antérieure vient rejoindre la première et permet de séparer l'extrémité inférieure du vagin. On l'attire en bas et, en écartant les deux bords de la plaie : l'une en avant, l'autre en arrière, on a devant soi très nettement tout l'intérieur du petit bassin.

En arrière on décolle facilement le vagin de ses adhérences avec l'urètre et la vessie que l'on refoule en haut.

Décollement du vagin et du col des organes voisins. Ligature des ligaments larges. Ouverture du cul-de-sac postérieur, le corps utérin est attiré en bas : après ouverture du cul-de sac antérieur, résection des ligaments larges, extirpation de l'utérus et du vagin, capitonnage de la cavité.

La guérison survint sans aucune complication du côté de la vessie, ni du rectum.

Les avantages de cette opération sont d'une part l'accès facile de toutes les parties malades et d'autre part la possibilité de mener à bout l'intervention sans que les parties carcinomateuses ni les sécrétions vaginales ne se mettent en contact avec les organes sains.

Sippel conseille l'extirpation de l'utérus dans tous les cas. Quant au vagin, il sera réséqué en partie ou en totalité suivant les indications.

**Bahans.** — *Cancer du col de l'utérus. Anurie. Mort.* (Gaz. des hôp. de Toulouse, et Semaine gynéc., 16 janvier 1900).

Femme de 72 ans, atteinte d'un cancer du col de l'utérus. Mort par anurie.

A la nécropsie, on trouve le cancer du col utérin ayant laissé le corps intact. La vessie est infiltrée dans sa paroi intérieure. Si l'on examine le point d'abouchement des uretères dans la vessie, on constate avec un stylet que l'orifice de l'uretère droit est complètement oblitéré et présente un véritable étranglement. Si l'on suit le conduit dans son trajet ascendant, on voit qu'il est volumineux, mais qu'il s'abouche dans le bassinet en un point normal. Le bassinet est également dilaté. Le rein est dur, réduit à une coque fibreuse. L'orifice de l'uretère gauche dans la vessie est encore perméable, l'uretère est distendu, mais moins que le droit ; le bassinet est dilaté et renferme une quantité appréciable de liquide. Le rein est volumineux. Il n'y avait pas d'adhérences des reins et des bassinets avec les organes voisins.

Il s'agissait donc d'une hydro-néphrose double, engendrée par une des causes les plus communes de cette affection : la compression et l'envahissement des uretères par un néoplasme vésical, secondaire lui-même à un néoplasme utérin.

**Montgomery.** — *Que faut-il attendre du traitement opératoire du cancer de l'utérus.* (Semaine gyn., Paris, 6 mars 1900).

Après discussion de cette question, l'auteur conclut ainsi :

1° Le cancer de l'utérus est, primitivement, une maladie locale qui tend à envahir les tissus voisins, mais gagne le système lympathique avec beaucoup plus de lenteur que dans toute autre partie du corps ; 2° les

principaux dangers de récidive tiennent à ce que des globes cancéreux, dans les tissus adjacents, ont échappé à l'exérèse et à ce qu'il peut se faire des greffes cancéreuses au cours de l'opération ; 3° les statistiques que nous avons ne peuvent fournir une base certaine d'estimation quant au pronostic ; 4° En l'état actuel de nos connaissances sur la question, on ne peut pronostiquer la guérison que d'après les suites éloignées de l'opération : si la récidive doit se reproduire, elle a lieu généralement dans les 6 mois. Si deux années se sont écoulées sans récidive, on peut considérer la guérison comme assurée.

**C. Jacobs.** — *Un cas de myxo-sarcome de l'utérus* (Soc. Belge gyn. et Semaine gyn. Par., 23 j. 1900).

Femme de 38 ans. Après un dernier accouchement, métrorragies deux fois traitées en vain par le curettage. A la palpation de l'abdomen, on sent plusieurs tumeurs irrégulières, surmontant un utérus volumineux.

Laparatomie. On tombe sur une masse fibreuse utérine, coiffée par deux énormes masses charnues latérales, de couleur lie de vin, donnant l'aspect macroscopique du foie à droite, et d'une énorme rate à gauche. Ces masses étaient intimement soudées à l'utérus par de larges pédicules. Peu adhérentes à l'épiploon, elles sont facilement enlevées. Dans le ligament large gauche, se trouvait une tuméfaction molle de la même nature, également pédiculée à l'utérus. L'opération se termina simplement par l'extirpation totale sus-vaginale.

L'examen microscopique de cette tumeur décela la nature myxomateuse de la plus grande partie de la tumeur. Par places, existait du *myxo-sarcome*. L'aspect macroscopique de la tumeur était tout à fait spécial : on eût dit que les fibres musculaires de l'utérus s'étaient disjointes ça et là et que, par ces fissures, les masses myxomateuses avaient fait hernie au dehors. Lors de l'opération, toutes les masses néoplasiques présentaient le caractère d'évolution péritonéale ; les unes, de très petit volume, disséminées sur les faces antérieure et postérieure de l'utérus ; les autres s'étaient insinuées entre les feuillets des ligaments larges ; d'autres enfin, ayant largement pris leur développement dans la cavité abdominale et coiffant la masse utérine à sa partie supérieure.

Les suites opératoires furent assez longues, à cause d'une complication de pneumonie double survenue le sixième jour. La malade se rétablit cependant et actuellement sa santé semble florissante ; semble, car la nature sarcomateuse de la tumeur fait émettre un pronostic tardif mauvais.

**B. Bonte.** — *Deux cas de cancer primitif du corps utérin opérés l'un par la voie vaginale, l'autre par la voie abdominale* (Journ. des Sc. Méd., Lille, 3 mars 1900).

1° Nullipare de 56 ans. Ménopause à 49 ans. Depuis une vingtaine de mois écoulement séro-sanguinolent fétide par le vagin, douleurs abdomi-

nales, amaigrissement. Corps de l'utérus un peu hypertrophié, col intact. Hystérectomie vaginale. Tout le fond de l'utérus est occupé par un vaste ulcère végétant, dont la nature cancéreuse est reconnue au microscope ;

2° Multipare de 54 ans. Mêmes accidents que dans l'observation précédente. Un curettage permet d'examiner des débris de muqueuse et de confirmer le diagnostic de cancer de corps. Hystérectomie abdominale, l'utérus étant très hypertrophié.

**Waldsteen.** — *Angiosarcome du vagin* (Archiv, f. Gyn , et Semaine gyn., 27 fév. 1900).

Chez un enfant âgé de 15 mois, on excisa (à la clinique de Schauta) une petite tumeur pédiculée du volume d'une noisette qui s'était développée au niveau de la paroi postérieure du vagin dans le tiers inférieur.

L'examen macroscopique et microscopique du néoplasme montre un tissu alvéolaire dont les cellules épithéliales ressemblent à des formes cellulaires analogues d'origine conjonctive et ont leur point de départ dans la couche externe des nombreux vaisseaux néoplasiques ; — ceci est facile à constater sur les vaisseaux précapillaires.

L'auteur ayant observé un cas d'angiome pur du vagin chez une adulte, croit que la tumeur décrite n'est autre chose qu'un angiome à dégénérescence sarcomateuse. Dans un grand nombre des cellules, on révéla la présence de glycogène, ce qui, d'après la théorie de Lubarsch, prouverait l'origine embryonnaire des néoplasmes.

D'après les recherches de M. Paltauf, ces tumeurs auraient une tendance à s'encapsuler, ce qui les fait classer parmi les tumeurs bénignes. Jusqu'ici, la petite malade ne présente pas trace de récidive.

**L. Bordry.** — *Cancroïde vulvaire. Auto-inoculation par contact* (Journ. Sc. méd. Lille, 10 mars 1900).

Femme de 71 ans, atteinte de récidive de cancer de la grande lèvre droite datant de une année. A la face interne de la tumeur indurée, existent des ulcérations laissant suinter un liquide fétide.

Vis-à-vis de cette surface ulcérée, à la face interne de la grande lèvre gauche, se voit une ulcération arrondie reposant également sur une base indurée, et survenue depuis deux mois seulement. Un noyau de cette ulcération a été examiné au microscope et reconnu de nature cancéreuse. Il s'est probablement fait une auto-inoculation par contact.

**A. Claisse** et **Dartigues.** — *Tumeur solide de l'ovaire (épithéliale) avec fibromes utérins.* (Soc. anat. Par., déc. 1899).

Femme de 57 ans. 5 ans après la ménopause, réapparition d'hémorragies utérines et augmentation de volume du ventre. Un peu d'amaigrisse-

ment. Actuellement, pas d'ascite et deux tumeurs abdominales : l'une lisse, arrondie, dure, remontant au niveau de l'ombilic et faisant saillie à droite ; l'autre, médiane et à gauche, plus petite et moins mobile que la première. Au toucher combiné avec le palper, on a la sensation d'une masse trilobée.

Hystérectomie totale abdominale. La masse, du poid de 2,350 grammes, est formée de l'utérus, contenant un grand nombre de fibromes, et de l'ovaire gauche, transformé en une tumeur presque entièrement solide, dont la nature a été reconnue maligne.

### 3° *Annexes de l'appareil de la génération*

**Karl Dahlgren.** — *Le cancer du sein au point de vue clinique.* (Hygica LXI, 1899).

Le travail de l'auteur repose sur l'observation de 74 cas de cancer traités à la clinique d'Upsal dans les dix dernières années. Après avoir donné un résumé de nos connaissances anatomiques et cliniques, et décrit le procédé opératoire, qui permet d'enlever en bloc toutes les parties malades occupant les régions mammaire et axillaire, il donne le résumé suivant : sur 74 opérés, 60 l'ont été depuis au moins trois ans. Une mort opératoire a été notée. Des 59 malades guéris, 26 vivent sans récidives depuis six, sept, huit ou 9 ans ; 21 sont morts avec des récidives externes ; 12 de cause accidentelle ou de récidive interne. En résumé, 32 malades ont dépassé en survie le terme de 3 ans.

**A. Claisse et Dartigues.** — *Sarcome du sein.* (Soc. anat. Par., nov. 1899).

Femme de 46 ans, portant, depuis quelques mois, dans le sein droit, une tumeur sphérique, un peu bosselée, du volume de la tête. Sa consistance est variable, dure en certains points, fluctuante par place. Peau saine. Pas d'adénopathie. Ablation. La tumeur pesait 1,800 grammes. C'était un surcome creusé d'un kyste en son centre.

**Laubie.** — *Squirrhe du sein. Généralisation cutanée.* (Journ. méd. Bordeaux, 11 fév. 1900).

Femme de 54 ans, atteinte d'un squirrhe ulcéré du sein, datant d'au moins deux ans. Dans le voisinage, quelques petits ganglions tuméfiés. La généralisation existe sur le reste du corps. On voit, en effet, de très nombreux noyaux, ulcérés ou non, sur les membres supérieurs, le dos, le tronc, l'abdomen ; il en existe aussi quelques-uns dans le cuir chevelu.

## Généralités

**R. Romme.** — *La fréquence croissante du cancer* (Presse méd. Paris, 7 mars 1900).

Les chiffres et les statistiques qu'il nous a semblé intéressant de mettre sous les yeux du lecteur sont empruntées à un travail fort intéressant, que M. Reiche vient de publier dans la *Deutsche medicinische Wochenschrift* sous le titre de « Contribution à la statistique du cancer ». Ils confirment ce que nous savons déjà depuis quelque temps, à savoir l'augmentation du nombre des cancéreux, et sont tellement éloquents par eux-mêmes que tout commentaire devient inutile. Ce qui augmente leur éloquence, c'est que les faits constatés par M. Reiche pour la ville de Hambourg confirment point par point la statistique dressée il y a deux ans par Roger Williams pour l'Angleterre.

Cette statistique anglaise se résume dans les trois colonnes de chiffres que voici :

| Année | Sur 1 million d'habitants sont morts de cancer | Rapport entre le nombre de cancéreux et la population générale | Rapport entre la mortalité par cancer et la mortalité générale |
|---|---|---|---|
| 1840. | 177 | 1 : 5.646 | 1 : 129 |
| 1850. | 279 | 1 : 5.579 | 1 : 14 |
| 1855. | 319 | 1 : 3.129 | 1 : 70 |
| 1860. | 343 | 1 : 3.915 | 1 : 62 |
| 1865. | 372 | 1 : 2.670 | 1 : 62 |
| 1870. | 424 | 1 : 2.361 | 1 : 5 |
| 1875. | 471 | 1 : 2.121 | 1 : 48 |
| 1880. | 502 | 1 : 1.946 | 1 : 40 |
| 1881. | 520 | 1 : 1.918 | 1 : 36 |
| 1882. | 532 | 1 : 1.879 | 1 : 36 |
| 1883. | 546 | 1 : 1.763 | 1 : 35 |
| 1884. | 559 | 1 : 1.786 | 1 : 35 |
| 1885. | 566 | 1 : 1.767 | 1 : 33 |
| 1886. | 583 | 1 : 1.715 | 1 : 33 |
| 1887. | 606 | 1 : 1.650 | 1 : 31 |
| 1888. | 610 | 1 : 1.635 | 1 : 29 |
| 1889. | 643 | 1 : 1.555 | 1 : 27 |
| 1890. | 676 | 1 : 1.480 | 1 : 28 |
| 1891. | 692 | 1 : 1.445 | 1 : 29 |
| 1892. | 690 | 1 : 1.445 | 1 : 27 |
| 1893. | 711 | 1 : 1.407 | 1 : 27 |
| 1894. | 713 | 1 : 1.403 | 1 : 23 |
| 1895. | 755 | 1 : 1.324 | 1 : 24 |
| 1896. | 764 | 1 : 1.306 | 1 : 22 |

Si nous prenons seulement les deux années extrêmes, voici ce que nous trouvons. En 1840, sur 1 million d'habitants, 177 mouraient de cancer; en 1896 il en meurt 764. En 1840 on trouvait 1 cancéreux sur 5.646 habitants; en 1890 on trouve déjà 1 cancéreux sur 1.306. En 1840 on comptait sur 129 morts 1 cas de mort pour cancer ; en 1896 on compte déjà 1 cas de mort par cancer sur 22 morts.

La statistique de la ville de Hambourg montre, comme nous l'avons dit, une augmentation identique des cas de cancer.

| Année | Nombre de cas de mort par cancer | Année | Nombre de cas de mort par cancer |
|---|---|---|---|
| 1872 | 248 | 1886 | 485 |
| 1873 | 233 | 1887 | 487 |
| 1874 | 289 | 1888 | 483 |
| 1875 | 294 | 1889 | 464 |
| 1876 | 291 | 1890 | 518 |
| 1877 | 307 | 1891 | 552 |
| 1878 | 326 | 1892 | 503 |
| 1879 | 342 | 1893 | 548 |
| 1880 | 334 | 1894 | 537 |
| 1881 | 349 | 1895 | 613 |
| 1882 | 393 | 1896 | 610 |
| 1883 | 429 | 1897 | 691 |
| 1884 | 453 | 1898 | 712 |
| 1885 | 440 | | |

Le nombre de morts par cancer a donc triplé entre 1872 et 1898, tandis que le nombre d'habitants de la ville de Hambourg, pendant cet espace de temps, a seulement doublé de (346.210 habitants à 727.860 habitants).

Williams attribue la fréquence de plus en plus grande du cancer à une vie moins active et à une alimentation trop abondante, surtout à l'ingestion de trop grande quantités de viande. La statistique suivante de Reiche où la mortalité par cancer est établie pour diverses catégories d'âge, semble donner raison à l'hypothèse de Williams.

| Age | Mortalité par cancer en pour 100 du nombre de vivants | | |
|---|---|---|---|
| | 1872 1880 p. 100 | 1881 1889 p. 100 | 1890 1898 p. 100 |
| De 1 à 15 ans | 0.01 | 0.01 | — |
| De 15 à 20 — | 0.01 | 0.01 | 0.01 |
| De 20 à 25 — | 0.03 | 0.02 | 0.02 |
| De 25 à 30 — | 0.07 | 0.09 | 0.09 |
| De 30 à 35 — | 0.22 | 0.24 | 0.22 |
| De 35 à 40 — | 0.50 | 0.58 | 0.52 |
| De 40 à 45 — | 0.94 | 1.05 | 1.2 |
| De 45 à 50 — | 1.6 | 1.8 | 2 |
| De 50 à 55 — | 2.2 | 2.6 | 3.1 |
| De 55 à 60 — | 3.3 | 3.8 | 4.2 |
| De 60 à 65 — | 4.2 | 5.3 | 5.2 |
| De 65 à 70 — | 5 6 | 7.5 | 6.7 |
| De 70 à 75 — | 6.2 | 7.1 | 7.1 |
| De 75 à 80 — | 6.1 | 6.7 | 7.8 |
| De 80 à 85 — | 4.9 | 6.3 | 6.7 |
| De 85 à 90 — | 4.6 | 5.6 | 4.2 |
| De 90 et au dessus | 1.29 | 1.19 | 9 |

Il résulte en effet de ce tableau que la mortalité par cancer augmente surtout à partir de l'âge de quarante ans.

Le travail de Reiche contient encore toute une série de statistiques relativement à la distribution du cancer suivant les sexes, les organes, les appareils, etc., qui seront avec fruit consultées par ceux qui s'intéressent plus particulièrement au cancer.

**O. Govaerts.** — *Cancéreux soignés en 1897 et 1898, habitant le voisinage de la Sambre.* (La clinique, Bruxelles, 22 juillet 1899).

Tous les observateurs sont d'accord pour reconnaître que les cas de cancer augmentent dans de considérables proportions. Cependant, malgré d'incessantes recherches, le problème de la pathogénie de cette redoutable affection reste à résoudre. Nous ne sommes pas plus avancés, à ce sujet, qu'il y a soixante-dix ans, époque à laquelle Littré écrivait cette phrase souvent citée : « Singulier spectacle que cette question du cancer toujours pendante, qui se transmet d'Ecoles en Ecoles, sans trouver de solution. » L'on sait combien l'on a discuté, en ces dernières années, la question de la contagiosité du cancer ; les uns ont cherché à répondre à cette question par de remarquables travaux de laboratoires, d'autres ont déjà été jusqu'à pratiquer des expériences sur les malades eux-mêmes, d'autres se sont confinés dans les limites de l'observation clinique. Parmi ces derniers, il

en est toute une pléiade qui ont principalement attiré l'attention sur les cas de cancers observés dans une même localité, dans une même maison.

Lorsque nous avons fait notre enquete sur le cancer, en Belgique (1),nous avons insisté sur ce point, auprès de nos confrères.

Nous rappellions les cas recueillis par Gueillot (Reims) (2), Arnaudet (Cormeilles) (3), Fiessinger (Oyonnax (4), qui démontrent que le cancer est plus fréquent dans les campagnes que dans les villes. Les chiffres que citent ces auteurs — disions-nous — méritent d'être rapportés. A Paris, à Reims et dans la plupart des grandes villes, il meurt une moyenne de 100 cancéreux par 100.000 habitants ; dans un village des Ardennes, cette mortalité atteint 226, et dans les environs d'Oulchy (Aisne), elle arrive à 400, chiffre énorme, le plus élevé qui ait été constaté.

Ces chiffres sont de beaucoup supérieurs à ceux observés en Belgique. A Bruxelles, 45 sur 100.000 habitants, en 1895, et ce nombre dépasse la moyenne, qui a été de 36 sur 100.000 habitants pour la période 1890-1894. A Liège, 108 sur 164.000 habitants, en 1895.

A notre avis, ajoutions-nous — pour les villages plus encore que pour les villes, toutes ces proportions et statistiques sout bien difficiles à établir. Voici néanmoins, en résumé, les résultats que nous donna l'enquête: dans quelques communes, le nombre de cas de cancers observés est considérable : cinq cas dans un rayon de 2 kilomètres, en pleine campagne, six cas dans un village de 1.500 habitants, etc.

Des observations qu'ils ont recueillies et auxquelles on a souvent fait allusion, les auteurs que nous citions tantôt, déduisent que les tumeurs malignes aiment la solitude et se complaisent le long des cours d'eau. C'est là que doit exister l'agent pathogène de l'affection. Ils signalent, à l'appui de leur opinion, des villages, des groupes de maisons ou des maisons isolées, le long d'une rivière, où le cancer a été des plus fréquemment observé.

Notre enquête ne confirme guère cette manière de voir.

Le docteur Ricaille note des cas de cancer dans des fermes isolées.

Le docteur Tahon, signale des cas fréquents à Horrues, le long de la rivière, souillée par des eaux d'égouts et des déchets des tanneries de Soignies.

En bien des observations, des confrères nous disent que le cancer est très rare dans les localités où ils exercent. Vérification faite, nous trouvons que ces localités sont traversées par des cours d'eau : Beeringen, Godarville, Chapelle-lez-Herlaimont, etc., etc. Bien peu nombreuses sont d'ailleurs les localités de Belgique qui ne soient parcourues par une rivière ou un fleuve. Tous les villages où l'on signale la très grande fréquence du cancer sont arrosés par un cours d'eau plus ou moins impor-

(1) Société belge de chirurgie, 1896. *Enquête sur le cancer en Belgique.*
(2) Gueillot. *La question du cancer*, Reims, 1891.
(3) Arnaudet. *Normrndie médicale*, 15 février, 1er mars 1891.
(4) Fiessinger. *Revue de médecine.* Janvier et août 1893.

tant : Haine-Saint-Paul. Grand Leez. Wandre. Lens-Saint-Remy, Cruyshautem. Messines. Tamise, Tubize. Rusbroech. etc., etc.

Citons seulement les deux communes de Hornu et de Osterzeele, où il n'y a pas de cours d'eau et où le cancer est très rare.

Aujourd'hui nous recevons de notre excellent confrère O. Govaerts, une note au point de vue de cette répartition géographique des tumeurs malignes, note des plus intéressantes que nous publions ci-après. A. G.

*Observations de cancéreux soignés en 1897 et 1898, habitant le voisinage de la Sambre (communes de Merbes-le-Château, La Buissière, Fontaine-Valmont : population totale = 3.500), niveau de la Sambre 125 m. — altitude moyenne 165 m.*

I, Homme 67 ans. Sarcome du rein gauche. Mort par hématuries antécédentes c = cancéreux négatifs.

Commémoratifs : A été ponctionné en 71, d'une pleurésie gauche — atteint à plusieurs reprises de rhumatisme articulaire.

II. Femme nullipare, 62 ans. Sarcome diffus de l'utérus constaté dix jours avant la mort provoquée par péritonite septique. — Arthritique obèse. — Eczémateuse.

Antécédents : Mère morte d'un cancer du foie.

III. Homme, 76 ans. Epithélioma lèvre inférieure, opéré en 1897. récidive, infection ganglionnaire, mort en janvier 1899.

Antécédents : Négatifs, grand fumeur.

IV. Homme, 62 ans : Cancer de la partie supérieure de l'œsophage ; neuro-arthritique — alcoolique.

Antécédents : Négatifs.

V. Femme nullipare, 52 ans. Cancer de l'œsophage (partie supérieure).

Commémoratifs : Mal de Pott.

VI. Femme, 75 ans.Epithélioma cutané avant-bras gauche, opéré en juillet 1898. — Actuellement tumeur à la partie inférieure et interne de l'humérus faisant corps avec celui-ci, adhérente à la peau : (propagation au ganglion épitrochléen).

Antécédents : Nuls.

VII. Femme, 51 ans : deux enfants. Cancer du col utérin, a habité la Tunisie de 1886 à 1894 (où elle a été atteinte de malaria). Rentrée à la Buissière en 1895, dans de misérables conditions ; s'est fait soigner dans la période cachectique.

Antécédents : Négatifs.

VIII. Homme, 58 ans. Cancer annulaire du rectum. mort par cachexie.

Antécédent : Nuls.

IX. Homme, 76 ans. Cancer du cœcum. Mort par cachexie. Antécédents héréditaires : Nuls.

X. Femme, 75 ans, 5 enfants. Cancer du cœcum. Mort par cachexie. Antécédents héréditaires : Nuls.

La Sambre (niveau moyen 195 mètres)

*Merbes-le-Château :*

30 mètres — I. Alt. 25 mètres, habitation saine ; jardin situé le long de la rive, un peu en contre bas, très humide. Orientation au Midi.

20 mètres — II. Alt. 15 mètres, habitation très saine ; jardin très bas. Orientation au Midi.

100 mètres — III. Habitation petite, basse, terrain marécageux.

*La Bussière :*

10 m. — quai. — IV. Habitation saine. Orientation S. O.

40 m. — quai — verger. — V. Alt. 10 mètres, habitation malsaine, humide, basse, adossée au cimetière. Orientation E.

30 mètres — quai — VI. Alt. 10 mètres, habitation saine et confortable. Orientation S. O.

20 mètres — quai. — VII. Habitation humide.

*Fontaine Valmont :*

10 m. — halage — VIII. Habitation saine et confortable. Orientation E.

25 mètres — chemin — IX. Habitation saine. Orientation S.

100 mètres — jardin, verger. — X.

distance de chacune de ces 3 maisons : 25 mètres. Maison basse et humide. Orientation E.

Il est intéressant de constater que pendant cette période, je n'ai connu dans ces trois localités, qu'un seul autre cas de cancer chez une femme,

habitant au milieu d'un bois, sur un plateau fort humide, sol marécageux. Cancer du foie très probablement secondaire à un cancer du pylore.

Toutes les maisons sont situées sur les rives de la Sambre.

Dans aucun cas, l'hérédité ne peut être invoquée.

**P. Lamotte.** — *Etude sur la méthode de Cerny et Trunecek. Traitement des épithéliomas par les applications arsénicales.* (Echo Méd. du Nord, 25 mars 1900).

Après avoir consacré quelques lignes à l'historique de cette méthode, l'auteur rapporte huit observations d'épithélioma de la face et une observation de cancer de l'amygdale, traités par le curettage et les badigeonnages à la solution arséniée (acide arsénieux 1 gr.; alcool à 90°, 100 gr.).

Sauf dans deux cas où le traitement a été nul, la guérison de l'ulcération a été obtenue en deux ou trois mois et, depuis un laps de temps variant entre plusieurs mois et une année, il n'y a pas eu de récidive.

Lamotte mentionne rapidement les indications et les contre-indications de la méthode et conclut ainsi :

1° La méthode Cerny et Trunecek n'est pas une méthode nouvelle ; elle est une résurrection des traitements arséniés si longtemps employés.

2° Les applications de la solution d'acide arsénieux auraient l'avantage d'attaquer le tissu cancéreux seul.

3° La méthode ne doit pas être employée d'une façon exclusive, et ne peut pas être regardée comme devant renverser le traitement chirurgical ;

4° Elle est indiquée chez des sujets âgés, et d'un état général défectueux.

5° Elle devra être employée de préférence dans les cancers superficiels, et particulièrement dans les cas où une intervention sanglante amènerait une rétraction cicatricielle préjudiciable au fonctionnement d'organes voisins. Mais en tous cas, jamais ces cancers cutanés ne devront s'accompagner d'adénopathie.

6° Dans les cas guéris radicalement par le traitement, il ne paraît pas y avoir eu des récidives.

**Van Hassel.** — *Fibrome et sarcome.* (Soc. belge gyn. et Semaine gyn., 27 fév. 1900).

Multipare de 52 ans, atteinte depuis neuf ans d'une tumeur de la grande lèvre droite, qui s'est accrue dans les derniers temps, et est devenue le siège de douleurs lancinantes. Ténesmes rectal et vésical.

Lors de l'examen de l'auteur, la grande lèvre droite était largement distendue et gonflée, depuis le pubis jusqu'au delà de l'ischion ; elle présentait l'aspect d'un énorme kyste de la glande de Bartholin, même un certain degré de fluctuation venait appuyer cette apparence. Mais c'était

plutôt la fausse fluctuation que l'on rencontre dans certains fibromes. La tumeur était mobile sous la peau. L'ouverture vaginale et l'ouverture anale étaient déviées latéralement à gauche. Non seulement il y avait de la gêne dans la marche, mais aussi des troubles dans la miction et dans la défécation.

L'ablation de cette tumeur a été assez facilement faite, après séparation du rectum, du vagin et de la vessie, et ligature d'un pédicule qui s'enfonçait derrière le pubis.

Suites opératoires bonnes. Au microscope, la tumeur est constituée par du fibrome pur.

Un mois plus tard réapparition dans la même région d'une tuméfaction qui augmente rapidement de volume et donne une saillie fluctuante dans le vagin. Nouvelle opération qui a consisté à enlever des tissus ramollis et pulpeux et à réséquer une partie du vagin et de la vessie. Mort quelques jours après l'opération.

---

## Thèses et Brochures

**Duvoisin.** — *Des ligatures artérielles dans le traitement du cancer de la langue.* (Thèse Paris, 1899).

La méthode des ligatures artérielles préalables, avant l'ablation d'un cancer de la langue, mérite d'être conservée. L'hémostase ainsi obtenue permet d'opérer avec l'instrument tranchant et de réaliser une suture exacte de la plaie, sans avoir à craindre l'issue du sang dans les voies aériennes.

Par la plaie de la ligature, il est possible de vérifier *de visu* l'état des ganglions, de les enlever dès qu'ils sont suspects ; cette exploration est aujourd'hui regardée comme indispensable dans toute opération pour cancer, si l'on veut se mettre à l'abri des récidives rapides.

Les ligatures palliatives méritent aussi d'être conservées ; elles luttent efficacement contre les hémorragies graves. Elles déterminent non pas l'atrophie du cancer mais un certain affaissement de la tumeur, qui permet au malade de recouvrer partiellement les fonctions de phonation, déglutition et respiration ; les douleurs diminuent ainsi que les sécrétions fétides. Les résultats heureux ainsi obtenus ne durent que quelques semaines ou quelques mois.

La ligature de l'artère linguale à la grande corne assure l'hémostase de la langue ; mais la ligature de la carotide externe au lieu d'élection lui est préférable ; son exécution est plus facile sur le vivant ; en même temps qu'elle on découvre les ganglions carotidiens qui doivent être explorés ; enfin, cette ligature réalise seule l'hémostase, dans les régions

voisines de la langue et dans celles par lesquelles on se propose d'aborder cet organe.

La ligature bilatérale des linguales ou mieux des carotides externes est bien préférable à la ligature unilatérale ; l'hémostase est plus complète, et on ne risquera pas de laisser passer inaperçue une adénopathie double.

En effet, les dangers de la double ligature sont nuls si l'on opère aseptiquement ; il n'y a pas à craindre d'anémie trop considérable de la langue ou de la face.

La technique opératoire est souvent modifiée par la présence de ganglions volumineux. La ligature peut être pratiquée par l'incision classique au devant du sterno-cléido-mastoïdien ; elle peut l'être aussi par une incision transversale sus-hyoïdienne. Il suffirait, dès lors, de prolonger cette incision en avant, pour atteindre les ganglions sous-maxillaires et même pour entrer par cette voie dans la cavité buccale.

**H. Tullian.** — *Contribution à l'étude des sarcomes congénitaux.* (Thèse Nancy, 1899).

Ce travail est consacré à quelques points de l'étude des sarcomes de la peau et de la langue. Du sarcome de la peau, l'auteur distingue deux variétés cliniques : 1° Le sarcome cutané, qui a une tentance à la pédiculisation : 2° Le sarcome sous-cutané, qui se présente sous forme d'une masse tubulée.

Le sarcome de la langue comprend deux variétés : le sarcome interstitiel et le sarcome pédiculé.

**A. Verstraete.** — *Du fibrome utérin compliqué de cancer épithélial.* (Thèse de Lille, 1897). L'auteur tire de cette étude les conclusions suivantes :

1° Les complications du fibrome utérin sont nombreuses, de telle sorte qu'on ne peut pas dire que cette tumeur soit essentiellement bénigne ;

2° L'une des plus redoutables est la coexistence d'un épithélioma ;

3° L'existence de ces deux néoplasmes, fibrome et cancer, dans un même utérus, est considérée comme rare ; toutefois, depuis que l'attention a été attirée de ce côté, les cas se multiplient.

4° D'après l'étude que nous avons faite de toutes les observations que nous avons pu trouver, il nous semble que la coexistence du cancer et du fibrome de l'utérus n'est pas un fait de pur hasard.

Dans les cas où il y a fibrome et cancer du corps on invoque la transformation de l'endométrite glandulaire, amenée par le fibrome, en adénôme métatypique et en carcinôme.

La même théorie est probablement applicable aux cas un peu plus fréquents de fibrome du corps et épithélioma du col. Cependant, pour expliquer ce fait, d'autres mécanismes, que nous avons exposés longuement, ont été invoqués, tels que : irritation lente, chronique, entretenue dans l'utérus par le fibrome ; troubles mécaniques (tiraillements, déviation du col utérin) s'accompagnant de modifications dans la circulation, écoulements de nature différente donnant lieu à des modifications anatomiques profondes de la muqueuse du col.

5° Nous pensons que souvent le diagnostic est possible. Il est d'ordinaire facile quand il s'agit d'épithélioma du col compliquant le fibrome du corps. Il est plus délicat quand il s'agit de la dégénérescenee maligne de la muqueuse corporéale d'un utérus fibromyomateux. Si, en même temps qu'il existe un fibrome utérin, il se fait un écoulement séreux, muqueux, louche ou même purulent, très souvent odorant, s'il se produit des hémorragies violentes et des accès douloureux internes comme expulsifs, surtout si ces accidents se manifestent à la ménopause vers la cinquantaine, ils doivent faire soupçonner la coexistence d'une dégénérescence maligne de la muqueuse utérine. L'examen direct permettra souvent d'affirmer le diagnostic.

6° La présence du fibrome constitue une indication de plus pour l'hystérectomie abdominale qui, on le sait, tend aujourd'hui à se substituer à l'hystérectomie vaginale dans le traitement du cancer utérin. Cette dernière ne peut être réservée qu'à un nombre de cas très limité. L'intervention devra être précoce et complète.

**F. Pauzier.** — *Contribution à l'étude de la sarcomatose cutanée généralisée primitive.* (Thèse Montpellier, 1899).

Dans ce travail, l'auteur rapporte deux observations de sarcomatose cutanée généralisée, recueillies l'une chez un homme de 40 ans et l'autre chez une jeune fille de 19 ans. Ces deux faits l'amènent à faire une étude d'ensemble de la sarcomatose cutanée, dont il distingue, après quelques auteurs, deux formes. Dans l'une le développement est sous-cutané ; dans l'autre il est dermique et hypodermique dès le début de l'affection.

Bien que la maladie, au point de vue de la guérison, ne laisse guère d'espoir, elle est cependant compatible avec un état de santé qui peut se maintenir bon pendant longtemps.

Sauf dans les cas de sarcomes mélaniques, l'extirpation est applicable aux tumeurs isolées et peu nombreuses. Dans les cas contraires, c'est à la médication arsénicale qu'il faut avoir recours.

**B. Gairaud.** — *Contribution è l'étude des lymphangiomes de la face* (Thèse de Montpellier 1899).

L'auteur rapporte, dans cette thèse, plusieurs observations de lymphangiome de la face, mais il insiste surtout sur l'une d'elles à cause d'une

particularité qu'a donnée l'examen histologique de la pièce : la présence des cellules géantes.

Après avoir fait rapidement l'histoire clinique de l'affection, il pose les conclusions suivantes :

Les lymphangiomes sont des néoplasmes dus à la néoformation et à la dilatation de vaisseaux capillaires lymphatiques. Ils se présentent sous trois variétés anatomiques : le lymphangiome simple, caverneux, hystique. Il y a parfois coexistence de vaisseaux sanguins et lymphatiques, d'où production d'hémolymphangiome.

Ils sont rares à la tête, mais se rencontrent parfois aux lèvres, à la langue, dans le plancher de la bouche.

Aux lèvres, le lymphangiome peut, par son siège et ses caractères cliniques, être appelé, par analogie avec l'angiome fissuraire de Virchow, lymphangiome fissuraire.

Dans le cas de M. le professeur Forgue, publié par le docteur Jeanbrau, l'examen histologique montra l'existence de cellules géantes en plein tissu lymphangiomateux : cette constatation permet de se demander si le lymphangiome ne peut subir la dégénérescence sarcomateuse.

**Chridimos Risos.** — *Contribution à l'étude des sarcomes mélaniques du pied.* (Thèse Lyon, 1899).

Dans cette étude qui contient quelques observations de sarcomes mélaniques, l'auteur insiste sur l'évolution souvent lente de la tumeur primitive et par contre sur le développement rapide des tumeurs secondaires. Lorsque l'affection se généralise, il rappelle, fait depuis longtemps bien mis en lumière, que cette généralisation épargne les organes qui sont ordinairement le siège des tumeurs mélaniques primitives.

**G. Robillard.** — *La méthode de Cerny-Trunecek ; ses résultats et ses indications.* (Thèse Paris, 1899).

L'auteur rapporte 8 cas d'épithélioma cutané traité par la méthode de Cerny-Trunecek. En les ajoutant à ceux qui ont déjà été publiés, il arrive à un total de 45 observations, dont 34 favorables à la méthode et 11 défavorables. De la discussion et de la critique de ces observations, il ressort que ce traitement paraît plus rapide et plus efficace que les autres traitements. Cependant il peut ne pas réussir à provoquer la cicatrisation. Il présente d'ailleurs des indications et des contre-indications.

A ce sujet, l'examen histologique donnera d'utiles renseignements. Il semble maintenant avéré que la méthode est rapidement efficace, lorsqu'elle est appliquée dans les cas d'épithélioma cutané papillomateux. Son succès est même assuré dans les épithéliomas à forme purement épithéliale, à moins que, dans le néoplasme, il n'y ait un mélange équivalent d'éléments épithéliaux et d'éléments embryonnaires.

**F. Dibon.** — *Sur le cancer primitif du péritoine* (Thèse de Montpellier 1899).

De ce travail, l'auteur tire les conclusions suivantes :

1° L'épithélioma et la carcinome ne peuvent se développer primitivement dans le péritoine.

2° Les tumeurs malignes primitives qui peuvent affecter la sèreuse abdominale et que nous nommerons du nom générique de cancer sont : des endothéliomes, des sarcomes, des lymphomes.

3° Ces cancers primitifs sont caractérisés, cliniquement surtout, par la triade symptomatique :*Ascite*, *Tumeur*, *Douleur*, accompagnée de symptômes accessoires comme météorisme intestinal : dyspnée, œdème des membres inférieurs, etc.

4° Le diagnostic en est très difficile étant donné que les symptômes de cette affection sont banaux et communs à bon nombre d'affections abdominales. On le fait surtout par exclusion.

5° Il est des cas où le microscope décèle parfaitement dans une tumeur maligne primitive du péritoine des cellules épithéliales. C'est alors que l'épithélioma s'est développé secondairement à un poit épithéliomateux latent d'un organe abdominal ou pelvien ; ou bien, c'est qu'il y a eu dans le péritoine inclusion d'une portion d'intestin embryonnaire. Ce noyau épithélial prolifère et devient le point de départ d'une tumeur épithéliale.

# INDEX BIBLIOGRAPHIQUE

**Les travaux, sans indication d'année, sont de 1900**

## Appareil de la locomotion

Delagénière (H). Ostéosarcome du sternum ; résection (Arch. méd. d'Angers, IV, 62). — Duret. Sarcome encéphaloïde du maxillaire sup. (J. Sc. méd. Lille, 159). — Gangolphe. Ostéosarcome du crâne (Soc. chir. Lyon, 247). — Lampheur (L.). Renoval of the superior maxilla, etc... (Am. J. surg. a Gyn. St-Louis, 107). — Lerouge. Sarcome encéph. du maxillaire supérieur au niveau d'une dent en octopie (J. Sc. méd. Lille, 154). — Martin. Ostéosarcome du maxillaire inférieur (Soc. chir. Lyon, 282).

## Appareil des sens spéciaux

Augagneur. Sur un cas de sarcome cutané avec lipomes sous-cutanés multiples (Soc. chir. Lyon, 318). — Ball (J. M.). Un cas de sarcome de la conjonctive (Am. J. Surg. Gyn. St-Louis, 119). — Costa (L. X.). Transformacão épithéliomatosa da pinguécula (Rev. portug. méd. Lisboa, 193-272). — Vallas. Sarcome cutané avec lipomes sous-cutanés multiples (Soc. chir. Lyon, 317). — Volleman (A. G.). Behandlung des Hautkrebses (Fraucnazt Leipz., 4).

## Appareil de la digestion

### 1° *Partie sus-diaphragmatique de l'appareil de la digestion.*

Andrew (G.). Fibrons opulis of the upper Jaw. (Glasgow M. J. 100). — Ceci (A.). Epithélioma ulcerato del labbro inferiore (Riforma méd. Palermo, 79). — C... de la langue et des ganglions carotidiens (id., id , 66). — Goodale (J.). A case of C... of the nasal passage (J. Am. M. ass. Chicago, 276). — Hudson (W.-H.). Report of two cases of sarcoma of the lower Jaw. (Arch. pediat. N. Y. 102). — Jacques. C... du naso-pharynx (Rev. méd. Est, Nancy, 52). — Rodier (H.). Epulis sarcomateux ossifiante (Rev. de Stomat. Par., 64). — Zweig (W.). A New Method of treatment of C... œsophagi (Albany M. am. 85).

### 2° *Partie sous-diaphragmatique de l'appareil de la digestion.*

Boas (J.). Erfahrungen über das Dickdarm carcinom (Deuts. méd., Uchnschr. Leipz., 130). — Delatour (H. B.). Gastratomie pour adenocarcinome (Méd. Rev. N. Y., 179). — Godart (J.). C... du rectum ; extirpation

par la voie périnéale (Policl. Brux., 96). — Nicolas. De l'anus préliminaire dans le traitement du C... du rectum (Par.). — Nimier. C... du rectum chez un sujet de 21 ans (Soc. chir., Par., 156). — Sobolefff (L. V.). Endothélisme interfasciculaire médullaire multiple du trajet gastro-intestinal (Vrasch. St-Pétersb.. 234). — Sommer (H. O.). An abdominal sacral method for the removal of rectal Carcinoma (Indian M. Rec. Calcutta, 29).

*3° Annexes de l'appareil de la digestion*

Llobet (A). Splénectomie totale pour hypertrophie de la rate avec C,... du pédicule (Rev. Chir. Par. 222). — Neviadomsky (P.). Sarcome primitif de la vésicule biliaire (Méd. Oboz. . Moscou, 190).

## Appareil de la circulation

Sgambati (O.). La sviluppo del cancro nelle glandole linfatiche (Policl. Roma, 81). — Soupault (M.) et Labbé (M.). Sur les altérations et le rôle des ganglions lymphathiques dans le C.... épithélial (Rev. de Méd. Par., 152).

## Appareil de la génération

*1° Organes génitaux de l'homme*

Albarran et Hallé. Hypertrophie et néoplasies épithéliales de la prostate (Ann. Mal. des org. génito-urin. Par., 225). — Andrew (G.). Epithélioma du pénis (Glasgow, M. J. 98). — Le Calvé (J.). C.... primitif du testicule et C.... secondaire du foie chez un chien (Rev. Méd. véter. Par. 2).

*2° Organes génitaux de la femme*

Jacobs (C.). Un cas de myxo-sarcome de l'utérus (Semaine Synécol. Par. 63). — Lionnel (A. R.). Nebes zuci fälle von fibrosarkom en dem Ligumentum latum (Monatsch. f. Geb. n Ejyn. Berl. 539).

*3° Annexes de l'appareil de la génération*

Gabriolovitch (A.). Cas de C.... du sein de l'homme (Genedelnick, St-Petersb. 89). — Laubie. — Mongie. — Vergely. Squirrhe du sein. Généralisation cutanée (J. de Méd. Bordeaux, 111).

## Généralités

Bechamps. Le C... des arbres et celui des animaux (Hyg. usuelle, Par., 54). — Behla (R.). Ist die Zunahme Krebses Nur. eine scheinbare? (Deuts. méd., ztg., Berl., 157). — Ueber neue Forschungswege der Krebsatiologie (Centralb. f. Bakter. Yenna, 313). — Boursier, Bra et Mongour, de Coquet, Rivière. Des produits solubles du champignon parasite du C... humain et du Nectria ditissima (J. de méd., Bordeaux, 89-145). — Cavazzani (T.). Intorms ai blastomiceti dei tumori. Un caso di degenerazione sarcomatosa di un gozzo (Riv. rencta di Sc. M. Venezia, 19). — Hassel (Van). Fibrome et sarcome (Semaine gyn., 71). — Jalland (W.). When is C... Cured? (Brit. M. J. London, 442). — Kamocki (V.). Ein Fall von disseminiertem Uvealsarkom (Ztscht. f. Angenk. Berl., 32). — Malherbe (A.). et Malherbe (H.). Recherches sur le sarcome (Gaz. méd. de Nantes, XVIII, 103-154). — Mannino (F.). Cure de l'épithélioma par les applications d'acide arsénieux (Rass. internaz. de méd. Catania, 17). — Is Cancer of vegetable origin? (Méd. Times, N. Y., 47). — Pichler (J.). Zur Krebsfrage (Wien. Klin. Wchnschr., 89). — Reiche (F.). Beitrage zur statistik des carcinoms (Deuts méd. Wchnsch. Leipz., 120-137). — Rossander (Th.). Traitement des cancroides sans extirpation (Rev. de chir., Par., 167). — Russel (L. G.). Sarcoma (Eclect. M. J. Cincinn., 78). — The treatment of inopérable sarcoma (Méd. News, N. Y., 140). — Vedeler (B.). Sur le parasite du C... (Norsk Mag. f. Laeg. Kristiania, 160).

---

Châteauroux. — Imp. P. Langlois et Cie. *Le Gérant* : Dr H. LABONNE, licencié ès-sciences

*TOUTES MALADIES*

# Capsules

# RAQUIN

**Approuvées par l'Académie de Médecine**

**INSOLUBILITÉ DE LA CAPSULE GLUTINEUSE**

*dans l'Estomac, absence d'odeur et de renvois, tolérance parfaite*

Faire prendre au moment des repas, dans les 24 heures :

**1 à 3 Capsules RAQUIN hydrargyriques;**
**3 à 15 Capsules RAQUIN des autres sortes.**

**CAPSULES RAQUIN** au Copahivate de Soude (0g 40).
**CAPSULES RAQUIN** au Copahu titré (0 gramme 50).
**CAPSULES RAQUIN** au Cubèbe (équivalent de 1 gr. de poudre).
**CAPSULES RAQUIN** au Goudron (0 gr. 25 par Capsule).
**CAPSULES RAQUIN** au Bichlorure d'Hydrargyre (0g01.)
**CAPSULES RAQUIN** au Protoiodure d'Hydrargyre (0g05)
**CAPSULES RAQUIN** à l'Ichthyol..... (0 gr. 25).
**CAPSULES RAQUIN** au Salol..... (0 gr. 25).
**CAPSULES RAQUIN** au Salol Copahivaté (aa 0 gr. 18).
**CAPSULES RAQUIN** au Salol-Santal..... (aa 0 gr. 16).
**CAPSULES RAQUIN** à l'Essence de Santal (0 gr. 25).
**CAPSULES RAQUIN** à la Térébenthine..... (0 gr. 25).

**PRESCRIRE : CAPSULES RAQUIN**

*Exiger la Signature RAQUIN*

et le **TIMBRE** de l'**UNION** des **FABRICANTS**

**FUMOUZE-ALBESPEYRES**, 78, Faubourg Saint-Denis, PARIS

# Pilules de Blancard

*à l'Iodure ferreux inaltérable*

APPROUVÉES par l'ACADÉMIE de MÉDECINE

**ANÉMIE - CHLOROSE**
**TUBERCULOSE**
**SCROFULES**
**GOÎTRE**
etc.

PILULES DE BLANCARD

DOSES
2 à 6 Pilules } par jour
1 à 3 cuillerées de Sirop }

## Sirop de Blancard

*à l'Iodure ferreux inaltérable.*

**Exiger** pour avoir les **Véritables Produits** : la Signature **BLANCARD**, l'adresse : 40, Rue Bonaparte, Paris, et le Timbre de Garantie.

---

# BIOGAÏACOL

*PHOSPHATE de GAÏACOL BAUDON*

**Combinaison du Phosphore avec le Gaïacol principe actif de la Créosote.**

**ANTISEPTIQUE PULMONAIRE, ANTICATARRHAL**

**BRONCHITES AIGUËS et CHRONIQUES, suites d'Influenza, etc.**

1 à 6 PILULES PAR JOUR AUX REPAS

**BAUDON, 12, Rue Charles V, PARIS-BASTILLE.**

# REVUE

DES

# MALADIES CANCÉREUSES

CLINIQUE, EXPÉRIMENTALE ET BIBLIOGRAPHIQUE

*sous la direction de MM. les Professeurs*

**S. DUPLAY**

CHIRURGIEN DE L'HÔTEL-DIEU

**O. LANNELONGUE**

CHIRURGIEN DE L'HÔPITAL DES ENFANTS

**V. CORNIL**

MÉDECIN DE L'HÔTEL-DIEU

*avec le concours de MM. les Docteurs:*

Pr BARD
A. BOISSARD
A. BRAULT
M. CAZIN
R. CONDAMIN
M. DENUCÉ
L. GALLIARD
E. GAUCHER
M. ISCH-WALL
G. MARCHANT
Pr MAYET
Pr NEPVEU
E. NITOT
P. RECLUS
P. RELLAY
P. REYNIER
A. RICARD
A. ROUTIER
C. SAVOIRE
M. TOUPET
A. TROUSSEAU
F. VERCHÈRE

**Rédacteur en chef:**

**Dr E. OZENNE**

ANCIEN INTERNE DES HOPITAUX, CHIRURGIEN DE SAINT-LAZARE

**CINQUIÈME ANNÉE: 1900**

**4e FASCICULE — 20 JUILLET 1900**

**ABONNEMENT ANNUEL:**

PARIS: **8** francs. — DÉPARTEMENTS et UNION POSTALE: **10** francs

PRIX DU NUMÉRO: **2** francs

PARIS

SOCIÉTÉ D'ÉDITIONS SCIENTIFIQUES

PLACE DE L'ÉCOLE DE MÉDECINE

4, Rue Antoine-Dubois, 4

*1900*

# EXTRAIT DE VIANDE A BASE D'ALBUMOSES (88 %)

RECONSTITUANT PAR EXCELLENCE

**SEULE préparation d'Albumoses ayant bon goût, toujours bien tolérée et entièrement assimilable**

# SOMATOSE

***Dose : 10 à 12 gr. par jour, en 3 ou 4 fois, dissoute dans le lait, eau, bouillon, etc. (éviter le vin)***

## ANÉMIE, CONVALESCENCE, DÉBILITÉ

Affections de l'Estomac

## Alimentation des Phtisiques, Tuberculeux, Typhiques, etc.

TOUTES PHARMACIES

**Échantillons gratuits Fréd. BAYER et Cie, 23, rue d'Enghien, Paris**

REVUE
DES
MALADIES CANCÉREUSES

## MÉMOIRES ORIGINAUX

# LE PARASITISME DANS LE CANCER

par le Dr G. LEMIÈRE
Professeur suppléant à la Faculté libre de Lille, Chargé des Cours de Bactériologie et d'Hygiène.

## II

### LES DIVERS PARASITES QUE L'ON PEUT RENCONTRER

Mais avant de rechercher si les tumeurs sont d'origine parasitaire et quel est le parasite qu'il faut incriminer, pour ne pas avoir à ouvrir à chaque instant des parenthèses, par suite, pour être plus clair et plus facilement compris par des gens à qui ce genre d'étude n'est pas familier, permettez-moi de jeter d'abord avec vous un rapide coup d'œil sur la nature, la forme et les caractères des divers parasites que nous allons avoir à signaler dans le cours de cette revue.

Vous savez sans doute que le terme microbe est des plus généraux, il signifie tout simplement petit être vivant et il fut appliqué par Sédillot à tous les parasites microscopiques que nous pouvons rencontrer chez les êtres vivants ; nous pouvons donc dire que d'une façon générale tous les parasites dont nous allons parler sont des microbes.

Mais, le plus souvent, on a le tort d'appliquer ce nom de microbes à une seule classe de parasites, aux bactéries. C'est là une confusion regrettable qui ne devrait pas se produire, le terme bactérie étant beaucoup plus limitatif que le mot microbe.

On réserve d'ordinaire, dit Duclaux, le nom de microbes à des êtres monocellulaires, dont les individus sont visibles seulement au microscope, et dont les plus grands ont la dimension de ces plan-

tules microscopiques que nous connaissons sous le nom de moisissures.

Les microbes sont donc, en général, des parasites végétaux microscopiques qui furent très longtemps classés parmi les champignons.

La principale propriété de ces plantes microscopiques c'est d'être dépourvues de chlorophyle et, par suite, de se trouver dans l'impossibilité d'utiliser le rayonnement solaire pour créer de la matière organique au moyen de l'acide carbonique et de l'eau, et la nécessité pour elle d'emprunter leurs aliments à des matières organiques préformée, ce qui les dispose favorablement pour le parasitisme.

Dès lors, cette propriété appartenant en propre aux champignons, on avait classé les bactéries parmi les champignons et on avait fait pour elles une classe particulière, les schyzomycètes.

Mais, si la majeure partie des bactéries ne possède pas de chlorophyle ni de pigment analogue, il en est cependant quelques unes qui, par exception, possèdent des pigments. De plus, sans que nous insistions sur ce point, l'on observe qu'au point de vue morphologique, de beaucoup le plus important, au point de vue de la classification, les bactéries se rapprochent beaucoup des algues. Parmi les algues, il existe un groupe inférieur, caractérisé par la présence d'un pigment bleu dissout dans la cellule et non fixé sur des grains protoplasmiques différenciés, ce sont les cyanophicées. On range donc aujourd'hui les bactéries dans le groupe de cyanophicées et on distingue deux embranchements, les nostocacées ou algues proprement dites et les bactériacées ou schyzophycées qui comprennent les bactéries.

Le caractère principal de ces schyzophycées, c'est leur mode habituel de reproduction par division directe. Un individu devient immobile, s'allonge, se rétrécit en un point, puis bientôt se segmente au niveau du rétrécissement et le bacille unique s'est divisé en deux bacilles nouveaux.

Quand la cellule qui compose tout l'organisme des schyzophycées est sphérique, ayant plus ou mois la forme d'une boule, on a affaire au genre coque qui, selon le mode de groupement spécial des individus, donne naissance aux sous-embranchements ; monocoque, diplocoque, mériste ou tetrade, staphylocoque, streptocoque, sarcine. Quand la cellule est allongée, plus développée suivant un diamètre que suivant l'autre, nous nous trouvons en face d'un autre sous-embranchement, le bacille qui, suivant sa longueur prend le nom de bactérie, bacille ou leptothrix. Enfin, parfois, le bacille,

au lieu d'être rigide, est plus ou moins ondulé ou recourbé; c'est alors, suivant le degré de courbure, un vibrion, un spirille ou un spirochète.

Parfois aussi, ces bacilles, au lieu de donner naissance à des filaments uniques, peuvent, en certain points, pousser des prolongements ou des bourgeonnements qui leur donnent la forme d'Y ou de fourches et que l'on appelle des streptobacilles. Dans certains cas, ces filaments sont très longs et peuvent donner naissance à de nombreuses ramifications dichotomiques; les bacilles en Y se nomment les strepto-bacilles ou bacilles tordus, mais ce nom prête à confusion avec les bacilles disposés en chaînettes, enfin les bacilles à ramifications dichotomiques s'appellent les oosporées, quand les ramifications sont réelles et les cladothrix, quand elles sont apparentes et dues à la soudure de bacilles et non à une véritable division d'un seul et unique filament.

Cependant, ici encore, il faut avouer que la classification des schyzophycées est assez artificielle, car si le mode de reproduction par division est le plus général, il faut aussi admettre que la plupart des bacilles peuvent se reproduire par des spores.

Les chizophycées ou schizophytes sont donc des algues dont les caractères principaux sont d'avoir un corps ou thalle réduit au minimum, de se reproduire d'une façon générale par division directe et exceptionnellement par endospores.

Mais à côté des schizophycées, il faut savoir qu'il y a d'autres végétaux inférieurs qui peuvent jouer le même rôle vis-à-vis des matières organiques et même à un moment donné devenir de véritables parasites, c'est-à-dire des organismes susceptibles de provoquer des troubles de la santé, des agents pathogènes.

Le premier groupe est constitué par les hyphomycètes ou moisissures dont la caractéristique est la présence des hyphes et la reproduction exceptionnelle par division et fréquente au contraire, de règle pour ainsi dire, par spores.

Ces organismes sont constitués par une série d'hyphes, c'est-à-dire de filaments analogues à de longs bacilles, mais beaucoup plus longs, donnant naissance à des prolongements latéraux qui se développent et se divisent à leur tour par une véritable dichotomie et forment un enchevêtrement de filaments qui a reçu le nom de mycelium.

Ces hyphes portent à leurs extrémités, les organes de la repro-

duction. Ces organes de fructification renferment les spores qui sont de véritables fruits.

En somme, les hyphomycètes se distinguent des bactéries en ce que ce qui était l'exception chez les premières devient ici la règle.

L'organe de fructification et aussi les spores ont une disposition spéciale caractéristique des différentes espèces, tantôt ce sont des cellules arrondies, volumineuses, situées à l'extrémité des hyphes et renfermant un grand nombre de spores, toutes contenues dans cette cellule appelée sporange, c'est la disposition caractéristique des mucorinées.

Parfois, au contraire, on voit à l'extrémité des hyphes un organe de fructification arrondi également, mais au pourtour duquel viennent s'implanter de petits filaments ressemblant assez à des épingles piquées sur une pelote et à l'extrémité libre de ce petit filament on voit une série de petits corps arrondis, disposés en chaînettes, ce sont les spores. Ce genre de fructification est celui des aspergillées et vous savez que quelques aspergillus ne sont pas sans danger, puisque l'un d'eux est au moins capable de donner naissance à une maladie qui a toutes les allures de la tuberculose, c'est le parasite de la tuberculose aspergillaire.

Enfin, dans d'autres cas, il n'y a plus d'organe arrondi à l'extrémité des hyphes, mais simplement quelques filaments portant les chaînettes de spores et disposés comme les filaments d'un pinceau, c'est le genre de fructification des penicillium.

Dans certaines espèces, les spores sont enfermées dans une vaste cellule terminale qui, après maturité, les laisse s'échapper par déhiscence. Cette cellule prend le nom d'asque et les espèces qui ont ce mode de fructification sont des ascomycètes.

Enfin une dernière classe de parasites végétaux que nous devons connaître, ce sont les blastomycètes qui prennent le nom de saccharomycètes ou de levures quand ils ont la propriété de causer des fermentations. Mais ce groupe qui prend assez souvent le nom de levures, ne comprend pas que des levures, il comprend aussi des organismes pathogènes comme le parasite du muguet et peut-être le parasite du cancer.

Ici le mode multiplication ordinaire, car il y a toujours des exceptions, est tout différent de ce que nous avons vu jusqu'à présent. Le blastomycète est composé d'une cellule plus ou moins

arrondie ou ovalaire et il se multiplie surtout par bourgeonnement.

Nous insisterons un peu plus sur la structure de ces blastomycètes, car ce sera là le point de départ de la plupart des discussions que nous allons voir s'élever à propos des parasites du cancer.

Frosch, dans le livre classique de Flugge sur les bactéries, nous dit que les blastomycètes ont cette caractéristique commune que ce sont toujours de petites cellules rondes ou ovalaires, dépourvues de chlorophylle et qui se multiplient par un mode de développement qui leur est propre, le bourgeonnement. A l'une ou aux deux extrémités de la cellule, il se forme un diverticulum formant une espèce de bourgeon venant faire saillir la membrane d'enveloppe et dans l'intérieur duquel passe une partie du contenu de la cellule mère. La cellule fille augmente de volume et prend une forme analogue à celle de la cellule mère, et finalement on trouve deux cellules semblables accolées et séparées simplement par une cloison transversale. Bientôt ces deux cellules se séparent et recommencent chacune de leur côté à donner naissance au même processus, Parfois les cellules isssues d'une même mère lui restent un certain temps adhérentes tout en bourgeonnant elles-mêmes et finissent par former un amas de cellules.

Au microscope la cellule de levure apparaît comme une masse de protoplasme entourée d'une membrane d'enveloppe à double contour, modérément épaisse. Dans le protoplasma on peut trouver des granulations, des gouttelettes graisseuses et des vacuoles. L'existence du noyau a été longtemps contestée mais des recherches récentes permettent d'admettre que cette existence est certaine au moins dans quelques espèces de blastomycètes. Ce noyau a même été saisi en plein processus karyokinétique au moment de la reproduction par bourgeonnement.

Mais, ici encore, ce mode de reproduction par bourgeonnement, pour être la règle générale, n'est cependant pas constant. On peut voir, dans certains cas, les blastomycètes se reproduire par formation de spore dans l'intérieur de la cellule.

Parfois encore, ces organismes microscopiques se disposent à la suite des uns des autres pour former un chapelet de cellules et c'est dans la cellule terminale que nous voyons se reproduire la sporulation.

Nous n'avons certes pas la prétention de vous avoir fourni une description complète de ces parasites végétaux, un volume entier

y suffirait à peine, mais nous avons mis en lumière leurs caractères généraux, et cela nous suffit pour le moment.

Mais à côté des parasites microscopiques végétaux, il y a des parasites microscopiques animaux, ils sont assez nombreux dans leurs variétés, mais nous ne parlerons aujourd'hui que des coccidies, qui sont les organismes que l'on a accusés le plus souvent de provoquer le cancer.

Ces parasites appartiennent à un des genres les plus inférieurs du règne animal. C'est parmi les protozoaires et dans la classe des sporrozoaires qu'il faut ranger les coccidies. Le genre forme quatre classes : les myxosporidies, les grégarines, les coccidies et les gymnosporées. Les deux derniers groupes seuls nous intéressent par le genre coccidie auquel on rapporte certains parasites des tumeurs cancéreuses et par le groupe gymnosporé auquel appartiennent certains parasites du sang et en particulier l'hématozoaire de Laveran. Ces deux groupes d'ailleurs ont de nombreux points de contact.

La coccidie est caractérisée à la fois par ses caractères morphologiques et par son cycle évolutif.

La coccidie a la forme d'une cellule arrondie, formée d'une masse protoplasmique, contenant un noyau nucléolé. Ce noyau est vésiculeux, constitué par une enveloppe nette, un contenu hyalin et un nucléole unique et solide. Le noyau grandit en se développant, il possède bientôt une paroi à double contour et le nucléole se différencie de plus en plus.

La coccidie vit toujours en parasite intracellulaire et se développe par conséquent aux dépens de la cellule qui l'héberge. Elle consomme ainsi toute la substance nutritive que peut contenir la cellule, qui est bientôt réduite à sa seule membrane d'enveloppe ; celle-ci est même parfois distendue par le parasite. Quand toute la substance cellulaire utilisable a été consommée par le parasite, celui-ci s'enkyste en s'entourant d'une paroi cuticulaire résistante et alors le kyste est mis en liberté par la destruction de la cellule qui l'hébergeait.

Alors commence le travail de sporulation et nous allons assister à la reproduction chez ces sporozoaires.

Ce processus est à peu de chose près le même pour toutes les coccidies et nous pouvons le schématiser de la manière suivante :

La masse protoplasmique se rétracte et abandonne les parois du kyste pour se condenser au centre. Déjà alors il existe une masse protoplasmique à noyau nucléolé et une épaisse zone

hyaline difficilement colorable par les couleurs d'aniline, puis le protoplasma devient de plus en plus granuleux, le noyau émigre vers un point de la périphérie de la cellule, où il ne tarde pas à se diviser en deux noyaux nucléolés, qui, à leur tour, donneront naissance, par division, à un plus grand nombre de noyaux. On finit donc par avoir ainsi un grand nombre de noyaux nucléolés qui sont, en général, groupés régulièrement autour d'une masse sphérique, formée par ce qui reste de protoplasma et que l'on appelle la nucléosphère. Cette nucléosphère ressemble à une pelotte sphérique dans laquelle on aurait enfoncé un grand nombre d'épingles à fond, de façon que la tête seule de l'épingle reste visible et que toutes ces têtes d'épingles se touchent. Ces petits mamelons se soulèvent de plus en plus à la surface de la nucléosphère et le nucléole de chacun d'eux est au pôle opposé à celui qui s'insère sur la sphère, on a alors ce que l'on appelle une échinosphère. Chaque petit mamelon se détache de plus en plus et constitue bientôt une petite cellule presque séparée de la masse totale, c'est le sporoblaste. Bientôt tous les sporoblastes sont mis en liberté et ils ont alors la constitution suivante ; ce sont de petites masses sarcodiques, régulièrement sphériques, à substance fondamentale à peine granuleuse, nues, avec un noyau superficiel au pôle distal. Chaque sporoblaste continue son évolution et sa différenciation et devient une spore en s'entourant d'une enveloppe à double tégument, l'épispore et l'endospore. Ces spores sont plus volumineuses que le sporoblaste dont elles dérivent.

Mais le cycle évolutif se poursuit et bientôt le noyau, continuant à occuper une partie excentrique de la cellule, se divise en trois ou quatre nouveaux noyaux, sans que ces derniers abandonnent la place où se trouvait le noyau primitif et, le protoplasma se groupant, on voit se former dans la spore trois ou quatre cellules nouvelles de forme allongée, spiralée ou en croissant, et dont le noyau occupe une extrémité. Ces nouveaux corps sont les sporozoïtes, c'est-à-dire les corps destinés à donner naissance à une nouvelle coccidie.

Ces spores sont avalées par un animal puis, dans le corps de l'animal le spore se rompt et met ses sporozoïtes en liberté ; ceux-ci pénètrent dans une cellule et là, devenant des parasites, ils recommencent le cycle évolutif que nous venons de décrire. C'est dans le monde extérieur, dans l'eau, ou mieux dans la terre ou le sable mouillé que la coccidie enkystée continue son évolution pour arri-

ver de nouveau à la production des sporozoïtes qui seront déglutis par un autre animal.

Enfin, on divise les coccidies, d'après le nombre de spores que forme chaque espèce, en polysporées et oligosporées et ces dernières se subdivisent en monosporées, disporées, tétrasporées. Ces mots se comprennent assez sans qu'il soit nécessaire que nous insistions sur leur signification.

Les gymnosporées sont des sporozaires très voisins des coccidies et que plusieurs auteurs veulent ranger dans la même classe. Ils diffèrent ou ne diffèrent pas des coccidies, suivant que l'on admet qu'ils n'ont pas ou qu'ils ont une phase de leur existence qui se passe à l'intérieur du kyste que nous avons signalé il y a un instant. La plupart des auteurs admettent aujourd'hui que la présence de cette période de vie intrakystique est probable, mais ce kyste doit être trop peu résistant pour tomber sous nos moyens actuels d'observation et, dès lors, la gymnosporée passe pour être nue, d'où son nom. A cette classe appartiennent les sporozaires du sang et en particulier les hémamoeba de Laveran, dont le stade évolutif ressemble grandement à celui des coccidies et dont les corps, en croissant, rappellent bien, et par leur mode de formation et par leur aspect, les sporozoïtes.

Pendant longtemps, on n'a eu sur les coccidies que ces connaisnaissances rudimentaires et on croyait que leur seul mode de reproduction était celui que nous venons de décrire, c'est-à-dire une reproduction asexuée. Mais aujourd'hui, on connaît mieux ces êtres inférieurs, et nous les étudierons en résumant les recherches de Siedlecki sur la Klossia octopiana.

Après être partie du stade sporozoïde, la coccidie s'est accrue et a accumulé ses matériaux de réserve, mais elle ne se prépare pas encore à la reproduction, c'est le stade adulte.

Etudions la Klossia octopiana, parasite de la seiche, bien décrite par Siedlecki. A ce stade adulte, c'est une cellule ovale ou sphérique, nue, mais à contours bien réguliers. Elle est nue, elle n'a donc aucune membrane d'enveloppe de structure appréciable, mais les contours sont nets et le protoplasme de la coccidie est nettement différencié de celui de la cellule hôte dans laquelle elle vit en parasite ; parfois aussi le protoplasme de la coccidie est légèrement condensé à la périphérie de la cellule, ce qui peut, à première vue, faire croire à une membrane d'enveloppe.

Le protoplasme cellulaire se condense autour du noyau et aussi à la périphérie de la cellule et entre ces deux zones se trouve une

partie contenant un grand nombre de vacuoles. Le protoplasme est granuleux et composé de microsomes qui sont très réfringents et se colorent fortement par l'hématoxyline.

Le noyau, toujours bien visible, occupe le centre de la coccidie. Il comprend une membrane, un réseau de chromatine et du suc nucléaire. Le noyau est donc formé par un fin réseau de chromatine, qui a une tendance centrifuge et qui communique directement avec les filaments chromatiques de la membrane formée de chromatine condensée. Le suc nucléaire, qui remplit le noyau, est formé par une substance spéciale correspondant au karyoplasme des animaux supérieurs et dans laquelle se trouve en dissolution un peu de chromatine. Dans le noyau, au centre en général, se trouve le nucléole. Ce n'est pas un nucléole dans le vrai sens du mot. mais un karyosome, cellule adulte, indifférenciée, sphérique, composée d'une zone corticale épaisse, très condensée, mais de structure alvéolaire et formée de vraie chromatine. Une partie de cette paroi présente toujours une petite ouverture en face de laquelle se trouve une vacuole. Le nucléole est rempli d'une substance granuleuse très fine qui pousse un prolongement sous forme de pédoncule hors du nucléole, par l'orifice que nous venons de signaler et à l'extrémité de ce prolongement se trouve un petit corps rond se colorant très fortement, c'est un karyosome secondaire.

La klossia, pour se reproduire, se différencie et donne naissance à des cellules mâles et des cellules femelles, elle a donc une reproduction sexuée. Elle peut se transformer soit en une cellule susceptible d'être fécondée, soit en une quantité de germes mobiles qui sont les éléments fécondateurs, au même titre que les spermatozoïdes des animaux plus élevés. Les premiers stades de la transformation sont identiques dans les deux cas.

Bientôt le karyosome secondaire devient aussi volnmineux que le karyosome principal, par la pénétration dans son intérieur d'une partie de la substance du karyosome principal par l'intermédiaire du pédoncule. On a donc ainsi deux karyosomes égaux qui, par un mécanisme analogue, donne naissance à de nouveaux karyosomes toujours de plus en plus petits. Il se produit donc ainsi, par un véritable bourgeonnement, un certain nombre de ces karyosomes, parfois une vingtaine, et c'est à ce moment que le développement ultérieur se différencie pour faire des organismes mâles et des organismes femelles. Certains karyosomes périphériques se confondent avec le réseau chromatique du noyau qu'ils viennent

renforcer, les autres se dissolvent dans le suc nucléaire. Puis la membrane nucléaire devient de plus en plus mince et finalement disparaît, tandis que le noyau garde encore, pendant quelque temps, sa forme arrondie, mais peu à peu ses limites deviennent moins nettes, il y a une certaine fusion avec le cytoplasme. Alors la partie alvéolaire ou vacuolaire disparaît de plus en plus, les granulations augmentent de nombre, surtout à la périphérie de la cellute et dans le voisinage immédiat du noyau.

Le noyau s'efface de plus en plus pour fusionner avec le protoplasme cellulaire, et la substance cbromatique se rend à la périphérie de la cellule, tandis que le noyau n'apparaît plus que comme une masse uniformément granuleuse. Enfin, le noyau disparaît complètement pour être remplacé par un espace rempli de vacuole, tandis que la substance chromatique s'est portée à la périphérie de la cellule sous forme de petits amas de filaments. Si on examine alors la surface de cette cellule, on y aperçoit un réseau de chromatine plus condensée en quelques points et contenant dans ses mailles, çà et là, quelques petits karyosomes. Les amas de chromatine continuent à se condenser par endroits, puis à se diviser pour donner naissance à de nouveaux amas semblables et bientôt ces petits amas prennent l'aspect de petits noyaux et nous arrivons à un stade où la surface est recouverte de noyaux à contours irréguliers, espacés assez régulièrement.

Ces noyaux semblent arrondis, mais sur une coupe ils sont représentés par autant de petits sacs dont la partie ouverte regarde le centre de la cellule. Ces noyaux sont formés par un réseau de chromatine extrêmement serrée, et au centre on aperçoit un karyosome. Par sa partie ouverte, le noyau semble communiquer librement avec le protoplasme de la cellule.

Bientôt les petits noyaux se condensent davantage, le protoplasme cellulaire se groupe autour de chacun d'eux, ils finissent par former de petites cellules en excroissance à la périphérie de la sphère qui s'en écarte de plus en plus et finissent par ne plus y être rattachées que par un filament chromatique, qui semble être un filament axial, allant du noyau à la masse granuleuse centrale. Bientôt ces noyaux, appendus à la coccidie, s'étirent et se réduisent finalement à des filaments chromatiques étirés, fusiformes, dépourvus de cils vibratils, mais cependant extrêmement mobiles, qui se détachent bientôt, et, une fois libres, constituent les microgamètes, corps analogues aux sporozoïtes ou plutôt homologues.

Ce mode de formation des microgamètes est absolument spécial, car il ne ressemble en rien, ni à la division directe, amitotique, ni ni à la division par karyokinèse. C'est la division multiple du noyau décrite par Schaudin chez certains foraminifères et ce sont les petits karyosomes qui servent de centre de formation pour les noyaux nouveaux.

On sera frappé des nombreuses analogies que présentent les microgamètes dans leur aspect et leur mode de formation avec les spermatozoïdes des métazoaires, Ces microgamètes semblent aujourd'hui indéniablement les organes mâles de la reproduction sexuée des coccidies.

Voyons maintenant comment se forment les éléments femelles que l'on appelle les macrogamètes. Cette formation est beaucoup plus simple et les premiers stades de bourgeonnement des karyosomes se passe comme pour la formation des microgamètes, mais, des karyosomes ainsi formés, la plupart se dissolvent dans le suc nucléaire, le réseau chromatique diminue d'importance, la membrane nucléaire s'amincit. Alors le noyau se présente sous la forme d'une masse arrondie, possédant à peine un réseau chromatique visible, mais dont le suc nucléaire se colore fortement et contenant quelque karyosomes non dissous. Le protoplasme cellulaire perd la différenciation de ses couches et ressemble à une masse uniformément granuleuse, creusée de nombreuses vacuoles. La cellule femelle est ainsi deveuue macrogamète et elle est prête pour la fécondation.

Voyons maintenant comment s'opère la reproduction sexuée.

Tous les stades, que nous avons décrit jusqu'à présent, se passent, le plus souvent, dans la cellule où le parasite est enfermé, mais maintenant microgamète et macrogamète sont mis en liberté et ne tardent pas à se rencontrer. Les microgamètes s'accolent à la cellule femelle et le noyau de celle-ci se rapproche du même point de la paroi de la cellule, mais toujours la plupart des karyosomes et des filaments chromatiques se trouvent dans le point le plus éloigné de la paroi de la cellule. Alors l'élément mâle pénètre à l'inlérieur de la vésicule nucléaire femelle et, aussitôt la fécondation ainsi accomplie, le noyau quitte la surface pour se rapprocher du centre. Aussitôt aussi la périphérique du protoplasme du macrogamète devient réfringente et s'épaissit ; ainsi se constitue la membrane de l'œuf.

Le noyau fécondé s'allonge, son réseau chromatique devient de plus en plus visible et occupe le pôle opposé à celui par où a péné-

tré le microgamète. La chromatine du microgamète s'étire en longs filaments et se rapproche de celle de l'élément femelle avec laquelle elle fond. Mais, pendant un certain temps, on distingue encore la chromatine mâle plus foncée que la chromatine femelle. En même temps, au pôle opposé du noyau à celui par où le microgamète a pénétré, le contour du noyau disparaît et il existe une espèce de traînée granuleuse. Les éléments chromatiques se disposent alors pour former un fuseau, dont l'axe correspond à celui du noyau et d'un bout à l'autre en occupe toute l'étendue. Les karyosomes restent au centre du noyau et, en ce point, le fuseau chromatique donne naissance à un spirème de chromatine assez condensé. Bientôt cette partie de la chromatine atteint une importance prépondérante et se transforme en un réseau régulier tandis que le noyau redevient arrondi et que les kariosomes continuent encore à se diviser. En ce moment la reproduction sexuée est accomplie et le noyau est prêt à se diviser en deux pour donner naissance aux sporocystes et aux sporozoïtes.

Bientôt le noyau s'étrangle et se divise par traction en deux parties égales. Des phénomènes de division se passent également dans le réseau chromatique qui se divise en deux parties égales qui se portent aux deux extrémités du noyau et vont être enfermés ainsi par parties égales dans chacun des deux noyaux issus du premier. Les karyosomes se partagent également entre les deux nouveaux noyaux et bientôt nous en aurons successivement 4, puis 8 et ainsi de suite, à la surface de la cellule fécondée. Ces noyaux sont formés à l'état de repos d'un réseau lâche de chromatine en peloton et renferment un karyosome. Pendant leur division, au contraire, les noyaux prennent l'aspect des figures mitotiques.

Lorsque toutes les divisions nucléaires sont terminées, il se forme, autour de chaque noyau, un amas de protoplasme, et les petites cellules, ainsi formées, viennent faire saillie sous forme d'excroissances à la surface de la cellule mère. Enfin, ces excroissances s'arrondissent et se séparent de la cellule, après avoir absorbé tout son protoplasme.

Chaque boule a un contenu de structure alvéolaire autour de son noyau et une membrane d'enveloppe ; le noyau est très complet. Chaque corps ainsi constitué est un sporocyste.

Alors le noyau se divise et, en général, en trois ou quatre parties du même coup par division amitotique et chaque nouveau noyau a la forme d'un batonnet court et épais. Puis le protoplasme se groupe et se condense autour de ces noyaux en prenant une forme

allongée assez bizarre, très variable, mais qui rappelle souvent la forme d'un croissant. Ces nouveaux éléments sont les sporozoïtes. Ces sporozoïtes inclus dans le sporocyste pénètrent dans les tissus et alors les sporocystes éclatent et le sporozoïte devenu libre appuie son extrémité nucléée sur une cellule qu'il perfore et dans laquelle il pénètre pour vivre en parasite et aux dépens de laquelle, en se développant, il devient bientôt une coccidie adulte, telle que nous l'avons décrite au début.

Les coccidies peuvent donc se reproduire de deux façons, par mode sexué et par mode asexué, et si on a bien suivi ce que nous venons de dire, on comprendra de suite combien protéiforme peut être l'aspect de la coccidie, combien variables peuvent être ses réactions histochimiques, et par suite, sous quels aspects multiples et différents, ce même organisme peut apparaître à l'observateur.

## III

### LES BACTÉRIES DU CANCER

De ce que notre impuissance thérapeutique nous paraît aussi grande vis-à-vis du cancer, faut-il en conclure que nous n'avons qu'à nous croiser les bras et à rester les spectateurs impassibles de ces ravages journaliers que la maladie fait autour de nous. Devons-nous nous déclarer vaincus et accepter pour le cancer ce verdict d'incurabilité sans essayer de nous défendre ?

Nul ne sera de cet avis et les progrès accomplis par la médecine en ce siècle, ont été si surprenants, que nous pouvons aujourd'hui avoir toutes les audaces et nous attaquer aux affections les plus redoutables.

Si nous n'étions arrivés jusqu'à présent qu'à des résultats si peu importants, c'est probablement que nous n'avions pas pris la bonne voie et il était temps de chercher dans un autre ordre d'idées.

Pasteur a dit depuis longtemps : un ennemi connu est un ennemi vaincu.

Or, comment oser prétendre que l'on connaît bien une maladie, si commune soit-elle, si l'on ignore tout de ses origines, si l'on ne connaît ni l'étiologie, ni la pathogénie de cette affection. C'est dans cet ordre de recherches, c'est en se dirigeant dans cette voie que la

médecine a fait ses plus remarquables découvertes, même en thérapeutique. Il fallait donc suivre également cette voie dans l'étude des tumeurs malignes, il fallait rechercher quelles sont les origines du cancer et il fallait s'acharner à découvrir cette cause mystérieuse, qui amène dans notre organisme ces fatales déviations du type cellulaire, ces néoformations malignes; il fallait diriger tous nos efforts à la poursuite d'une cause mystérieuse qui semble fuir à plaisir devant les investigateurs.

Une fois la cause du cancer connue, il serait aisé de chercher expérimentalement le meilleur traitement à appliquer à cette maladie.

De plus, dut-on ne jamais découvrir le remède à apporter à cette affection, la connaissance exacte de son étiologie et de sa pathogénie nous permettrait toujours d'organiser, avec grande chance de succès, la prophylaxie. Si, en d'autres termes, nous ne parvenions pas à guérir les cancéreux, nous pourrions, dans une certaine mesure, nous opposer à la survenance du cancer et nous aurions ainsi diminué de beaucoup le nombre de ces malades que nous ne pouvons pas guérir.

Dès longtemps, on avait remarqué que le cancer avait toutes les allures de grandes maladies infectieuses et on était arrivé, petit à petit, à faire la démonstration que nous avons reproduite dans un des chapitres précédents. Aussi dès que Pasteur eut démontré d'une manière irréfutable que les maladies infectieuses étaient sous la dépendance d'un microbe et que chaque maladie devait avoir son microbe, il se trouva des auteurs qui se mirent à rechercher le parasite du cancer et nul ne sera étonné que les premières recherches aient été faites conformément aux découvertes de Pasteur et que les premiers chercheurs aient orienté leurs efforts vers la recherche des bactéries.

La plupart des recherches ont été positives, dans ce sens que les auteurs sont arrivés à démontrer très facilement que dans les diverses tumeurs malignes, on rencontrait assez souvent des bactériacées.

Dans les cancers il existe presque toujours des microbes, et cela ne doit guère nous étonner, car ce résultat pouvait être prévu *a priori*. Les cancers, en effet, sont pour la plupart du temps des tumeurs ulcérées et par suite il n'est pas difficile d'admettre que les microbes, hôtes habituels de notre revêtement cutané, que les microbes si nombreux dans l'air, dans l'eau, dans la plupart des objets qui nous entourent, ne puissent pénétrer facilement dans

ces tumeurs ulcérées, comme ils pénètrent sans difficulté dans toutes les plaies. Le plus souvent encore, les cancers sont des tumeurs des muqueuses, siégeant à la surface des cavités, dans lesquelles habitent normalement de très nombreux microbes. appartenant aux espèces les plus variées : tels sont les nombreux cancers du tube digestif et des organes génitaux de la femme, et on sait combien le cancer est fréquent dans ces différents organes. Ici encore on comprend facilement combien il est aisé d'expliquer la pénétration du microbe dans les tissus de néoformation qui composent la tumeur. Mais ce sont des hôtes occasionnels, ce sont des microbes qui pénètrent secondairement dans les tissus altérés, et s'ils peuvent venir compliquer le processus par leur association, s'ils peuvent amener la dégénérescence, la suppuration, la fonte nécrobiotique de certaines parties du néoplasme, s'ils peuvent venir ajouter les dangers de la septicémie aux dangers de l'invasion néoplasique, ils ne jouent aucun rôle dans la génèse de la tumeur, ou du moins ce rôle n'a pas encore été démontré.

On peut ainsi trouver dans les tumeurs des bacilles saprophytes ou inoffensifs, des bacilles pathogènes à action non spécifique et dont la présence est ubiquitaire, comme les microbes de la suppuration ou encore le bacille du colon ; on peut même trouver des bacilles pathogènes à action bien déterminée, mais cette action n'a rien de commun avec la production d'une tumeur.

Dès lors, il n'est pas étonnant non plus que, si un auteur vient à découvrir, dans une tumeur, un microbe encore inconnu, non décrit avant lui, il ne soit tout d'abord porté à le soupçonner d'être l'organisme spécifique du cancer.

Existe-t-il d'abord un microbe apte à donner naissance à une tumeur ?

On n'a pas manqué d'invoquer d'abord que certains microbes donnaient, par leur action, lieu à la formation de tumeur et on a cité en première ligne le bacille tuberculeux, le bacille morveux et le bacille lépreux. Mais les formations cellulaires, obtenues après action de ces microbes, ne rappellent que de très loin les véritables tumeurs et ce sont plutôt là ce que certains auteurs ont appelés des granulomes, c'est-à-dire des productions de nature purement inflammatoire et ne laissant apercevoir, en aucun point de leur coupe, quelque chose qui rappelle un véritable processus de néoformation. Comme le dit Roncali : « Dans ces granulomes manque un caractère important qui suffit à lui seul pour les différencier des tumeurs, c'est que leurs éléments ne prennent jamais un

type physiologique, comme cela est le cas pour les éléments des néoformations malignes. C'était donc aussi une erreur de logique, de la part de chacun de ces observateurs, que d'avoir cru que jamais un schyzomycète puisse causer un épithéliome ou un sarcôme, et c'est pourquoi j'ai appelé cette phase de l'histoire du parasitisme dans le cancer, du nom : de période des observations et des interprétations erronées ».

Nous admettons parfaitement ce que nous dit Roncali, quand il s'agit de l'épithéliome, mais nous devons être un peu moins affirmatif en ce qui concerne le sarcome. Il est souvent difficile, par le seul examen histologique, de distinguer le sarcome de certaines néoformations d'origine purement inflammatoire, et, en particulier, pendant combien d'années la tumeur actinomycosique du bœuf n'a-t-elle pas été décrite comme un ostéosarcome. Ceci nous permet donc de faire quelques réserves et de dire qu'à *priori* il n'est pas possible d'affirmer d'une façon catégorique qu'un schyzophyte ne puisse pas produire une tumeur. Nous ne voulons nullement préjuger la question de fait et d'observation, mais nous faisons une simple restriction qui nous paraît nécessaire et nous trouvons plus sage de réserver une affirmation définitive sur ce point délicat.

Certaines tumeurs à caractères malins peuvent cependant être dues à l'action d'un microorganisme et tout récemment Julia de Roig a décrit un bacille qui, isolé d'un cas de lymphadénome et réinoculé en culture pure à certaines espèces animales, reproduisait la même maladie.

Je sais bien que le lymphadénome n'est pas un cancer et que la nature microbienne de la lymphadénie est plus facile à admettre *à priori*, car nous avons affaire là à une affection du sang, à une maladie infectieuse généralisée d'emblée. Cependant, il n'en est pas moins vrai que cette infection, sous la poussée d'un agent pathogène microbien, les recherches de Julia de Roig le montrent, peut être suivie d'une prolifération cellulaire intense dans un système particulier, dans le tissu lymphatique.

Alors que les ensemencements faits avec le sang et la rate de la malade, porteur de cette affection, sont restés stériles, au contraire les cultures faites avec un peu de la pulpe des ganglions hypertrophiés ont été fertiles. On a vu se développer un bacille sporulé, poussant bien sur les différents milieux, surtout à la température de 37° et reproduisant chez le chat, le chien et la souris, après inoculation sous la peau ou dans le péritoine, une maladie infectieuse

avec hypertrophie généralisée des ganglions. Ce bacille est inoffensif pour le cobaye.

C'est là un fait qui s'écarte un peu de notre sujet, mais qu'il nous a cependant paru intéressant de citer au passage.

A l'heure où on connaissait à peine les microbes, Nepveu, le premier, en 1872, signala la présence de microbes dans un épithélioma, mais il ne les décrit qu'à titre de curiosité et il n'attache aucune importance à leur présence. C'est, en 1886, avec les travaux de Rappin, Scheurlen et Frankel, que la question commence à être envisagée sous son véritable jour. Les microbes sont décrits dans les tumeurs et leur présence n'est plus considérée comme une simple curiosité, comme un fait du hasard, mais on essaie de leur faire jouer un rôle dans la genèse des tumeurs.

Rappin isola du suc de 16 néoplasmes de nature différente un diplocoque, qu'il considère comme toujours le même, et qu'il inocule au lapin ; il assiste ainsi à la survenance de nodules dans le foie, puis finalement l'animal meurt cachectique.

En 1887, Scheurlen isole dans le cancer un bacille très fin et il lui donne le rôle spécifique de provocateur du cancer. Frankel confirma bientôt la découverte de Scheurlen. Ferrero trouva aussi dans un épithélioma un bacille sporigène, très fin, qu'il décrit en détails, et qui semble morphologiquement identique au bacille de Scheurlen. Schill, Freire, Perrin, Barnabeï, Sanarelli. Landerer, Maffucci, Majocchi, Babès, Rosenthal, Kubassoff et plusieurs autres découvrirent aussi des bacilles dans les épithéliomes ; par contre Shattock et Ballance trouvèrent des coques dans les mêmes circonstances et Manfredi isola même d'une tumeur un microcoque ressemblant beaucoup au diplocoque de la pneumonie.

Certains auteurs reconnaissent nettement que les microbes isolés par eux ne sont que des saprophytes ou des microbes pathogènes vulgaires. Ainsi Babès a trouvé des streptocoques et des staphylocoques. Curtis et Carrière ne sont arrivés qu'à des résultats négatifs, où les microbes isolés par eux étaient également des microbes pathogènes ordinaires.

Sanquirico, Sanarelli, Makara, Singer, Pfeiffer, Baumgarten et Rosenthal, Van Ermengen, Fatichi, Hausser ne croient également pas au rôle pathogène des bacilles décrits par eux, et ils les considèrent comme de simples saprophytes. Verneuil, Balance et Shattock croient au rôle joué par les microbes dans les tumeurs malignes, mais ce rôle n'a rien à voir avec la genèse même de la

tumeur, les microbes n'interviennent qu'au titre d'agents associés pour compliquer les processus.

Par contre, Rappin, Scheurlen, Domingos, Freire, Koubassof, Lampiasini-Rubino, Magalhaes croient à la spécificité des microbes isolés par eux et ils les inoculèrent aux animaux avec des résultats qu'ils donnent comme positifs.

Cependant il faut faire remarquer d'abord que les résultats obtenus par ces différents auteurs, sont trop peu concordants pour entraîner la conviction. Il ne semble même pas démontrer qu'ils aient toujours eu affaire à un seul et même microbe. Enfin il ne nous paraît pas qu'un seul d'entre eux soit arrivé, par inoculation, à reproduire un épithélioma, les expériences les plus démonstratives n'ont donné naissance qu'à des productions de tissu conjonctif plus ou moins embryonnaire et il est tout aussi naturel de voir, dans ces néoplasmes, des granulomes inflammatoires que des sarcomes.

Les seuls éléments histologiques trouvés dans ces tumeurs expérimentales qui pourraient faire croire à des productions épithéliales, ce sont des cellules épithéloïdes et on sait que ces éléments peuvent se rencontrer au niveau des tissus, dans lesquels on trouve un microbe quelconque et même dans les tissus où on a introduit des corps étrangers pulvérulents ayant une simple action mécanique.

Les recherches les plus précises et celles qui furent défendues avec le plus de conviction par leur auteur sont celles de Scheurlen. Or le microbe, qu'il obtint, pousse abondamment sur tous les milieux, se développe rapidement et avec une extrême facilité; il serait donc improbable que ce microbe ait échappé aux recherches de tous les auteurs qui l'ont poursuivi, cela ne se comprendrait que pour un microbe extrêmement difficile à se déceler et ne cultivant que sur des milieux absolument spéciaux.

De plus, les recherches de Scheurlen ont été critiquées par les auteurs, qui ont cherché à retrouver le microbe décrit par lui. Nul ne conteste la possibilité de rencontrer ce microbe dans les cancers et en particulier dans les cancers du sein, mais ce que l'on ne saurait admettre, c'est le rôle pathogène que Scheurlen lui attribue. Aussi ce microbe a été retrouvé par bien des auteurs. Mais Singer ne veut voir en lui que le bacille de la pomme de terre, le mésentérius vulgacus; Pfeiffer l'identifie avec le proteus mirabilis d'Hauser. Enfin les recherches les plus intéressantes sont celles de Van Ermengem, Fatichi, Baumgarten et Rosenthal, qui démontrent

que le bacille de Scheurlen se rencontre bien dans les carcinomes du sein, mais qu'il doit être identifié avec le bacillus épidermidis de Bizzozero et Bordoni Uffreduzzi. De plus ils ont retrouvé très fréquemment ce microbe, vulgaire saphophyte de la peau, à la surface du sein des femmes bien portantes et ils déclarent que ce microbe peut très bien, dans certaines conditions, s'introduire dans le tissu mammaire par les canaux galactophores et peut être la dégénérescence carcinomateuse des tissus favorise-t-elle son séjour et son développement au sein des tissus de nouvelle formation. En tout cas, il ne faudrait pas voir en ce microbe, un bacille pathogène et surtout un bacille capable de provoquer la formation d'un cancer.

Tous les auteurs paraissent aujourd'hui d'accord sur ces points et il ne semble pas que l'origine microbienne du cancer ait encore des défenseurs. Il faut donc chercher le parasite du cancer dans une autre classe, c'est ce que l'on ne tarda pas à faire.

(*Journ. des Sc. Méd. de Lille*, janvier, mars, 1900).

(*A suivre*).

---

# TRAITEMENT DES TUMEURS MALIGNES INOPÉRABLES

## PAR L'ÉRYSIPÈLE ET PAR LES TOXINES DU COLEY

par le Dr MATAGNE

Depuis un certain nombre d'années les recherches de laboratoire semblent avoir absorbé toute l'activité du corps médical ; les observations cliniques paraissent avoir été reléguées au second plan.

Il serait utile cependant de mettre en évidence un certain nombre de ces observations cliniques et d'attirer tout particulièrement l'attention des médecins sur un sujet trop peu connu et extrêmement intéressant ; je veux parler de l'*influence des maladies les unes sur les autres.*

Je ne citerai qu'en passant les cas trop connus de *métastase* : l'uréthrite disparaissant au moins temporairement à la suite de l'éclosion d'une orchite ; le coryza cessant brusquement à l'apparition d'une pneumonie ; l'angine faisant place à une attaque de goutte ; les alternatives entre la migraine, l'asthme et l'angine de poitrine, entre la glycosurie et l'eczéma, entre l'eczéma et l'asthme.

L'influence des *traumatismes* est moins connue ; ils exercent parfois cependant un effet salutaire : on a cité des cas de rhumathisme chronique, de périostite syphilitique, de psoriasis guéris par des traumatismes ou par des fractures.

Le rôle le plus important est rempli par les *maladies fébriles.* C'est ainsi que l'on a observé la disparition d'une glycosurie dans le cours d'une fièvre typhoïde. Dans diverses affections fébriles l'on a vu tarir des écoulements du vagin, de l'urèthre ou d'une plaie ; s'absorber un cal ou un néoplasme ; la pneumonie peut agir favorablement dans la leucocythémie en amenant une diminution de volume du foie, de la rate et des ganglions lymphatiques. Un fait bien connu est l'amélioration générale de la santé consécutive à certaines maladies graves comme la fièvre typhoïde, la scarlatine, etc.; tous nous avons vu des personnes auparavant chétives, délicates, ou dyspeptiques jouir après ces maladies d'une santé florissante, d'un excellent appétit et gagner de l'embonpoint.

L'influence heureuse de la rougeole sur le cours de la coqueluche est assez fréquente également. Les aliénistes ont signalé des affections mentales et des épilepsies améliorées à la suite d'une maladie fébrile. Les dernières épidémies de grippe ont permis de constater, à côté des ravages de cette maladie, l'action parfois bienfaisante qu'elle peut exercer.

Chauveau signalait récemment dans la *France médicale* un cas de disparition de végétations adénoïdes pendant une atteinte de grippe ; on a signalé à l'actif de la même maladie la guérison d'une cystite et une

amélioration de plusieurs mois de durée dans un cas de cancer du foie, la disparition d'un rhumatisme chronique à la suite de l'apparition d'un cancer, la disparition d'un diabète après l'éclosion d'un cancer de l'estomac.

Mais de toutes les affections fébriles, celle qui tient incontestablement le premier rang et qui joue dans la clinique un rôle absolument prépondérant, c'est l'*érysipèle* ; et c'est à juste titre que l'on a dit qu'il remplissait souvent le rôle d'une complication providentielle.

Nombreux sont les cas où l'érysipèle a amené soit la guérison, soit l'amélioration de maladies chroniques ou incurables.

Son action bienfaisante dans les *tumeurs malignes ou bénignes* est la plus connue. J'y reviendrai dans un instant. L'érysipèle a manifesté son action curative également sur les ulcères chroniques de la peau, sur le lupus, sur les plaies et les tumeurs syphilitiques, sur la lèpre, l'otorrhée, le trachôme, l'irido-choroïdite, les polypes du nez, les chéloïdes cicatricielles, les cicatrices péritonéales, les tuberculoses, l'atrophie jaune aiguë du foie.

On l'a vu également amener la disparition d'un cal et améliorer l'épilepsie et les autres affections mentales, à tel point que Wagner recommandait d'en pratiquer l'inoculation, ce que Riccord avait fait déjà avant lui pour la guérison des syphilides rebelles. Féré a signalé la disparition de pseudo-lipômes sus-claviculaires symétriques sous l'influence d'un érysipèle. D'Arcy Power a signalé un cas de disparition spontanée d'un lymphangiome kystique congénital chez un enfant de 8 ans à la suite de l'apparition d'une lymphangite consécutive à une intervention opératoire partielle.

Je signalais tout à l'heure l'action bienfaisante de l'érysipèle sur les *néoplasmes malins*. J'ai pu trouver dans la littérature médicale, 17 *cas de tumeurs malignes guéries par un érysipèle accidentel* ; deux de ces cas ne figurent pas dans les statistiques publiées antérieurement par Coley, Eschweiler et Mansel-Moullin.

Le *professeur Busch*, de Bonn, a signalé en 1866 un cas très intéressant de *sarcomes multiples de la face* chez une femme de 43 ans, guéris à la suite d'une double atteinte d'érysipèle.

*Bruns* signalait en 1888 le cas d'une femme atteinte d'un *mélano-sarcome du sein* confirmé par l'examen histologique, qui fut opéré et qui avait récidivé après 3 semaines. Un érysipèle avait pris naissance au voisinage d'un des orifices de drainage et avait envahi presque tout le corps. La maladie dura 4 semaines et fut très intense. La tumeur pendant tout le cours de l'affection n'avait pas bougé, mais quand l'érysipèle fut guéri, elle se mit à décroître spontanément. Au bout de quelques semaines il n'en restait plus de trace et la plaie s'était cicatrisée. La guérison s'est maintenue.

*Biedert* signalait en 1885 le cas d'une jeune fille de 11 ans, atteinte d'un *sarcôme à cellules rondes* très vasculaire de l'amygdale gauche, devenu

énorme, englobant la moitié de la langue, faisant saillie entre les lèvres, envahissant les fosses nasales, les cavités orbitaires, dont les parois osseuses étaient détruites. Trois jours après la trachéotomie, survint un violent érysipèle de la face, qui dura 6 jours ; dans ce court espace de temps, toutes les ramifications de la tumeur fondirent littéralement. Guérison confirmée 2 ans après.

*Wyeth* a observé un cas de *sarcôme* chez une jeune fille à qui il avait fallu désarticuler la cuisse et qui avait récidivé dans la cicatrice. Au cours d'un érysipèle accidentel, la tumeur se nécrose, s'élimine par gros blocs et finit par disparaître complètement. Guérison confirmée après 5 ans.

*Plénio* relate le cas d'une femme de 22 ans atteinte d'un *sarcôme mélanique* de la hanche droite, dont il ne put extirper qu'une partie. La plaie s'infecta : il y eut de la gangrène de la peau, des thromboses veineuses, enfin tout le tableau symptomatique d'une septicémie : la tumeur disparut complètement. Deux ans plus tard, la guérison s'était maintenue.

*Wyeth* a observé un *sarcôme* inopérable de la paroi abdominale dont un érysipèle phlegmoneux accidentel amena la disparition et qui était encore bien après sept ans.

*Gerster* signalait, en 1884, le cas d'un *sarcôme* du fémur pour lequel il fit l'amputation du petit trochanter, la tumeur récidiva dans le moignon ; cinq semaines après la récidive, un érysipèle accidentel fut suivi de la disparition complète de la tumeur. Guérison confirmée 3 ans après.

*Bull* a observé un cas de *sarcôme à cellules rondes* du cou, opéré cinq fois et devenu désespéré ; une double attaque d'érysipèle amena la disparition complète de la tumeur. La guérison fut confirmée 7 ans après.

*Billroth* a rapporté, il y a des années déjà, le cas d'un *sarcôme* inopérable du pharynx, guéri par une forte attaque d'érysipèle de la face.

La tumeur était tombée en putrilage et la large plaie guérit rapidement par granulation, laissant une cicatrice saine à la place occupée par la tumeur. Le cas de Billroth ne figure pas dans les statistiques précédentes.

*Hutchinson* a observé le cas d'une tumeur du sein considérée comme *carcinome*, qui disparut complètement par l'action d'un érysipèle accidentel intercurrent ; le malade, revu après cinq années, ne présentait aucune trace de récidive.

*Finney* a vu un *épithélioma* du nez du volume d'un quart d'olive dont un érysipèle accidentel amena la disparition complète. Deux ans après, il n'y avait point de récidive.

*Mosengeil* relate l'histoire d'un *épithélioma* de l'oreille dont un érysipèle amena la disparition et une guérison durable.

*Weichel* signale le cas d'un *cancer* récidivé du pénis et des glandes inguinales qui guérit sous l'influence d'un érysipèle accidentel du scrotum d'une durée de trois semaines. Les masses carcinomateuses disparurent complètement. Le malade mourut plus tard d'une hémorragie chirurgicale. A l'autopsie, tous les organes étaient normaux.

*Lussana* a observé chez une femme de 52 ans, un *cancer* ulcéré de la

grosseur d'un œuf de dinde, de la région temporale gauche trois fois cautérisée avec du suc gastrique de chien.

Pendant ce traitement, assurément bizarre, survint un érysipèle de la moitié gauche de la face et, en même temps, la tumeur se transforma en un ulcère plat. Cinq semaines après le commencement du traitement, la patiente fut renvoyée guérie.

Le *Professeur Czerny* a observé un *cancer* du sein 2 fois récidivé qu'il opéra et où la cicatrisation fut interrompue par un érysipèle. Six ans après, aucune récidive ne s'était déclarée.

*Kleeblatt* relate le cas d'une femme de 21 ans portant un *lymphadenome* de la grosseur d'un œuf de pigeon à la paupière inférieure, et à laquelle il avait prescrit un onguent ioduré ; durant ce traitement, se déclarèrent deux attaques successives d'érysipèle, qui eurent pour résultat de procurer à cette patiente une guérison définitive.

*Bidlot* a publié, dans la *Gazette médicale de Liège*, un cas remarquable de guérison d'un *cancer* utérin à la suite de l'apparition d'un érysipèle.

Ce cas, très intéressant, ne figure pas dans les statistiques précédemment publiées par Coley, Eschweiler et Mansell-Moullin ; aussi, je le relate en entier :

« Je soignais, il y a cinq ans, une religieuse d'une quarantaine d'années, offrant tous les symptômes d'un cancer de l'utérus. Les divers traitements employés avaient été absolument inefficaces, la malade, affaiblie et amaigrie, gardait le lit depuis plusieurs mois, et j'avais porté un pronostic fatal, lorsque des cas d'érysipèle s'étant produits dans l'établissement où elle se trouvait, elle en fut également atteinte.

» L'affection fut très grave et faillit emporter la malade, mais enfin la guérison eut lieu, et, à mon grand étonnement, les symptômes du carcinôme utérin diminuèrent graduellement.

» Cette observation me frappa beaucoup, car j'ignorais qu'on avait déjà, depuis très longtemps, depuis plus de cent ans, paraît-il, observé des cas semblables. En m'occupant de recherches à ce sujet, je pris alors connaissance de divers faits relatifs à un nouveau mode de traitement du cancer par l'inoculation de l'érysipèle.

» La guérison de ma malade persista pendant deux ans, puis les symptômes de l'affection utérine reparurent et prirent progressivement le caractère de gravité qu'ils avaient présentés précédemment. Je songeai alors à inoculer l'érysipèle comme moyen curatif.

» Après avoir expliqué à la supérieure de l'établissement et à la malade elle-même le mode de traitement que je me proposais d'employer et dont je ne dissimulai ni la gravité, ni l'incertitude et le caractère expérimental, j'obtins leur assentiment. Je m'adressai alors à M le professeur Firket, dont la compétence en ces matières est bien connue, pour avoir des renseignements sur la possibilité et les moyens de faire l'inoculation projetée ; puis, quelques jours plus tard, à M. le professeur Von Winiwarter, avec lequel j'avais eu l'occasion de me rencontrer en consultation. Ils

approuvèrent ma manière de voir et consentirent à m'accorder l'aide de leur expérience et de leur autorité scientifique.

» Avant tout, il fut convenu que nous examinerions ensemble la malade. Toutefois, cet examen n'eut pas lieu et par une cause bien singulière : la malade était atteinte en ce moment d'une forte bronchite et comme cette affection traînait en longueur, je conseillai une friction sur le haut de la poitrine avec quelques gouttes d'huile de croton.

» Cette friction eut un résultat auquel j'étais loin de m'attendre ; elle fit naître une éruption d'une violence extrême qui prit bientôt un caractère érysipélateux et s'étendit sur tout le tronc et le haut des cuisses. On sait du reste que l'érysipèle récidive facilement et pour des causes parfois légères.

» Comme la première fois, la guérison de l'éruption érysipélateuse fut suivie de la disparition graduelle des divers symptômes de la maladie utérine et d'un état de bonne santé qui se maintient depuis près de deux ans.

» Telle est l'observation que je désirais vous présenter. Je vous la livre sans commentaires. Si j'ai tardé longtemps à l'écrire, c'est à cause de son caractère d'étrangeté, mais en ce moment, elle peut être utile à connaître, car elle tend à prouver qu'il n'est pas nécessaire d'inoculer l'érysipèle sur la plaie même. Nous ignorons pourtant comment cette maladie se comporte sur les ulcérations cancéreuses internes. A vrai dire, c'est là que réside le danger de l'inoculation, car l'érysipèle sans complication de plaie, est une affection relativement bénigne. Dans une pratique plus que trentenaire, je ne me rappelle pas d'y avoir vu succomber un seul de mes malades. »

Ce cas, relaté en février 1893 datait de deux ans. Dans le courant de cette année, M. Bidlot a eu l'obligence de me faire savoir que cette personne continue à jouir d'une excellente santé ; donc depuis huit ans, aucune récidive ne s'est manifestée.

### *Inoculation de l'érysipèle.*

En présence des faits si subjectifs que je viens de relater et de l'action toute particulière que l'érysipèle exerce sur les tumeurs malignes, il n'est pas étonnant que certains expérimentateurs se soient appliqués à rechercher les moyens d'*inoculer l'érysipèle* aux malheureux malades porteurs de cette terrible affection. Les moyens employés pour provoquer l'érysipèle furent nombreux et variés.

*Busch*, particulièrement, eut recours à des moyens très originaux : après avoir provoqué chez le malade porteur d'un néoplasme une brûlure superficielle de l'épiderme, il applique sur cette plaie des linges recouverts de pus, ou bien des pansements qui avaient été appliqués sur un érysipèle, mais l'inoculation était souvent très difficile à obtenir ; il eut

recours un jour, à un moyen assez bizarre : dans le coin d'une des salles de l'hôpital, se trouvait un lit constamment délaissé parce qu'on avait observé que les malades qui l'occupaient contractaient l'érysipèle; Busch voulut tirer parti de cette circonstance, et il plaça son cancéreux dans ce lit ; le résultat répondit pleinement à son attente : après quelques jours, le malade était atteint d'un érysipèle caractéristique, malheureusement le succès ne vint point couronner tant d'efforts.

En 1881 nous nous trouvons aux premières et plus glorieuses années de la bactériologie : à *Felheisen* était réservé l'honneur de découvrir le streptocoque de l'érysipèle, presque en même temps que Koch fit sa célèbre découverte du bacille de la tuberculose. Felheisen ne tarda pas à vouloir utiliser sa précieuse découverte, et dès l'année suivante il inocula des cultures d'érysipélocoque au moyen de scarifications à des malades porteurs de néoplasmes malins. Cinq malades contractèrent ainsi l'érysipèle. Chez l'un d'eux atteint d'un *carcinome* récidivé du sein, la maladie dura deux semaines : la tumeur disparut complètement et n'avait pas récidivé un an après. Chez les autres malades il n'obtint qu'une amélioration temporaire.

En 1891 *Coley*, chirurgien à l'hôpital des cancéreux de New-York, fit ses premières expériences dans ce genre de traitement. Son premier malade était porteur d'un *sarcome* récidivé de l'amygdale et du cou. Coley injecta dans la tumeur des petites quantités de bouillon de culture vivante de l'érysipèle.

Cette opération fut suivie de l'apparition d'un érysipèle typique, en deux semaines les tumeurs avaient disparu par suppuration et désagrégation. Un an après il n'y avait point de récidive.

*Kleeblatt* a traité de la même façon un *lymphosarcome* du cou diagnostiqué par l'examen microscopique. Kleeblatt injecta une culture d'érysipèle, il se déclara une infection érysipélococcique qui envahit le cou, la poitrine et le dos, puis le cuir chevelu. Après une semaine la tumeur s'était ramolie et abcédée. Deux ans après on ne constatait point de récidive.

### *Emploi de la toxine de l'érysipèle.*

Mais l'inoculation de l'érysipèle n'était point une chose inoffensive ; plusieurs expérimentateurs observèrent des décès, d'autant plus que l'érysipèle chez un malade porteur d'une tumeur maligne ulcérée présente une gravité plus grande que l'érysipèle chez un individu sain. Dans ces dernières années les progrès dans les recherches de laboratoire et la connaissance des toxines microbiennes suggérèrent à quelques expérimentateurs l'idée de remplacer l'inoculation de l'érysipèle lui-même par son produit bactérien, par la toxine érysipélateuse.

*Spronck*, professeur à l'Université d'Utrecht, expérimenta sa toxine sur

les chiens. Ses expériences faites à l'Institut Pasteur, à Paris, en 1892 furent malheureusement trop tôt interrompues et ne donnèrent aucun résultat décisif.

Un an auparavant déjà, *Lassar*, en Allemagne, avait essayé l'emploi de la toxine. mais sans résultat satisfaisant.

Avec *Coley* commence la phase la plus importante et la plus heureuse du traitement dès tumeurs malignes inopérables par la toxine de l'érysipèle. Divers procédés avaient été employés pour la préparation de cette toxine. Les premiers expérimentateurs avaient pris soin de bien stériliser par la chaleur et la filtration sur porcelaine la toxine obtenue. Celle-ci, par l'effet de cette filtration et de la chaleur trop intense à laquelle elle avait été soumise n'était point assez virulente.

Coley eut l'excellente idée d'associer à la culture de l'érysipélocoque celle du *micrococcus prodigiosus*, appliquant en cela une récente découverte faite par Roger. Roger avait remarqué que les produits de sécrétion du micrococcus prodigiosus abolissaient la résistance des animaux vis-à vis des microbes de la gangrène gazeuse, du charbon symptomatique, du tétanos, du streptocoque et du pneumocoque. L'addition du micrococcus prodigiosus devait donc augmenter considérablement la virulence de la toxine. Je ne décrirai pas les divers modes de préparation de la toxine, je me bornerai à faire connaître celle qui a donné les meilleurs résultats, je veux parler de la toxine mélangée de Coley.

### *Préparation de la toxine.*

Pour fabriquer les toxines de l'érysipèle et du prodigiosus, on verse du bouillon peptonisé ordinaire dans des bouteilles d'une contenance de 50 à 100 cc. qui, après stérilisation, sont ensemencées avec les streptocoques de l'érysipèle et abandonnées pendant trois semaines à une température de 30° à 35° C. Les bouteilles sont alors ensemencées avec le bacillus prodigiosus et exposées de 10 à 12 jours à la température de la chambre.

Après cela on secoue bien les cultures et on remplit des bouteilles stérilisées de 15 grammes bouchées à l'émeri et portées pendant une heure à la température de 50° à 60° pour les rendre parfaitement stériles. Les préparations sitôt refroidies, on y ajoute un peu de poudre de thymol et les toxines sont propres à l'usage.

Les toxines préparées de cette manière sont beaucoup plus énergiques que celles passées au filtre Pasteur, Chamberland ou Kitasato, les principes actifs contenus dans les germes eux-mêmes étant conservés. Si la préparation est trouvée trop forte, comme il arrive quelquefois, on la dilue avec la glycérine ou l'eau stérilisée.

La meilleure manière de préparer le bouillon est de faire détremper dans l'eau un demi-kilo de viande maigre hachée, durant une nuit ; de l'exprimer le matin à travers un linge, d'ajouter pour avoir un litre et de

soumettre à l'ébullition pendant une heure. Alors filtrer à travers un linge, ajouter peptone et sel, neutraliser et de nouveau une heure d'ébullition. Le bouillon traversera alors un filtre-papier, parfaitement clair, prêt à être mis en bouteilles.

Il n'est toutefois pas nécessaire de neutraliser le bouillon. Les streptocoques végéteront mieux dans un bouillon acide et la préparation sera plutôt active.

Afin de maintenir la virulence des cultures, on les fait passer par le lapin. On coupe ras le poil de l'oreille d'un de ces animaux avec des ciseaux, on lave la peau avec de l'acide phénique dilué et de l'eau stérilisée. Une minime quantité de bouillon de culture, vieux de 48 heures, est injectée à 4 ou 5 endroits de l'oreille. Quarante-huit heures plus tard, après avoir de rechef lavé l'oreille avec l'acide phénique et l'eau stérilisée, on glisse un aiguille plate stérilisée sous la peau, près d'un point d'inoculation, et on enlève la partie soulevée avec un scapel aigu stérilisé. Le fragment de peau est bien frotté au-dessus de la surface d'un tube d'agar avec une aiguille de fil de platine. Un séjour de 24 heures dans l'incubateur suffit pour voir apparaître les colonies de streptocoques sous forme de points blancs qui fourniront une culture pure.

Si l'agar est composé de 75 p. c. de bouillon et de 25 p. c. d'urine les streptocoques croîtront plus à leur aise que dans le bouillon seul.

La dose de cette préparation varie de 5 à 40 centigrammes. On a vu l'injection de 10 centigrammes produire une température 40°5 C. Il est donc prudent de commencer par la dose minima et de passer peu à peu aux doses plus fortes, jusqu'à ce qu'on ait atteint une température de réaction de 39°5 à 40° degré par exemple.

Quant à savoir si on doit essayer ou non les toxines dans tous les cas de sarcôme inopérable, Coley dit qu'aux mains d'hommes d'expérience et administrées avec grande précaution, il y a peu de risques à courir et qu'on peut réussir dans les cas les plus désespérés : de là l'importance de donner aux patients le bénéfice d'un essai. Si l'amélioration doit survenir on s'en apercevra dans la quinzaine après le commencement des injections.

Ne pas oublier qu'on a affaire à un agent très puissant et qu'il y a de grandes différences individuelles dans l'intensité de la réaction ; c'est pourquoi on emploie d'abord la plus petite dose de toxine. Une dose de 10 centigrammes avança le terme fatal chez un individu très affaibli.

(*Bruxelles, 1900*).

(*A suivre*).

# ANALYSES

## Appareil des sens spéciaux

**L. Thilliez.** — *Nouveau procédé de traitement de l'ectropion spamodique dit sarcomateux.* (J. des Sc. Méd. Lille, 24 mars 1900).

Le traitement de l'ectropion spasmodique ne peut être unique, il dépend de l'ancienneté de l'affection, de son degré, de l'étiologie et des modifications que la muqueuse a subies.

S'il s'agit d'une tuméfaction aiguë de la conjonctive, il suffit généralement de pratiquer la réduction des paupières et de les maintenir au moyen du bandeau compressif, renouvelé souvent s'il y a sécrétion conjonctivale, de façon à ne pas la laisser s'accumuler dans les culs de sacs.

Lorsque la réduction est difficile en raison du volume de l'œdème, on fera des scarifications. On procédera de la même façon si les contractions spasmodiques du muscle orbitaire rendant la circulation de retour impossible, on se trouve en présence d'une paupière gorgée de sang. Il est des cas où ce traitement ne suffit pas, où il est impossible de remettre les paupières en bonne position. Il ne faut pas hésiter dans ce cas à fendre la commissure externe dans l'étendue d'un centimètre en comprenant dans la section tous les tissus : peau, tissu musculaire et conjonctive.

Ce traitement est parfois encore insuffisant, la réduction est impossible. On utilise alors les sutures Snellen. Voici en quoi elles consistent : on prend un fil de soie dont chaque extrémité est munie d'une aiguille courbe, on enfonce la première dans la conjonctive au niveau du point le plus saillant, puis on la fait cheminer au bas, parallèlement à la peau de la joue, et immédiatement au-dessous d'elle jusqu'à deux centimètres environ au-dessous du bord libre palpébral et on transperce la peau. L'autre aiguille est conduite de la même façon, mais le point d'introduction doit être distant du premier de un demi-centimètre et le point de sortie de un centimètre. On tire alors sur les deux fils, de façon à serrer l'anse qui se trouve sur la conjonctive et à faire ainsi basculer la paupière de bas en haut et d'avant en arrière. Pour que les fils ne coupent pas les téguments de la joue il suffit d'appliquer, avant de les serrer, au niveau du point de sortie, un gros drain sur lequel on lie le fil.

Si l'affection est déjà ancienne, si l'ectropion est devenu sarcomateux il faut d'abord combattre l'hypertrophie du corps papillaire. On a vanté beaucoup les excisions des plis de la muqueuse, les cautérisations éner-

giques ; mais il faut le dire, et nous l'avons vérifié pour ces dernières, on n'obtient régulièrement aucun résultat.

Si l'on veut bien se souvenir de ce que nous disions sur l'étiologie de l'hypertrophie du corps papillaire, on tirera une indication précieuse pour le traitement. Cet état est entretenu, disions-nous, par la seule exposition à l'air et aux agents extérieurs. La réduction maintenue un temps suffisamment long suffira toujours pour obtenir la guérison. Que faire pour contenir les paupières assez longtemps en bonne position ? Le bandeau est insuffisant, car la paupière même réduite s'ectropione à chaque mouvement d'élévation du voile palpébral et même du globe oculaire parce qu'il y a unité d'action entre le droit supérieur et le releveur de la paupière supérieure,

La ressource unique est la suture des paupières. Pratiquée sans avivement des bords, elle suffira dans les cas d'œdème ou d'engorgement sanguin par étranglement, dû à la contraction spasmodique du muscle orbitaire. Si la suture doit persister longtemps, il faut recourir à l'avivement, car les fils coupent la peau trop rapidement. Dans les cas anciens, où la peau est très raccourcie (le nôtre par exemple), il faut agir sur la conjonclive même et la mettre en état de résister aux tiraillements du dehors ; le moyen qui nous a paru le meilleur est d'établir une bride cicatrielle antéro-postérieure, une sorte de tendon qui empêchera le déplissement de la conjonctive.

L'expérience nous a été favorable, car notre cas, en raison de sa longue durée, était exceptionnellement difficile à réduire et surtout à maintenir en bonne disposition.

**Fromaget.** — *Melanose conjonctivale et lentigo malin* (J. Méd. Bordeaux, 8 avril 1900.

Homme de 55 ans. Depuis 15 ans plusieurs taches noires dans la partie externe de l'œil droit, et depuis 6 mois développement de deux tumeurs sous les paupières. Actuellement la paupière inférieure porte sur son bord ciliaire une bande pigmentaire noirâtre.

Sur la *conjonctive bulbaire*, on voit vers l'angle interne, en dehors de la caroncule, vers la partie inférieure de la cornée et à trois millimètres d'elle, une petite tache noirâtre. exclusivement conjonctivale, mobile sur les parties épisclérales.

A la partie supéro-externe, en faisant regarder le malade en bas et en dedans, la conjonctive bulbaire apparaît *depuis le cul-de-sac jusqu'au limbe* avec une couleur d'abord noire, puis brunâtre, dont l'intensité s'atténue à mesure qu'on s'éloigne du cul-de-sac. Cette teinte résulte d'une foule de taches mélaniques disséminées, devenant de plus en plus confluentes et plus noire à mesure qu'on approche du fornix. Celles qui avoisinent la cornée sont brunâtres.

La cornée est indemne. L'œil, absulument sain, présente une acuité normale.

En renversant la paupière inférieure, on fait saillir à l'angle externe de l'œil une volumineuse tumeur noire proéminente, de forme un peu irrégulière, semblable à une grosse noisette plantée sur la conjonctive tarsienne. Bien limitée, elle se prolonge en dehors par des tumeurs plus petites, mobiles avec la conjonctive. Elle présente un rétrécissement à la base; elle est pédiculée.

Vers le milieu du tarse se trouve une autre tumeur plus petite, aplatie comme une grosse lentille, très adhérente, ne se prolongeant pas vers le cul-de-sac.

Plus en dedans, dans le cul-de-sac conjonctival, se trouvent trois autres petites tumeurs, allongées dans le sens horizontal, grosses comme des grains de chanvre, mobiles avec la conjonctive.

En dehors de ces tumeurs, toutes d'un noir intense, les unes aplaties les autres proéminentes et pédiculées, on trouve de nombreuses taches mélaniques conjonctivales, surtout à la partie externe, près du bord ciliaire.

Si, maintenant, on luxe la paupière supérieure, on voit surgir une première tumeur un peu plus grosse que celle de la paupière inférieure. Elle est noire, arrondie, péliculisée à sa base pour s'implanter sur le tarse, où elle adhére. En dedans, vers le cul-de-sac, se voient deux autres tumeurs noires, aplaties, grosses comme des graines de chanvre.

En retournant plus énergiquement la paupière supérieure, le cul-de-sac apparait rempli de petites tumeurs noires en voie de développement; quelques-unes à la partie externe empiètent sur la conjonctive bulbaire; les tumeurs reposent sur un fond mélaniqne.

L'œil gauche est sain. Il n'y a pas d'adénite. Tous les autres organes paraissent normaux.

Ablation des tumeurs les plus volumineuses, au nombre de huit, et cautérisation des bases d'implantation au thermocautère. L'examen histologique a montré qu'elles étaient constituées par des cellules volumineuses, de forme irrégulières, fusiformes ou rameuses, avec un noyau volumineux, pâle, muni d'un ou deux nucléoles. Le protoplasma est chargé de granulations pigmentaires brunes, formant en certains endroits un amas très foncé. Il s'agit d'un *sarcome à grosses cellules*, *sarcome alvéolaire mélanique*.

**Aubaret et Muratet.** — *Sarcome mélanique épibulbaire ayant envahi la totalité de la paupière supérieure* (J. Méd. Bordeaux 29 avr. 1900).

Femme de 52 ans, atteinte d'une tumeur de la paupière supérieure ayant débuté par une tache noire, il y a un an.

Les mouvements d'élévation volontaire de la paupière sont considérablement réduits, presque abolis. La vision ne peut plus s'accomplir de ce côté-là. Le soulèvement de la paupière par le doigt est assez difficile, car

toute la surface conjonctivale est tapissée de bourgeons néoplasiques de couleur brun rougeâtre. Ces bourgeons, au nombre de cinq à six, sont de volume variable ; le plus volumineux, de la grosseur d'un pois, se trouve dans la portion moyenne. Ils reposent tous sur la surface conjonctivale de la paupière qu'ils infiltrent, épaississent au point qu'elle ne peut être retournée et que l'exploration des culs-de-sac ne peut être faite qu'à l'aide d'une pince. Ces petites manœuvres s'accompagnent d'hémorragies peu importantes.

L'exploration du cul-de-sac supérieur révèle la présence d'une masse noirâtre de la grosseur d'un pois et de consistance plus molle que celle des bourgeons voisins.

La conjonctive du pourtour du limbe est très pigmentée. Ce pigment est constitué par de petits grains noirs disposés par groupes très voisins, parfois confluents ou encore par traînées irrégulières.

Au niveau de la conjonctive de l'angle interne, au point même où la tumeur paraît avoir pris naissance, existent deux petits bourgeons rougeâtres, mais un peu plus foncés que les bourgeons palpébraux. L'un d'eux, empiétant sur le limbe scléro-cornéen, est accompagné à sa base par une traînée de pigment fin.

Engorgement ganglionnaire sous-maxillaire. Pas de douleurs.

Etat général satisfaisant.

Diagnostic : Sarcome mélanique.

**Moreau.** — *Nouveau traitement de l'épithélioma cutané et des tumeurs de la peau.* (Arch. de la policl. de Toulouse, mars 1900).

Des deux méthodes de traitement usitées contre l'épithélioma cutané, le raclage et la cautérisation ignée, Moreau rejette la première à cause des hémorragies qu'elle occasionne. Il pratique l'ignipuncture profonde qu'il fait suivre de badigeonnages avec la solution d'ammoniol.

L'ammoniol est une solution de plusieurs sels, le sulfate de cuivre ammoniacal, l'acétate de plomb cristallisé, le chlorure de sodium, dans de l'eau légèrement acidulée, à laquelle on ajoute des teintures végétales, l'eucalyptus, le thuya et le menthol.

L'ammoniol agit plus puissamment que les antiseptiques du même ordre contre toutes les affections de la peau, parasitaires ou simplement inflammatoires, par l'acide chlorhydrique qui entre dans sa composition et qui est certainement le meilleur modificateur de la peau.

L'ammoniol a le plus grand pouvoir antiseptique. Il tue en 6 minutes les bacilles pyocyanique, cholérique, typhique, du charbon, de la diphthérie. Il détruit en 17 minutes le parasite du muguet.

Moreau, dans 42 cas, a employé des applications d'ammoniol, à la suite de l'ignipuncture profonde, avec le plus grand succès.

Il procède en général ainsi : il fait deux séances d'ignipuncture profonde à 15 jours d'intervalle. Les 3 premiers jours, après chaque séance

d'ignipuncture, il fait tenir des compresses d'une solution d'ammoniol à 4 p. 100. A partir du 4e jour, il se contente de 4 applications par jour à la dose de 10 p. 100. La cicatrisation est très rapide par ce procédé et est obtenue d'une façon complète en une quizaine de jours après la seconde séance d'ignipuncture.

---

## Appareil de la digestion

### *1° Partie sous-diaphragmatique de l'appareil de la digestion*

**I. Boas.** — *Etude statistique sur 200 cas de cancer du tube digestif.* (XVIII. Cong. all. de Médec. int. 18 avril 1900).

Ce cancer (surtout le cancer de l'estomac et de l'œsophage) est plus fréquent chez l'homme que chez la femme. Dans 35 0/0 des cas, les malades étaient âgés de 30 à 50 ans et dans 60 0/0 de 50 à 78 ans. L'hérédité n'a été constatée que dans 9 0/0 des faits. Commc facteurs étiologiques favorisant le développement du néoplasme, l'auteur mentionne l'eau-de-vie, le traumatisme, la phtisie, le diabète, la syphilis. Les carnivores sont plus souvent atteints que les végétariens.

**G. Gross.** *Trois observations d'ablation de cancer du rectum par la voie périnéale* (Bulletin Méd., n° 18, 1900).

Après avoir rapporté en détail ces trois observations, l'auteur note le bon état de santé de deux de ses malades : l'un opéré depuis un an et l'autre depuis six mois. Il conclut que l'extirpation totale du rectum cancéreux, avec établissement préalable d'un anus iliaque définitif, permet une exérèse aussi complète que possible, donne de grandes chances de survie, voire même de guérison sans récidive et que, dans l'état actuel de la technique chirurgicale, elle est l'opération de choix.

**Viannay.** — *Néoplasme double du tube digestif.* (Province Méd., 5 mai 1900).

Homme de 63 ans. Depuis quatre ans vomissements alimentaires ; coliques fréquentes, amaigrissement considérable. constipation sauf depuis 6 mois pendant lesquels il y eut de la diarrhée glaireuse et sanguignolente. Ballonnement du ventre sans sensation de tumeur gastrique. A la partie inférieure du rectum, petit néoplasme bourgeonnant. La parotomie. Cancer pylorique adhérent. Gastro-entérostomie postérieure. Amélioration notable. Le néoplasme rectal n'est pas enlevé.

**Koerte.** — *Traitement opératoire des tumeurs malignes du gros intestin,* (XXIX Cong. soc. all. de chir., 18 avril 1900).

Koerte a observé 54 cas de cancer. 43 ont été opérés. Le néoplasme occupait l'S iliaque, 19 fois ; la région iléo-cœcale, 15 fois ; le colon transverse, 8 fois et diverses parties du gros intestin dans les autres cas. Le symptôme capital est constitué par les manifestations du rétrécissement (contractions localisées et bruit caractéristique) : il légitime la laparotomie exploratrice.

L'intervention opératoire doit consister soit dans l'extirpation radicale du néoplasme, soit dans l'établissement d'une anastomose intestinale, soit enfin dans la colostomie. La première de ces interventions est représentée dans la statistique de Koerte par 19 cas, dont 7 terminés par la mort; 6 résections iléo-cæcales n'ont amené aucun décès, bien qu'il ne se fût agi de tumeurs de parties peu mobiles.

Comme résultats éloignés de l'opération radicale du cancer, Koerte compte 2 guérisons remontant à moins de 3 ans, 1 datant de 3 ans, et 4 de 5 ans à 8 ans 1/2.

Pour ce qui est de l'entéro-anastomose, il l'a exécutée 12 fois avec 3 décès post-opératoires. Enfin, il a pratiqué 20 fois l'établissement d'un anus contre nature, avec 6 décès.

**Maydl.** — *Les résultats du traitement chirurgical du cancer de l'estomac* (Sbornik klin. n° 3, 1900).

L'auteur estime que les cancers de l'estomac doivent être opérés le plus tôt possible. Dès qu'il y a doute il faut faire une laparotomie exploratrice. La statistique personnelle de Mayld comprend 25 cas, tous malades, sauf 4 d'entre eux, âgés de plus de 40 ans..

4 opérés sont morts des suites opératoires, 7 de récidive ou pleurésie (1) avec une survie moyenne de onze mois et un tiers.

Des 14 malades survivants, on peut faire deux groupes : il en est 7 dont la guérison a déjà deux ans de date au moins et peut être regardée comme durable ; pour les 7 autres, l'opération ne remonte pas encore à deux ans et les craintes de récidive ne sont pas encore écartées. Parmi ceux qui constituent le premier de ces groupes, il est des malades dont la guérison se maintient depuis fort longtemps, depuis huit ans et huit mois pour le plus ancien.

### 2° *Annexes de l'appareil de la digestion*

**Brenner.** — *Sur l'épithétioma primitif du canal cholédoque* (Arch. f. path. et phys. CLVIII, 2).

L'auteur en rapporte deux cas qui ont évolué très rapidement. Dans les deux cas il y avait coexistence d'une lithiase biliaire. Les signes principaux

de ce cancer sont l'ictère, intermittent ou fébrile, la tuméfaction douloureuse de la vésicule biliaire et tardivement la cachexie. Parmi les complications les plus fréquentes sout des crises douloureuses rappelant les coliques hépatiques avec fièvre et diarrhée et des phénomènes de gastro-entérite aiguë.

Cet épithélioma, qui est le plus fréquent des épitheliomas primitifs des voies biliaires, est ordinairement peu volumineux (volume d'une noisette) et affecte la variété du squirrhe. Il s'accompagne toujours d'une stase biliaire due à l'oblitération du canal cholédoque par la tumeur qui y fait saillie.

**Nattan-Larrier.** — *Cancer secondaire des voies chylifères ; ascite chyliforme* (Bulletin Méd., Paris, 9 juin 1900).

L'auteur rapporte l'observation d'une femme ayant succombé à la généralisation cancéreuse dont le point de départ a été l'ovaire. Parmi les lésions constatées à l'autopsie, il faut relever celles des voies lymphatiques, dont l'auteur discute les rapports avec les symptômes observés pendant le cours de la maladie, ce qui le conduit aux remarques suivantes :

1° Un cancer primitif d'un très petit volume peut donner naissance à un énorme cancer secondaire ; de même que le cancer secondaire peut se propager par voie veineuse et donner un cancer du foie : de même il peut se généraliser par voie lymphatique et produire un cancer des voies lymphatiques ;

2° Un cancer secondaire du mésentère, du canal thoracique et des chylifères peut évoluer d'une manière latente sans donner d'autres signes qu'une cachexie à marche rapide et une ascite chyliforme peu abondante ;

3° L'oblitération du canal thoracique, l'envahissement des ganglions du mésentère ne suffit pas à produire l'ascite chyleuse ou chyliforme, s'il ne s'y joint pas une solution de continuité ou une oblitération des chylifères, susceptible d'entraver le cours du chyle. L'envahissement cancéreux du péritoine, lorsqu'il s'unit au cancer du canal thoracique, peut également donner lieu à l'ascite chyliforme.

---

## Appareil de la respiration

**A. Carrel.** — *Du cancer thyroïdien. Quelques considérations sur son étiologie et sa physiologie pathologique.* (Gaz. des hôp. Par. 23 juin 1900).

Des faits exposés dans ce travail, l'auteur tire les conclusions suivantes, au sujet des fonctions des tumeurs thyroïdiennes et de leurs métastases :

1° *La sécrétion de la glande thyroïde malade peut être exagérée, viciée, diminuée ou supprimée.*

2° *L'exagération, la diminution et l'adultération sécrétoire se traduisent par des symptômes que nous englobons sous le nom de dysthyroïdation, et qui varient depuis les phénomènes légers de basedowisme, jusqu'à la cachexie à marche suraiguë.*

La pathogénie de ces accidents nous paraît, suivant la remarque de M. Poncet, reconnaître un double mécanisme. Lorsqu'il s'agit d'une dégénérescence d'un goître encapsulé, et par suite isolé, dans une certaine mesure, du parenchyme ambiant, le tissu thyroïdien normal subit une sorte d'irritation mécanique. A ce rôle d'épine, vient s'ajouter plus ou moins rapidement la fonction propre du néoplasme, c'est-à-dire la sécrétion d'un poison thyroïdien spécial. La dysthyroïdation, en pareil cas, peut donc avoir deux causes: excitation anormale des parties saines de la glande, et pénétration des produits néoplasiques dans la circulation. A-t-on affaire à un goître cancéreux massif, c'est-à-dire à une dégénérescence envahissant rapidement tout le tissu thyroïdien, la sécrétion est rapidement viciée, et les signes d'intoxication apparaissent, conséquence immédiate de la transformation du parenchyme normal.

3° *Lorsque la sécrétion est supprimée, par suite de la disparition complète des éléments glandulaires, les signes d'hypothyroïdation ne se produisent pas, parce que les métastases se comportent comme des glandes thyroïdes accessoires et s'opposent ainsi à la venue du myxœdème.*

**Rutsch.** — *Le cancer du larynx à la clinique de Kocher.* (Deut. Zeit. f. chir. L, n° 5 et 6).

Dans ce travail l'auteur insiste sur la nécessité et les avantages d'un diagnostic précoce, ce qui permet de ne pas recourir à l'extirpation totale du larynx. Dans les 10 dernières années Kocher ne l'a pratiquée qu'une fois sur 12 cas observés. Actuellement il fait la laryngotomie avec curettage des parties malades. Il n'a pas recours à l'anesthésie générale ; il insensibilise la peau avec la cocaine et badigeonne la muqueuse du larynx et de la trachée avec une solution d'antipyrine et de cocaine, ãã 5 gr. p. 100 gr. d'eau et 1 gr. d'acide phénique.

---

## Appareil de la génération

### 1° *Organes génitaux de l'homme*

**X. Delore.** — *Méat hypogastrique avec survie de 11 mois chez un cancéreux prostatique* (Gaz. hebd. Méd. Par., 5 avril 1900).

Homme de 70 ans, atteint d'hypertrophie prostatique avec symptômes infectieux de pyélo-néphrite. La cystostomie est pratiquée d'urgence.

Chute des accidents ; 11 mois plus tard, pendant lesquels le méat hypogastrique a bien fonctionné, rentrée du malade à l'hôpital pour des hémorragies anales provenant d'une ulcération cancéreuse du rectum et de la prostate. Mort, quelques jours après, de broncho-pneumonie.

A l'autopsie on a trouvé un carcinome de la prostate, ayant perforé l'urètre et le rectum avec dégénérescence multiganglionnaire et péritonéale.

**Adenot.** — *Tumeur maligne (?) de la prostate.* (Province Méd. 5 mai 1900).

Homme de 56 ans, ayant eu il y a deux ans, une hématurie qui s'est renouvelée dernièrement après un examen rectal. Douleurs depuis trois ou quatre mois, avec irradiation du côté du sciatique droit. Tumeur bien circonscrite de la prostate, faisant surtout saillie du côté du rectum. Pas d'engorgement ganglionnaire appréciable.

L'opération a consisté dans les temps suivants : Section des faisceaux moyen et antérieur du releveur de l'anus : Décollement de l'espace prérectal : Section de la capsule de la prostate et extirpation de toute la glande en ménageant l'urètre. Après l'opération, suppression des hématuries. L'examen histologique démontrera si la tumeur était un fibrome ou un carcinome.

### 2° *Annexes de l'appareil de la génération*

**Ledoux.** — *Squirrhe du sein avec nombreux petits kystes* (J. Sc. Méd. Lille, 31 mars 1900).

Cette tumeur, observée chez une femme de 30 ans, occupait la face externe du sein droit et présentait le volume d'une pomme. Le sein tout entier fut enlevé et, outre cette tumeur de nature épithéliale, on a constaté que la mamelle était parsemée d'un certain nombre de microkystes. contenant un liquide couleur crême au café. Les ganglions de l'aisselle étaient dégénérés.

**Barker et Simpson.** — *Suites éloignées de l'amputation du sein dans le cancer.* (The Lancet 1900).

Les suites opératoires ont été notées dans 100 opérations de tumeurs du sein, (90 malignes, 9 bénignes et 1 douteuse). Sur 86 cas de tumeurs malignes, 23 opérés sont encore vivantes, 9 ayant une survie supérieure à 3 ans ; 43 sont mortes de récidive. La mortalité opératoire a été de 5 0/0. D'après les auteurs, le cancer du sein est la manifestation locale d'une infection générale.

## Généralités

**Lauwers.** — *Sarcome pelvien à prolongement crural.* (Soc. belge d'obst. et gynéc., 17 février 1900).

Multipare de 26 ans, enceinte et présentant dans la fosse iliaque une grosse tumeur atteignant les fausses côtes. Cette tumeur, fixe, adhère à la crête iliaque et donne un prolongement dans l'anneau crural Ablation, suture du péritoine et drainage en dehors du péritoine par la face supérieure de la cuisse. Avortement quelques jours après l'opération. Guérison.

**Duvergoy.** — *Chondro-Sarcome développé dans le tissu cellulaire de la face antérieure de l'épaule.* (J. Méd., Bordeaux. 29 avril 1900).

Homme de 28 ans. Peu après le service militaire, apparition d'une tumeur, là où passait la courroie du sac, qu'il portait au service. Augmentation graduelle de cette tumeur adhérente à la peau et présentant les caractères du chondro-sarcome. Ablation. Diagnostic confirmé par l'examen histologique.

## Thèses et Brochures

**Romieu.** — *Du zona dans le cancer du sein.* (Thèse de Lyon, 1899).

Quand un zona apparaît pendant l'évolution d'un cancer du sein, il faut songer à une propagation du néoplasme à la colonne vertébrale.

Les signes par lesquels il s'accuse diffèrent, en certains points, de ceux qui caractérisent le zona idiopathique, et d'après l'auteur, on doit surtout prendre en considération les récidives de l'éruption et la persistance des douleurs. Sans négliger la recherche des troubles moteurs et sensitifs, qui peuvent résulter de la compression et de l'altération des éléments nerveux.

**Legendre.** — *Du curage méthodique de l'aisselle dans le cancer du sein.* (Thèse, Lyon 1899).

L'auteur discute d'abord les différents procédés de curage de l'aiselle. Il montre que les uns sont insuffisants, ce qui permet une récidive ra-

pide et que les autres sont trop destructifs, car ils engendrent une impotence fonctionnelle du bras.

Il vaut mieux mettre en pratique un procédé mixte, comme celui qui est préconisé par Gangolphe et dont le temps original est la pédiculisation de la masse ganglionnaire et la section préventive du pédicule entre deux ligatures.

---

*Le Gérant :* Dr H. LABONNE, licencié ès-sciences.

Châteauroux. — Imp. P. Langlois et Cie

# OVULES CHAUMEL

*à la Glycérine solidifiée et à tous Médicaments*

Par suite de la direction du vagin, **de haut en bas et d'avant en arrière,** chez la femme couchée, l'**Ovule Chaumel** glisse jusqu'au col utérin, **qui baigne alors dans le liquide provenant de la fusion de ce topique et de l'exhalation de la muqueuse utéro-vaginale.**

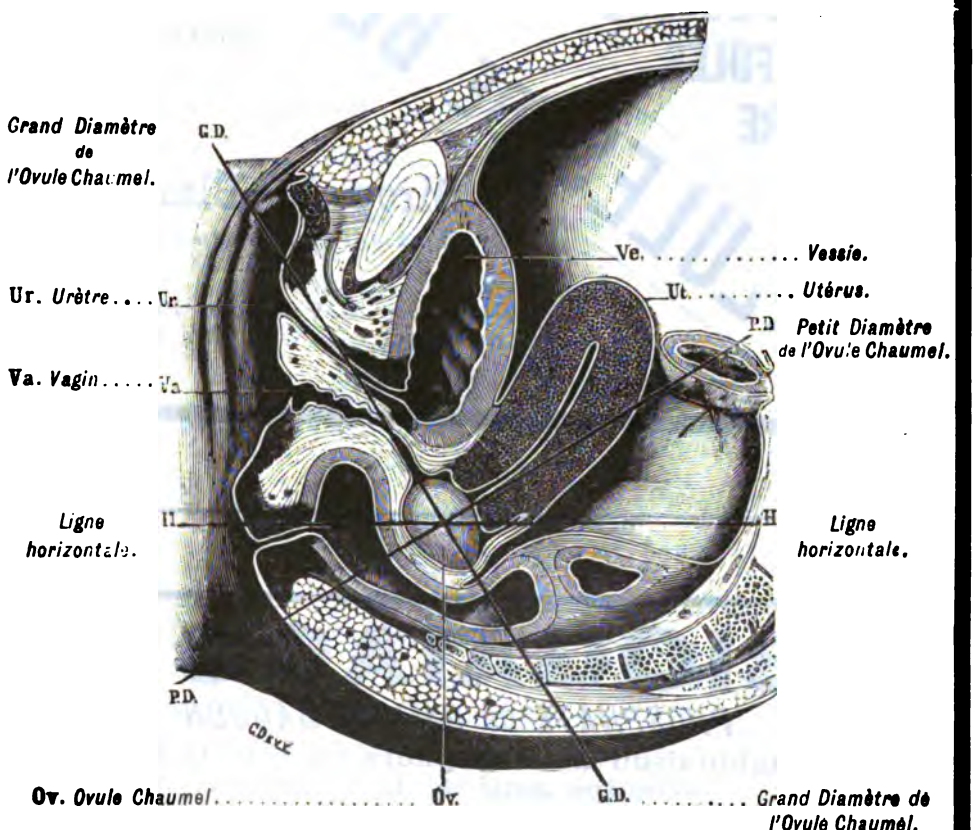


POSITION DE L'OVULE CHAUMEL AU FOND DU VAGIN.

Les **Ovules Chaumel** sont donc des topiques **à la fois vaginaux et utérins,** indiqués dans toutes les affections des organes pelviens, soit **pour décongestionner ces organes,** soit pour **l'application des médicaments** sur la muqueuse vaginale et le col de l'utérus.

**Dépôt à la Pharmacie CHAUMEL, 87, Rue Lafayette, Paris.**

**Dépôt Central : FUMOUZE-ALBESPEYRES, 78, Faubourg St-Denis, Paris.**

***EXIGER LA MARQUE TRIANGULAIRE***

# Pilules de Blancard

*à l'Iodure ferreux inaltérable*

APPROUVÉES par l'ACADÉMIE de MÉDECINE

**ANÉMIE - CHLOROSE**
**TUBERCULOSE**
**SCROFULES**
**GOÎTRE**
etc.

PILULES DE BLANCARD

**DOSES**
2 à 6 Pilules } par jour
1 à 3 cuillerées de Sirop }

## Sirop de Blancard

*à l'Iodure ferreux inaltérable.*

**Exiger** pour avoir les **Véritables Produits** : la Signature **BLANCARD**, l'adresse : 40, Rue Bonaparte, Paris, et le Timbre de Garantie.

---

# BIOGAÏACOL

*PHOSPHATE de GAÏACOL BAUDON*

**Combinaison du Phosphore avec le Gaïacol principe actif de la Créosote.**

**ANTISEPTIQUE PULMONAIRE, ANTICATARRHAL**

**BRONCHITES AIGUËS et CHRONIQUES, suites d'Influenza, etc.**

1 à 6 PILULES PAR JOUR AUX REPAS

**BAUDON, 12, Rue Charles V, PARIS-BASTILLE.**

# REVUE

DES

# MALADIES CANCÉREUSES

CLINIQUE, EXPÉRIMENTALE ET BIBLIOGRAPHIQUE

*sous la direction de MM. les Professeurs*

**S. DUPLAY**

CHIRURGIEN DE L'HÔTEL-DIEU

**O. LANNELONGUE**

CHIRURGIEN DE L'HÔPITAL DES ENFANTS

**V. CORNIL**

MÉDECIN DE L'HÔTEL-DIEU

*avec le concours de MM. les Docteurs:*

Pr BARD
A. BOISSARD
A. BRAULT
M. CAZIN
R. CONDAMIN
M. DENUCÉ
L. GALLIARD
E. GAUCHER
M. ISCH-WALL
G. MARCHANT
Pr MAYET
Pr NEPVEU
E. NITOT
P. RECLUS
P. RELLAY
P. REYNIER
A. RICARD
A. ROUTIER
C. SAVOIRE
M. TOUPET
A. TROUSSEAU
F. VERCHÈRE

**Rédacteur en chef:**

**Dr E. OZENNE**

ANCIEN INTERNE DES HOPITAUX, CHIRURGIEN DE SAINT-LAZARE

---

**CINQUIÈME ANNÉE: 1900**

5e FASCICULE — 20 SEPTEMBRE 1900

---

**ABONNEMENT ANNUEL:**

PARIS: **8** francs. — DÉPARTEMENTS et UNION POSTALE: **10** francs

PRIX DU NUMÉRO: **2** francs

---

PARIS

SOCIÉTÉ D'ÉDITIONS SCIENTIFIQUES

PLACE DE L'ÉCOLE DE MÉDECINE

4, Rue Antoine-Dubois, 4

*1900*

# EXTRAIT DE VIANDE A BASE D'ALBUMOSES (88 %)

RECONSTITUANT PAR EXCELLENCE

**SEULE préparation d'Albumoses ayant bon goût, toujours bien tolérée et entièrement assimilable**

# SOMATOSE

***Dose : 10 à 12 gr. par jour, en 3 ou 4 fois, dissoute dans le lait, eau, bouillon, etc. (éviter le vin)***

## ANÉMIE, CONVALESCENCE, DÉBILITÉ

**Affections de l'Estomac**

## Alimentation des Phtisiques, Tuberculeux, Typhiques, etc.

TOUTES PHARMACIES

**Échantillons gratuits Fréd. BAYER et Cie, 23, rue d'Enghien, Paris**

REVUE
DES
MALADIES CANCÉREUSES

## MÉMOIRES ORIGINAUX

# LE PARASITISME DANS LE CANCER

par le Dr G. LEMIÈRE
Professeur suppléant à la Faculté libre de Lille, chargé des Cours de Bactériologie et d'Hygiène.

## IV

### LA THÉORIE COCCIDIENNE DU CANCER

Etant admis, comme nous l'avons établi, que le cancer est manifestement une maladie infectieuse, quand on se trouva dans l'impossibilité d'expliquer sa genèse par la théorie bactérienne, on dut se rejeter sur une autre théorie et rechercher si le cancer n'était pas sous la dépendance de parasites d'autre sorte.

Du jour où Hallé, Virchow et Gubler déclarèrent avoir rencontré des protozoaires dans les tumeurs humaines, puis ensuite du moment où Emer, Grassi, Rivolta, Dressler, Podwyssotzky et Lindeman découvrirent des coccidies dans le rein de l'homme, on se demanda si ce n'était pas une coccidie qui était l'organisme parasitaire donnant naissance au cancer.

Les coccidies peuvent très bien causer des maladies. Il est une espèce que l'on rencontre fréquemment chez le lapin, c'est la coccidie oviforme. On la rencontre très souvent dans le foie et dans l'intestin du lapin, où elle peut d'ailleurs exister sans causer de troubles dans la santé, c'est la coccidie vivant à l'état saprophytique, mais parfois elle provoque la formation dans le foie de petits kystes à contenu purulent et le microscope démontre, dans ces kystes, la présence d'un grand nombre de coccidies. Parfois encore elle peut donner lieu à la formation de tumeurs volumineuses dans les différents viscères. Parfois aussi elles pullulent avec une extréme rapidité dans le foie et l'intestin et peuvent causer, surtout

chez le jeune lapin, des coccidioses épidémiques amenant la mort par cachexie. Ce sporozoaire, parfois saprophytique, peut donc devenir pathogène à l'occasion.

Chez l'homme. les coccidies et en particulier la coccidie oviforme peuvent aussi se conduire comme des parasites, et on cite les observations de Gubler, de Sattler, de Silcock, de Eimer, de Rivolta et Grassi, de Hadden et de Bland Sutton. Dans tous les cas, il s'agissait de tumeurs à contenu purulent, mais dont le pus contenait en abondance des coccidies. Ces tumeurs kystiques très importantes, puisqu'elles ont entraîné la mort, siégeaient sur l'intestin ou sur les viscères en rapport avec l'intestin.

Les poissons donnent souvent abri à des coccidies, la souris renferme l'Eimeria falciformis, les hélix abritent de nombreux Klossia et le cancer serait extrêmement fréquent dans les régions où les habitants ont coutume de manger des escargots crus. Kunstler et Pitres ont même cité un cas de pleurésie où ils n'ont pu trouver, comme organisme pathogène, que des coccidies.

Le rôle pathogène des coccidies ne peut donc être mis en doute, semble-t-il, dans certaines circonstances. Aussi, s'est-il trouvé un grand nombre d'auteurs qui ont recherché la présence de coccidies dans les tumeurs malignes et qui ont cru découvrir que le cancer pouvait être causé par ces organismes.

Il y a déjà une dizaine d'années, mon excellent ami, le docteur Toison, eut l'occasion de me montrer une préparation faite par lui avec une tumeur maligne, et, dans le milieu de la coupe, on voyait parfaitement un corps qui avait absolument l'apparence d'une coccidie. Le fait, d'ailleurs, a été communiqué par Toison à la Société de biologie.

Il y a deux ou trois ans, M. le professeur Duret observait, chez une jeune fille, une tumeur singulière. Cette tumeur fut enlevée, mais on vit alors survenir d'autres tumeurs de même nature en différents points du corps ; de plus, le frère de cette jeune fille fut également atteint d'une tumeur de même nature. Je fis l'examen de la tumeur au point de vue microbiologique et je ne pus découvrir aucun parasite. La marche clinique et la propagation à deux personnes de la même famille semblaient cependant démontrer nettement la nature infectieuse et contagieuse du néoplasme.

M. le professeur Cornil fit également des recherches sur cette même tumeur et arriva également à un résultat négatif. Mais la structure de cette tumeur, qui était formée de vacuoles tapissées par un grand nombre de cellules géantes, pouvait faire croire à la

présence de parasites ayant autrefois habité cette tumeur, mais ayant ensuite disparu dans les derniers temps. Car nous savons aujourd'hui que les cellules géantes apparaissent surtout quand l'organisme a à lutter contre des corps étrangers et en particulier contre des parasites vivants, mais dont l'action sur les tissus semble un peu spéciale, par exemple le bacille tuberculeux. Cependant, tout récemment, le professeur Cornil eut l'occasion d'étudier, avec un de ses élèves, le docteur Milian, une tumeur de même nature que celle que lui avait envoyée M. Duret. Les circonstances étaient plus favorables à l'examen, car la tumeur était plus jeune. Or, dans cette tumeur, il trouva très nettement des sporozoaires et il ne doute pas que les deux néoplasmes ne soient de même nature, il admet donc que certaines tumeurs peuvent être causées par des coccidies.

C'est en 1889, que Thoma vit, pour la première fois, dans le protoplasme des cellules cancéreuses, des corps nucléés ressemblant à des coccidies. Malassez et Albarran retrouvèrent les mêmes corps et plus tard Darier les signala dans la maladie de Paget, Wickham, Nilssjobring, Siejenbeck, von Henkelom, Hauser, Russel, Soudakewitch,, sous le contrôle de Metchnikof, Walker, Ruffer, Sawtschenko, Podwyzsowsky, Neveu, Borrel, Hache, Cattle, confirmèrent cette découverte. Bosc, depuis, a également décrit les coccidies du cancer. Galloway, Kurstener, Bouchard, Clark, Cahane, Foa, Ruffer et Walker, Ruffer et Plimmer, Korotneff, Kurloff, Vedeler, Jürgens ont soutenu la même théorie.

Au contraire, Cazin, Stroebe, Schutz, Ribber, Hlava, Obrzut, Pianese, Trambusti, Fabre-Domergue, Thin, Sheridan, Delépine, Boyce, Steinhaus, Welch, Noeggerath, Cornil, Fraenkel ont nié la présence des coccidies. Cependant, quelques-uns sont revenus depuis lors de leur opinion première et nous venons même de voir que Cornil admet maintenant la possibilité de la présence de coccidies dans certaines tumeurs.

Mais ces recherches sont longues et difficiles et certains auteurs ont eu le tort, à notre avis, de nier la possibilité de la présence de parasites alors qu'ils n'avaient pas mis en œuvre tous les moyens de les découvrir.

En effet, la méthode des coupes est souvent insuffisante et il faut recourir au procédé de dissociation pour obtenir le meilleur résultat et souvent, nous dit Bosc, il faut dissocier cellule par cellule des tumeurs entières.

De plus les parasites sont polymorphes puisque l'on peut les ren-

contrer à la plupart des stades du cycle évolutif que nous avons décrit il y a un instant.

Roncali, qui défend la théorie des blastomycètes, comme nous le verrons plus loin, repousse cependant énergiquement l'objection qui a été faite par les adversaires de la théorie, à savoir que ces corps n'étaient pas des parasites mais des inclusions ou des dégénérescences cellulaires. Il reconnaît que Fao et Soudakowitsch ont toujours décrit avec beaucoup de précision des formes parasitaires et il dit (1) :

« Foa a décrit, dans les épithéliomes glandulaires, les différentes formes que le parasite peut présenter dans les tumeurs et il les a dessinées. A l'examen de préparations à l'état frais, on voyait le parasite entouré d'une capsule, situé toujours dans le protoplasme et jamais dans le noyau de la cellule. Les formes jeunes ne présentaient que un ou plusieurs corpuscules faiblement colorés par l'hématoxyline. Tantôt ils étaient homogènes, tantôt ils contenaient un corpuscule plus sombre à leur centre. Foa voyait aussi des formes parasitaires plus volumineuses que celles ci-dessus. Elles consistaient en un noyau central, entouré d'un espace plus clair, limité par une capsule, de sorte que la totalité du corpuscule avait l'aspect d'un kyste.

» Parfois ce parasite était situé près de la concavité du noyau ; il avait à peu près le volume d'un globule rouge du sang, était limité par une capsule fortement colorée et finement striée. A son centre, on trouvait un gros corpuscule fortement coloré et entouré d'un halo transparent très fin et au delà du protoplasme. Dans quelques cas, le protoplasme semble replié à la périphérie, ce qui lui donne l'aspect d'une rosette.

» Dans un autre cas, il y avait surtout des formes kystiques. C'étaient de gros corps environnés d'une capsule avec un double contour. Le contenu se colorait parfois en bleu et on y voyait un ou plusieurs corpuscules arrondis, de grosseur inégale et de formation régulière, comme s'ils dérivaient de la segmentation régulière d'un corpuscule central unique au début.

« Soudakewitsch s'explique de la façon suivante en ce qui concerne la description des corpuscules trouvés dans les cancers : « Les corpuscules inclus sont pourvus d'une ou de plusieurs capsules épaisses et ont un aspect variable, tantôt ronds, tantôt irré-

(1) Sur l'état actuel de nos connaissances sur l'étiologie du cancer. Communication au XI^e congrès italien de chirurgie, in Centralb. f. Bakt. 20 mars 1897 et suivants.

guliers; leur apparence est celle d'une cellule amiboïde, vermiculaire ou en demi-lune. Dans quelques-uns, on voit, autour du corps amiboïde, une couche formée de substance finement granuleuse; on voit ensuite une forme analogue au noyau et enfin un noyau, l'affinité pour les matières colorantes est du moins la même que ponr le noyau ». Enfin Soudakewitsch trouve dans la cellule cancéreuse, une autre cellule plus petite, avec une capsule évidente, qui s'approche, pour le volume et l'aspect, d'un leucocyte. Les inclusions complètes sont celles qui sont limitées par une capsule ou celles qui peuvent être considérées comme une double inclusion ; leur contenu est parfois multiple, parfois volumineux et d'autres fois très petit. Dans des cas relativement rares, il y avait deux, trois et même jusqu'à cinq corpuscules renfermés dans une cellule et, dans ces cas, ils ont toujours un volume plus faible que lorsqu'ils sont à l'état d'inclusion unique ».

« On ne peut pas trouver de description à la fois plus synthétique et plus exacte que celle de Foa et de Soudakewitsch ».

« De l'étude de tous les travaux des auteurs qui se sont occupés de la question ressortent les deux faits suivants en faveur de l'origine parasitaire des cancers: 1° Que tous les auteurs sont d'accord sur ce point, qu'ils attribuent des caractères fondamentaux nets aux corps décrits par eux comme des parasites. Ce sont: une capsule avec une bordure réfringente simple ou double, un galon hyalin, situation au centre ou à la périphérie, un protoplasma homogène ou granuleux, deux à quatre corpuscules réfringents ou même un plus grand nombre dans le protoplasma chromatique..... »

Mais c'est Bosc qui s'est fait le véritable protagoniste de la théorie coccidienne du cancer et qui a publié sur la question un ouvrage extrêmement documenté.

Bosc, comme d'autres auteurs avant lui, a vu dans des coupes de tumeurs malignes, des formes cellulaires, qui rappellent absolument les coccidies. Mais ce que nul autre n'avait encore fait, il a pris la peine de dissocier et d'examiner pour ainsi dire cellule par cellule des tumeurs entières. Dès lors, il a pu voir sous quels aspects très variables, ces formes anormales, que l'on considère comme des coccidies, peuvent se présenter, mais il a pu, en groupant les différentes figures vues et dessinées par lui, obtenir des images qui rappellent tout à fait le cycle évolutif complet des coccidies.

Cependant Bosc, lui-même, n'a obtenu que des résultats à peu

près négatifs en ce qui concerne l'étude détaillée des coccidies vues par lui. Il est arrivé, en ensemençant largement du sang, rendu incoagulable par addition d'extrait de sangsue, avec du raclage de tumeur, à voir les parasites persister et même, pense-t-il, se multiplier dans ce milieu, mais le résultat est incomplet, car il n'est jamais arrivé encore à obtenir une seconde culture par réensemencement de la première.

Mais ici encore les résultats expérimentaux sont loin d'être complets et c'est ainsi que les inoculations cancéreuses aux animaux n'ont donné que des résultats peu probants. Dans certains cas, et relativement souvent, il se formait, au point de l'inoculation, une petite tumeur ; mais elle était toujours de nature sarcomateuse et jamais épithéliale. Or la reproduction d'une tumeur de ce genre ne saurait rien démontrer, du moins d'une façon absolue, car il peut se faire que l'on fut purement et simplement en présence d'une néoformation inflammatoire, cherchant à enkyster et à détruire le corps étranger qui a été introduit. En effet, le tissu sarcomateux est en tout semblable au tissu embryonnaire inflammatoire, et il n'est pas rare d'observer des productions de ce genre autour des épines de toutes sortes que l'on introduit dans les tissus. Une ou deux fois, Bosc aurait été plus heureux et, chez le chien en particulier, il aurait pu obtenir des tumeurs de nature épithéliale.

Mais il faut pour cela opérer dans des conditions tout à fait spéciales que Bosc résume ainsi :

1° Faire une asepsie complète au ours de l'opération et introduire rapidement par laparatomie une tumeur recueillie aseptiquement, quelque heures après son ablation, et après avoir élagué au couteau stérilisé toutes les parties (tissu adipeux, tissu cutané) qui ne constituent pas la tumeur proprement dite ; 2° introduire la totalité de la tumeur s'il s'agit d'une néoplasie de moyen volume ou des fragments de trés gros volume s'il s'agit de tumeurs très volumineuses ; dans un cas il a inoculé un fragment de 350 grammes pris sur énorme cancer encéphaloïde du sein ; 3° les tumeurs les plus favorables paraissent être celles qui contiennent des formes de résistance des parasites, les épithéliomas à globes épidermiques par exemple, ou celles qui contiennent une quantité énorme de parasites de petite taille comme certains carcinomes du sein.

Comme on le voit, les conditions sont loin de répondre à celles qui se rencontrent dans la nature et Bosc a bien compris qu'il pouvait lui être fait le reproche que les pseudo-tumeurs, trouvées par

lui, n'étaient que des enkystements des tumeurs volumineuses introduites expérimentalement et non pas des néoformations nouvelles consécutives à l'inoculation. Il a répondu à cette objection en produisant une expérience dans laquelle le fragment volumineux introduit dans le péritoine avait complètement disparu et où on ne retrouvait à l'autopsie que de petits nodules métastatiques. Nous nous contenterons de faire remarquer que les résultats expérimentaux de cette nature, obtenus par Bosc, sont bien peu nombreux et que, dans tous les cas où il a observé des tumeurs ayant une structure épithéliale, la marche de la maladie expérimentale paraît avoir été bien moins maligne et bien moins rapide que celle que l'on observe chez l'homme ; en particulier, les tumeurs étaient toujours de petit volume et la cachexie ne survenait pas.

Or, pour affirmer d'une façon formelle que le cancer est bien causé par des coccidies, il faudrait réussir à provoquer la formation d'un véritable cancer en inoculant aux animaux des coccidies en culture pure. Cela est impossible à l'heure actuelle, car Bosc lui-même n'a obtenu que des pseudo-cultures et il n'est jamais parveuu à faire des réensemencements en série.

Ceci ne saurait d'ailleurs nous étonner et il ne saurait être question, d'autre part, de faire des cultures de coccidies, car ces parasites ne sont pas des végétaux et par suite ne peuvent pas se cultiver comme les microbes ordinaires. Puisque l'on a affaire, dans le cas présent, à des animaux, il faudrait rechercher de nouvelles méthodes et faire, non pas des cultures, mais de l'élevage de ces animaux microscopiques, il faudrait trouver un moyen de favoriser leur reproduction dans un milieu inanimé. On y arrivera peut-être un jour, mais ce procédé est encore à trouver et il ne saurait être question aujourd'hui de faire des inoculations méthodiques de telle ou telle espèce de coccidie, élevée et reproduite dans un but déterminé.

Bosc a cependant voulu tourner la difficulté, et ne pouvant préparer la coccidie du cancer en culture pure et ensuite l'inoculer, il a voulu, au moins, introduire dans les tissus des animaux, certaines coccidies, que l'on rencontre fréquemment en abondance et à l'état de pureté dans les tissus de quelques espèces animales où ce parasite semble particulièrement se plaire, telles sont la coccidie oviforme que l'on trouve en grande abondance et à l'état de pureté dans certains kystes du foie, assez fréquents chez le lapin et la klossia de l'escargot qu'il est facile de trouver et d'extraire avec asepsie du corps de cet animal.

Ces deux variétés bien connues de coccidie ont été inoculées aux animaux les plus divers et dans les conditions expérimentales les plus variées. Les résultats obtenus ont semblé probants à Bosc, mais l'observateur impartial doit les tenir pour insuffisants.

Il est certain que, par ces injections, Bosc a provoqué des troubles chez ces animaux, dans bien des cas il a obtenu des tuméfactions ou mêmes des petites tumeurs, mais il n'a jamais rien obtenu qui fut comparable à ce que l'on rencontre dans les cas de cancer chez l'homme ou même chez les animaux quand ils sont atteints de cancers spontanés, du moins en apparence. Il faut surtout faire remarquer, ici encore, que toutes ces néoformations sont de nature conjonctives, comme les granulomes inflammatoires et comme les nodules d'enkystement que l'on peut toujours rencontrer autour de la plupart des corps étrangers qui sont introduits dans les tissus vivants.

Tout ceci ne prouve évidemment pas que la théorie coccidienne du cancer est erronée. Car, en supposant que le cancer soit causé par une coccidie, il ne serait certainement pas probable que toute coccidie doive produire une tumeur et surtout une tumeur maligne dans les tissus où elle est introduite. De même, en supposant que les inoculations faites par Bosc avec les essais de culture obtenue par lui avec la coccidie du cancer aient échoués, cela ne nous permettrait pas encore de conclure que cette coccidie n'est pas l'organisme pathogène que nous cherchons, cela suffit pour nous empêcher d'affirmer, mais cela ne nous suffit pas pour rejeter complètement cette interprétation. Car que pouvait obtenir Bosc avec des cultures aussi mal venues et aussi peu vivacés ? Peu de choses assurément et quand même les cultures mieux venues ne donneraient rien, il resterait encore à examiner d'abord si les animaux prennent le cancer de l'homme, car l'inoculation directe n'a jamais été absolument probante. De plus, il est hors de doute que pour le cancer, comme pour toutes les autres maladies infectieuses, l'agent parasitaire qui apporte la contagion joue un grand rôle, mais il ne suffit pas à lui seul pour produire la maladie, car sans cela nous serions probablement tous cancéreux depuis longtemps, à moins que nous n'ayons déjà tous succombé à la tuberculose. Il faut encore, pour que le cancer se produise, que ce paraside tombe sur un bon terrain, sur un organisme préparé favorablement pour le recevoir, sur un individu prédisposé. Or quelles sont les conditions qui peuvent favoriser l'éclosion du cancer ? Quelles sont les causes de prédisposition ? Nous ignorons encore tout cela d'une façon absolue et

on voit par là tout le chemin qu'il nous reste à parcourir pour arriver à la solution de ce problème aussi compliqué que désolant.

Il n'en reste pas moins acquis que dans le cancer on trouve assez fréquemment des parasites ayant l'aspect des coccidies et qu'il n'y a pour ainsi dire que là que l'on rencontre ces parasites chez l'homme. C'est là déjà un fait qui a une certaine importance et qui mérite d'être discuté plus à fond.

Il n'est plus possible de nier aujourd'hui la présence de ces figures dans certaines tumeurs, mais là où les auteurs de la théorie coccidienne voient des coccidies, leurs adversaires ne voient que des pseudo-coccidies, ils admettent le fait constaté au microscope, mais ils veulent l'expliquer autrement et ils n'hésitent pas à dire que la théorie coccidienne repose sur une erreur d'interprétation.

Ils ne nient pas la présence de ces éléments singuliers que l'on rencontre dans les tissus cancéreux, ils admettent la situation intracellulaire de ces éléments, mais ils prétendent que ce ne sont pas là des parasites, mais bien des éléments de nature tissulaire. Ainsi, on sait que, dans certains cas, les cellules épithéliales peuvent englober des globules rouges ou des globules blancs et les inclure dans leur intérieur après déformation. Pour quelques auteurs, telle serait la nature des corps considérés à tort comme des coccidies. D'autres encore ne veulent voir là que l'inclusion, dans le corps d'une cellule cancéreuse, d'une autre cellule cancéreuse que la première a mangé, faisant ainsi acte de véritable mangeuse de cellule. C'est encore une inclusion cellulaire réelle, mais il s'agit de l'inclusion d'une cellule par une autre cellule et non d'une inclusion parasitaire.

On ne saurait s'arrêter à ces considérations plus qu'il ne faut. car il est certain que si, dans quelques cas, on a affaire à de véritables inclusions de cellules par d'autres cellules, le plus souvent il n'en est pas ainsi et, quoique, il puisse, à première vue, y avoir une certaine ressemblance dans les aspects, cette ressemblance n'est que superficielle et il faut admettre que, dans bien des cas, les figures aperçues n'ont nullement l'aspect de productions de nature cellulaire et elles obéissent à des réactions colorantes qui peuvent les différencier facilement. On doit donc admettre que l'on n'a pas toujours affaire à des cellules des tissus englobées par d'autres cellules.

Il n'est pas possible de nier que, dans certains cas, on a pris des inclusions cellulaires non parasitaires pour des coccidies, mais faut-il en conclure que les coccidies n'existent jamais? Ce serait,

évidemment aller trop loin. On a souvent décrit comme des microbes des corps qui n'en étaient pas. Est-ce à dire que le microbe n'existe pas.

On a beaucoup parlé des multiplications endogènes de la cellule cancéreuse. Arnold, puis Muller ont prétendu que les corps considérés comme des coccidies n'étaient que des cellules filles de formation endogène dans la cellule cancéreuse ; mais les recherches des observateurs qui sont venus après et en particulier celles de Denys, de Cornil, Demarquay, Kolliker, Lakjanow, Stroebe, n'ont pu découvrir l'existence et la réalité de cette formation de cellules endogènes.

Certes il peut y avoir des cellules invaginées, mais alors elles ont des réactions colorantes différentes. En employant l'Erlich-Biondi, mélange de vert de méthylène, de fuchsine acide et d'orange aniline on colore le noyau de la cellule en vert, le protoplasme en rouge et quand il y a une cellule invaginée, elle prend les mêmes réactions que la cellule qui l'émerge et on voit se répéter à l'intérieur la même coloration. Au contraire, les coccidies sont essentiellement acidophiles et, avec l'Erlich-Biondi, le noyau de la coccidie se colore en rouge et le corps en bleu pâle. C'est là une distinction très nette et nous devons admeltre que l'opinion de Metchnikoff, dont personne ne peut récuser la haute compétence en parasitologie intra-cellulaire, doit être pour nous d'un grand poids.

On a aussi parlé de dégénérescence multiple de la cellule, donnant naissance à cet aspect spécial, mais il serait remarquable que la dégénérescence cellulaire, sur la nature de laquelle les avis des auteurs sont des plus divergents, se traduisit par une coloration aussi élective et aussi différente de celle de la cellule.

Carrière a donné récemment un argument qu'il considère comme définitif et qui n'a, à notre avis, qu'une valeur très relative.

Il déclare qu'il a essayé de retrouver des coccidies dans 15 cas de cancer, en employant le procédé électif de Vlascowitch. Cet auteur a vu que les sporozoaires, traités pendant 48 heures par une solution d'iode iodurée et dans un acide concentré, se colorent en violet.

Cette méthode, prônée par Balbiani, peut avoir une très grande valeur, mais cette valeur ne saurait être que relative et ne peut s'appliquer qu'aux espèces déjà connues : or la coccidie du cancer est une espèce à peine entrevue et on ne peut lui dénier ce caractère, par le fait seul qu'elle n'obéit pas à une réaction colorante.

Que dirions-nous du biologiste qui dénierait le caractère de microbe ou de bactériacé à un organisme que l'on peut découvrir

demain et qui ne se différencierait des microbes déjà connus que par des réaction histo-chimiques. La plupart des microbes se colorent merveilleusement par la méthode de Gram, quelques-uns cependant ne prennent pas le Gram, pourquoi ? nous n'en savons rien, mais ils appartiennent au même groupe des êtres vivants, c'est un fait aujourd'hui indéniable. Par suite, nous croyons que l'on ne peut, *a priori*, rejeter du groupe des coccidies un organisme par le seul fait qu'il ne se colore pas absolument comme les autres.

Cependant, nous devons reconnaître que parfois les formes affectées par les inclusions cellulaires, prêtent à confusion, et c'est ce qui complique la question. M. Carrière ne nous dit pas s'il a rencontré de ces formes pseudo-parasitaires et s'il nie simplement la nature parasitaire de ces productions, s'il croit erronées les affirmations des auteurs, ce qui n'est guère possible, ou, si simplement il croit à une erreur d'interprétation. Il affirme bien l'erreur d'interprétation, quand il s'agit de l'exposé des recherches antérieures aux siennes, mais il est muet sur la présence des formes pseudo-parasitaires dans ses propres préparations.

D'autres auteurs vont plus loin encore dans l'interprétation et se refusent à voir, dans ces corps de formes variées, des inclusions celluraires. La cellule cancéreuse ne contient pas de corps étranger, il n'y a pas d'inclusion, mais ce que l'on considère comme telle, c'est simplement une partie de la cellule qui a pris un aspect particulier par suite d'un processus de dégénérescence. Sans doute dans certains cas, par suite même de la présence du parasite, les cellules peuvent dégénérer et même éclater pour donner la liberté à l'inclusion. Mais on peut encore différencier cette dégénérescence d'avec la présence d'un parasite. La dégénérescence cellulaire, la nécrose cellulaire s'accompagnent de certaines circonstances : les parties nécrosées prennent mal ou ne prennent plus la matière colorante, qui est alors déposée d'une manière plus diffuse sans élection. Au contraire, dans les cas qui nous occupent, les parties considérées comme des parasites sont absolument distinctes du protoplasme cellulaire, elles se présentent avec des contours très réguliers et les réactions colorantes sont très diffécenciés, au centre de cette masse arrondie, hyaline, réfringente, on trouve non pas un magma de substance dégénérée ou nécrosée, mais bien un amas de structure très délicate et très différenciée, et en particulier, on voit un noyau nucléolé, et chaque partie de ce corps présente des réactions colorantes différentes.

Enfin, nous n'insisterons par sur ce point, car il suffit d'y répondre par les arguments mêmes que nous venons de produire, on a encore vu dans ces formations endocellulaires, des figures anormales de l'évolution cellulaire et en particulier des perversions de la division karyokinétique.

Enfin, Bosc a encore répondu à cette objection, en dissociant cellule à cellule des parties importantes de tumeurs, et alors il a trouvé le parasite sous des formes multiples, et, il est ainsi arrivé à démontrer la présence de sporozoaires et même la présence de figures répondant à toutes les phases du cycle évolutif de ces parasites.

On comprendrait la possibilité d'une erreur, s'il s'agissait simplement de la description d'une forme rappelant une des phases du développement de la coccidie, mais il faudrait un de ces hasards que l'on ne rencontre vraiment pas, pour trouver dans une même tumeur une série de dégénérescences collulaires pouvant se superposer comme image à toutes les phases multiples du développement d'une coccidie. Nous ne pouvons insister outre mesure sur ce point, et ceux que la question intéresse, pourront se rapporter avec soin aux fignres nombreuses que Bosc nous donne dans son ouvrage, comme aussi aux dessins faits sous la direction de Metchnikoff et dont quelques-uns ont été rapportés par Ruffer, dans le traité de pathologie générale de Bouchard.

Nous ne voulons pas insister sur ce point et nous nous contenterons de faire remarquer que, dans ces figures empruntées à différents auteurs, et vous montrant ce que Bosc a trouvé dans les cellules cancéreuses, ce qu'il y décrit comme des coccidies, les diverses phases du cycle évolutif des parasites découverts par lui, vous trouverez là des images absolument superposables à ce que nous décrivions plus haut comme le développement normal des coccidies.

En comparant ensuite ces dessins aux figures que Metchnikoff et Ruffer nous donnent comme représentant de véritables inclusions cellulaires, vous pourrez vous faire une opinion.

Enfin, il ne suffit pas d'affirmer qu'il y a là simplement une dégénérescence de la cellule, il faut encore le démontrer et nul auteur n'a pu faire cette démonstration. Au contraire, parmi les auteurs qui prétendent que ces figures sont dues à des dégénérescences cellulaires, il n'en est aucun qui a pu se mettre d'accord avec son voisin sur la nature de la dégénérescence qui a été tour

à tour qualifiée de muqueuse, de graisseuse, de colloïde, d'hyaline, de kératinique, etc.

Il ne nous semble pas qu'il puisse y avoir de doute sur ce point. Dans certains cas, et même assez souvent, on a trouvé dans les tumeurs malignes, des parasites appartenant au genre coccidie, c'est là un point établi.

S'il nous fallait une nouvelle preuve de la nature parasitaire de ces inclusions, nous la trouverions avec Cornil, dans ce fait que ces productions sont souvent entourées de cellules géantes; or, on sait que ces sortes d'éléments sont surtout trouvées, et même presque exclusivement trouvées, dans les processus infectieux à marche chronique autour des parasites, par exemple dans la tuberculose, la lèpre, la morve, etc.

Cornil, d'ailleurs, avait d'abord nié la nature parasitaire des corps dont nous parlons et les avait considérés comme des dégénérescences cellulaires, mais il admet, maintenant, depuis qu'il a examiné les tumeurs de MM. Duret et Milian, la possibilité de la présence de coccidies dans les tumeurs malignes.

Nous admettons donc la réalité de la présence des corps ayant l'aspect et les réactions des coccidies dans le cancer. S'en suit-il que nous soyons persuadés que la coccidie est le parasite pathogène du cancer, que c'est elle qui, par sa présence, provoque l'éclosion de la maladie?

Pas absolument et, sur ce point, nous tenons pour le moment à réserver notre opinion. Pour démontrer que tel parasite est la cause du cancer, il faut isoler ce parasite à l'état de pureté et obtenir ensuite par son inoculation à l'animal, une reproduction d'une tumeur identique, soit d'un sarcome à marche fatalement envahissante ou mieux encore d'un épithéliome.

Or, jusqu'à présent, les essais d'isolement du parasite sont restés sans effet et les résultats d'inoculation n'ont, par suite, pas encore pu être obtenus.

## V

### LES BLASTOMYCÈTES DANS LE CANCER

Si la théorie parasitaire du cancer n'a pas encore le consensus universel, cela tient, dit Roncali, à différentes causes. D'abord les formes décrites par les auteurs comme appartenant au parasite du

cancer ont été très diverses et semblent avoir varié avec chaque auteur; dès lors, le lecteur a peine à se reconnaître au milieu de ces descriptions qui sont encore de l'analyse poussée dans ses dernières limites et qui n'auront que plus tard une tendance à la synthèse. De plus, il faut aussi admettre que les observateurs ont parfois été trop loin et que dans leur dèsir de trouver ce germe pathogène, ils ont parfois décrit comme parasite des formes qui n'étaient rien moins que parasitaires et pendant un temps il fut de règle de décrire comme parasite du cancer tout ce qui, dans les coupes des tumeurs, n'avait pas l'aspect absolument caractéristique de la cellule épithéliale normale. Enfin, les auteurs n'étaient même pas d'accord sur la nature du parasite. C'est ainsi que certains auteurs ont affirmé que le parasite du cancer est un blastomycète, c'est-à-dire une levure.

Nous allons voir que certains auteurs ont réellement trouvé des levures dans les tumeurs malignes et ont essayé de faire la démonstration expérimentale que ces organismes étaient bien la cause du cancer.

D'autres auteurs, parmi lesquels Roncali, vont plus loin encore. Ils ne nient pas le bien fondé des constatations des observateurs qui ont décrit des formes coccidiennes dans le cancer, ils admettent que ces auteurs ont bien décrit les formes entrevues par eux, mais ils se sont trompés sur la nature de ces corps.

Pour eux, ce que l'on a décrit comme des coccidies, ce sont des levures et Roncali nous dit que les blastomycètes, quand la reproduction avorte chez eux, reproduisent les formes les plus diverses et peuvent donner toutes les apparences des différents types de pseudo-coccidies décrits par les auteurs. On peut observer ainsi des formes qui rappellent aussi bien les aspects des types décrits par Malassez, Darier, Albarran, que ceux décrits par Foa, Soudakewitsch, Borrel, Podwyssotsky, Sawtchehko, Wedeler, etc.

Aussi Roncali n'hésite pas à décrire dans l'histoire du parasitisme du cancer, 4 périodes bien distinctes.

Pendant la première période, les observations et les interprétations sont à la fois erronées, c'est la période où les auteurs décrivirent des bactéries vulgaires dans le cancer et semblèrent parfois leur attribuer un rôle pathogène. Nous en avons déjà parlé.

Pendant la deuxième période, les observations sont précises et correctes, mais les interprétations sont erronées. C'est la période où règne la théorie des coccidies. Roncali admet que les auteurs ont correctement observé et ont bien décrit ce qu'ils ont vu,

mais ces corps décrits par eux ne sont pas des coccidies, mais bien des blastomycètes. Ce sont des pseudo-coccidies, d'où il conclut que l'interprétation donnée de ces observations précises est erronée.

Dans la troisième période, les observations sont précises, mais les interprétations deviennent plus exactes et c'est le moment où l'on commence à décrire les blastomycètes du cancer, mais pendant cette période encore, manque l'argument qui doit entraîner la conviction, on n'arrive pas à la démonstration expérimentale et c'est seulement dans la quatrième période que, à la suite d'observations précises et d'appréciations correctes, on put démontrer le rôle pathogénique de ces éléments par l'expérimentation.

Nous avons déjà parlé des recherches faites pendant les deux premières périodes de Roncali, examinons ce que l'on a fait pendant les deux dernières.

Russel, en 1890, décrit dans le cancer, des corps ronds, homogènes, absolument dépourvus de structure, se colorant faiblement, qui sont situés dans les tissus en groupe de plusieurs individus, qui se trouvent aussi bien dans les leucocytes que dans les cellules propres de la tumeur ou au milieu du tissu conjonctif et se multiplient par bourgeonnement. Banti retrouve des corps analogues dans la maladie de Paget et enfin, Nissen, en 1894, isole des blastomycètes du sang d'un cancéreux, les cultive et déclare que ce sont là les agents provocateurs du cancer.

Puis viennent les recherches de Roncali et de San Felice, le premier signale des blastomycètes dans diverses tumeurs et croit pouvoir les identifier avec ce que les auteurs ont pris pour des coccidies. Enfin, il isole d'une tumeur du rectum un blastomycète particulier ayant une tendance à amener des dégénérescences et il n'hésite pas à voir là le parasite du cancer et il le baptise du nom de *Saccharomyces vitro simile degenerans*.

San Felice fait des constatations identiques, mais il arrive à isoler un blastomycète qui a d'autres propriétés et, en lui donnant le nom de *Saccharomyces neoformans*, il montre par la même qu'il le considère comme capable de faire naître des tumeurs. Maffuci et Sirleo trouvèrent à leur tour le saccharomyces du cancer qui, pour eux, est le saccharomyces niger.

Un grand nombre d'auteurs firent des recherches du même genre et vinrent plus ou moins confirmer les affirmations de San Félice et de Roncali.

Roncali isola d'abord d'un adénocarcinome de l'ovaire un blas-

tomycète qu'il retrouva ensuite dans un autre cas du même genre, puis dans plusieurs sarcomes, dans les métastases d'un sarcome de la mamelle, dans un épithélioma de la langue et dans un adénosarcome du colon et, à cause de la propriété spéciale de ce blastomycète d'amener une dégénérescence particulière des tissus chez le cobaye, il l'appela le *blastomyces vitro simile degenerans*. Kahane isola un blastomycète d'un cancer de l'utérus, Corselli et Frisco d'un lymphome, Pianese d'un épithélioma de la mamelle. Aievoli, Anna et Binaghi firent les mêmes constatations, et enfin Rossi Doria retrouva les mêmes organismes dans le sarcome puerpéral infectieux et dans le déciduome malin.

En résumé, Sans Félice, Maffucci et Sirleo, Roncali, Busse, Kahane, Ajivoli, Secchi, Corselli et Prisco, Rosse, Doria, Roberto, Binaghi défendent la théorie des blastomycètes.

Il semble donc établi que l'on peut rencontrer des blastomycètes dans certaines tumeurs ; nous ne croyons pas cependant qu'il soit légitime de dire que ce sont toujours des blastomycètes que l'on rencontre et que ce sont bien des parasites de cette classe que les auteurs, et en particulier Bosc, ont décrit sous le nom de coccidies. Il peut se faire que l'on rencontre à la fois l'un et l'autre ou l'un ou l'autre, suivant les circonstances. Tenons-nous pour le moment sur la réserve et admettons cette opinion éclective.

Ces blastomycètes ont-ils un rôle pathogène et peut-on démontrer l'existence de ce rôle ?

On ne fait plus de difficulté à admettre aujourd'hui ce que l'on considérait comme tout à fait exceptionnel il y a peu de temps, c'est-à-dire que certaines levures peuvent jouer le rôle d'agents pathogènes,

Busse, en 1894, observa un cas de pyémie chronique survenne chez une femme de 31 ans et l'examen bactériologique ne put lui faire découvrir que des blastomycètes. Sur le tibia il se forma une tuméfaction dure, qui devint fluctuante par la suite ; puis des abcès de généralisation se produisirent en différents points du corps. Dans la tuméfaction primitive du tibia, comme dans les abcès secondaires, Busse ne trouva que des levures qu'il considère comme la cause de l'affection, bien qu'il y eut aussi des staphylocoques et des streptocoques dans le pus. Il peut rester quelques doutes dans ce cas, ainsi que le fait remarquer Rabinowitsch, sur l'action pathogène des levures, puisque des microbes pyogènes, qui sont facteurs de pyémie, existaient en même temps. Busse crut d'abord voir dans la tumeur du tibia un sarcome à cellules

géantes, mais plus tard il modifia son opinion et crut à la présence de tissus modifiés par un processus d'inflammation chronique.

Curtis observa chez un jeune homme des tuméfactions multiples de la peau qui ressemblaient à des sarcomes mous et qui entraînèrent la mort. Dans des fragments de tumeurs retirés par biopsie, Curtis trouva des corps ronds et ovales entourés d'une membrane à double contour : il put les cultiver et les caractériser ; c'étaient des levures, et il donna à cette espèce le nom de « saccharomyces *subcutaneus tuméfaciens.* » Inoculées à des souris et à des rats, ces levures donnèrent naissance à des tuméfactions inflammatoires qui étaient formées par des amas de levure et un peu de tissu conjonctif proliféré. Chez le chien et le lapin, l'inoculation produisit également des tuméfactions inflammatoires ; elles ne se montrèrent pas pathogènes pour le cobaye.

Colpe décrivit un cas d'endométrite cervicale survenue chez la fille d'un brasseur et dû à des blastomycètes.

Fermi et Aruch ont trouvé que la lymphangite épizootique des chevaux pouvait être produite par des levures.

On attribue aujourd'hui aussi d'autres maladies aux coccidies et, bien que la preuve n'ait pas encore été fournie convaincante, beaucoup d'auteurs croient à la nature coccidienne de la variole. Il en est de même pour certaines affections que l'on appelle du même nom chez certains animaux et en particulier pour la variole des oiseaux, et voici maintenant San Felice qui, dans des recherches sur la variole du pigeon, attribue la maladie à un blastomycète qu'il a isolé, cultivé et inoculé.

San Félice s'est, d'ailleurs, fait un des principaux protagonistes de la théorie des origines blastomycétiques du cancer, et il a publié sur la question de nombreux travaux.

Busse, qui a étudié l'action pathogène des levures, n'est jamais arrivé à obtenir des cultures en ensemençant dans du bouillon des fragments de tumeurs, mais en opérant de même, il parvint à isoler des blastomycètes des polypes des fosses nasales, d'une tumeur sarcomateuse du col de l'utérus chez une enfant, d'un épithélioma de la peau et de la lèvre, mais il le fait remarquer, jamais les levures n'étaient seules, mais toujours accompagnées de microbes variés et il était impossible de déclarer que les levures obtenues en culture étaient bien les mêmes êtres vivants que les cellules réfrigentes que l'auteur pouvait voir avec une membrane d'enveloppe à double contour, au sein de la tumeur,et que les auteurs, dont nous

avons précédemment analysé les travaux, décrivaient comme des coccidies.

Mais les inoculations furent négatives et il conclut à la présence de blastomycètes dans les tumeurs, tout en déclarant que leur rôle étiologique n'est pas démontré.

Dès longtemps, le rôle pathogène de certains blastomycètes était connu et Klemperer, Roux et Linossier avaient déjà démontré que l'injection de cultures de saccharomyces albicans dans la veine de l'oreille du lapin, produit une mycose généralisée, et Virchow, Wagner et Schworb avaient attiré l'attention sur les infections générales causées chez l'homme par ce microbe.

Gilchrist et Royal Stokes ont vu un blastomycète dans un pseudo-lupus, ils ont pu le cultiver et démontrer que les cultures étaient pathogènes.

Gonella et Guarnieri ont démontré la présence de blastomycètes dans certaines conjonctivites du genre trachome.

Secchi signale leur présence dans les chéloïdes, De Simoni dans les hypertrophies tonsillaires, Mazza dans le rhinosclérome. De même Posodas décrit, dans certaines affections cutanées, des parasites qui sont, d'après San Félice, en s'en rapportant à la description de l'auteur, des blastomycètes, mais que lui considérait comme des sporozoaires.

Neczadimenko a étudié également le rôle pathogène des levures en inoculant des cultures pures aux animaux. L'injection intrapéritonéale amène la mort assez rapidement et on retrouve des levures dans tous les organes, ce qui indique une saccharomycose généralisée. Dans certains cas, il y a une péritonite fibrino-purulente dont l'exsudat contient des levures à l'état de pureté, c'est le cas chez le cobaye. Chez le rat et la souris cet exsudat fait défaut; l'épiploon est ratatiné et contient des petits nodules formés par des amas de levures, de cellules rondes et le leucocyte et le plus souvent les levures sont contenues dans les cellules.

L'inoculation sous-cutanée amène une suppuration à pus franc, et dans ce pus, on trouve des levures, des cellules de pus et des figures de phagocytose. Certaines levures présentent alors des signes particuliers de dégénérescence et semblent en voie de destruction; elles se colorent mal et se transforment en petits grains de diverses formes. Certains de ces grains ressemblent aux corps falciformes décrits dans les tumeurs malignes. Beaucoup de levures sont en voie de division et prennent une forme en biscuit. L'exa-

men histologique des parois de l'abcès montre que la partie externe est formée de tissu conjonctif jeune avec des cellules géantes ; le centre est rempli de pus. L'inoculation des levures en suspension dans une solution de chlorure de sodium dite physiologique et chauffées au bain-marie à l'ébullition, pour les tuer, donne encore lieu à des suppurations.

(*Journal des Sc. méd. de Lille*, avril-mai 1900).

(*A suivre*).

---

# TRAITEMENT DES TUMEURS MALIGNES INOPÉRABLES

## PAR L'ÉRYSIPÈLE ET PAR LES TOXINES DE COLEY

*(Suite et fin)*

par le Dr MATAGNE

### *Traitement par les toxines de Coley*

Voici la relation d'un certain nombre de cas traités avec succès au moyen de la toxine mélangée de l'érysipèle et du prodigiosus.

*Coley* a signalé un cas particulièrement intéressant où le succès fut redevable à la patience et à la persistance du traitement dans les conditions les plus décourageantes. Coley s'acharna réellement sur ce malade, jusqu'à ce qu'il eût triomphé du mal ; il s'agit d'un vaste *sarcome* plusieurs fois récidivé du dos et de l'aine.

Le malade fut d'abord inoculé à différentes reprises au moyen de cultures vivantes d'érysipèle : chaque fois la maladie reprenait le dessus. Coley continua le traitement au moyen de sa toxine et il obtint, après plusieurs mois, une guérison complète.

*Coley*. — Un *sarcome* inopérable de la paroi abdominale, diagnostiqué microscopiquement, guérit complètement par le même traitement.

*Coley*. — Une femme de 20 ans, atteinte d'un *sarcome fuso-cellulaire* de la paume de la main, opérée 6 fois et pour lequel il ne restait d'autre ressource que l'amputation de l'avant-bras, refusée par la patiente, guérit complètement après plusieurs mois de traitement par les toxines.

*Coley*.— Un *sarcome fuso-cellulaire* de l'omoplate, avec vaste extension à la paroi thoracique chez une jeune fille de 16 ans, guérit entièrement après 3 mois et demi de traitement. La tumeur disparut par absorption.

*Coley*. — Un *sarcome* de la jambe et du creux poplité, 3 fois récidivé chez une jeune fille de 15 ans, disparut complètement et récidiva un an et demi après, dans la région fessière, elle fut de nouveau soumise au traitement par les toxines, puis opérée. Le cas ne récidiva pas.

*Coley*.— Un *sarcome* intra-abdominal *à cellules rondes* guérit complètement au moyen du traitement par les toxines.

*Coley.* — Un *sarcome* récidivé *à cellules fusiformes* de la paume de la main fut radicalement guéri par le même traitement.

*Coley.* — Un *sarcome* du petit bassin dépendant du sacrum fut également guéri par les toxines. Les injections, faites le soir 2 ou 3 fois par semaine, permirent au malade de vaquer à ses occupations.

*Owens*, de Chicago, a traité un *ostéo-sarcome myéloïde* du tibia au moyen des toxines de Coley, et a obtenu une guérison complète.

*Mc Arthur* a traité pendant douze semaines un *ostéo-sarcome* de l'extrémité inférieure du radius, 3 fois récidivé ; la tumeur guérit radicalement.

*Stoirs* a guéri un *sarcome à cellules fusiformes* inopérable de l'aisselle après 4 mois de traitement.

*Sidney Willcox* rapporte un cas de *myxo-sarcome* de la main, traité pendant 2 mois et guéri.

*Tilly*, de Chicago, décrit un cas de *sarcome à cellules rondes* de l'orbite, guéri par les toxines. Peu de temps après, le malade mourut subitement.

*Moore* a soigné pendant 4 mois un malade porteur d'une tumeur de la grosseur d'un œuf attachée à l'os mastoïde. Le traitement fut suivi de guérison.

*Rumbold*, de San-Francisco, a employé avec succès les toxines dans un cas de *sarcome globo-cellulaire* récidivé du sein.

*Indson Smith* a traité un *sarcome globo-cellulaire* à petites cellules du cou de la grosseur d'une orange chez une femme de 28 ans arrivée à la période cachectique. Après 8 semaines de traitement, la guérison était complète.

*Stone* décrit très longuement un cas de guérison obtenue dans un cancer de l'utérus ; le traitement dura 5 mois. Les anatomo-pathologistes ne sont pas d'accord au sujet du diagnostic histologique : les uns considèrent le cas comme un épithélioma, les autres comme un *sarcome*.

Le *professeur Mynter* a traité un cas absolument désespéré de *sarcome* de la cavité abdominale.

Le cas, d'abord opéré, montra le ventre rempli d'un liquide couleur chocolat. Une tumeur diffuse avait envahi la plupart des organes du ventre. Cette laparotomie exploratrice paraissait devoir être fatale à la malade. Elle s'en remit cependant. Quelques jours après, Mynter commença à injecter les toxines à la cuisse. La semaine suivante, la tumeur commença à s'éliminer en masses de tissu nécrosé, qui obstruaient les drains. Sept semaines après l'opération

la malade est renvoyée chez elle, guérie dans un état de santé florissante.

Le St *Petersburger M. W.* a publié un cas de guérison d'un *sarcome à cellules fusiformes* du voile du palais, du pharynx, de la base de la langue et de l'entrée du larynx.

*Renssen* d'Arnhem a obtenu un cas de guérison d'un *sarcome* de dimension considérable. La localisation du mal n'est point indiquée.

*Johnson* a publié un cas très intéressant de *sarcome à cellules fusiformes* du palais, guéri par les toxines de Coley.

*Mansell-Moullin* qui a publié une excellente monographie sur le traitement du sarcome et du cancer par les injections de toxines mélangées, signale trois cas de guérison : le premier concerne une tumeur du pelvis qui guérit après quelques injections de toxines.

*Mansell-Moullin* a traité, pendant trois semaines, une énorme tumeur du flanc droit. Sous l'influence du traitement, la tumeur s'accrut considérablement et pour cette raison il fut suspendu ; mais après quelques jours, elle commença à diminuer d'une façon extrêmement rapide. Dans ces deux cas, la guérison fut vérifiée respectivement après deux ans et un an.

*Mansell Moullin* signale, comme troisième cas, une tumeur considérable de la hanche, guérie après cinq mois de traitement.

*Dewitt* a soigné par la méthode de Coley un *sarcome* récidivé de la paroi abdominale ; Le cas fut suivi de guérison.

*Dewitt* relate également la guérison d'un *cancer* de la matrice faisant saillie hors du col et remplissant le vagin. Les injections de toxines furent faites dans la tumeur d'abord, puis dans la jambe. Deux mois après la première injection, on pratiqua l'hystérectomie pour carcinome du corps de l'utérus. Sur l'utérus extrait, le col était sain, la tumeur était implantée dans le fond. La patiente fut traitée pendant quelque temps par les injections de toxines. Je dois ajouter cependant que l'auteur ne parle pas du diagnostic histologique.

*Czerny* a observé un cas très intéressant chez une femme de 35 ans qui, dans le cours de sa grossesse, vit se développer dans la région parotidienne une tumeur qui, après l'accouchement, prit un développement très rapide, faisant saillie dans le conduit auditif externe et occasionnant en même temps une paralysie faciale. Il s'agissait d'un *sarcome à petites cellules rondes dans lequel avaient pénétré profondément des travées épithéliales et des globes perlés* dispersés irrégulièrement. Après six semaines, la paralysie faciale

avait disparu, le conduit auditif était libre, et ce qui restait de la tumeur disparut complètement.

*Coley* a soigné, chez une femme de 34 ans, un *épithélioma* inopérable du menton, de la mâchoire inférieure et du plancher de la bouche, pendant dix semaines. Le diasgnostic d'épithélioma fut confirmé par l'examen microscopique. Deux ans après, la malade était encore bien portante.

*Coley* relate également un cas d'*épithélioma* de la paupière inférieure qui aurait rendu nécessaire l'énucléation de l'œil chez un homme déjà borgne. Un traitement de deux mois amena la guérison complète.

*Coley* a guéri également par les toxines un *angio-fibrôme*, de la grosseur d'une orange, de la lèvre supérieure. Je cite particulièrement ce cas-ci, parce que certains auteurs ont affirmé que l'érysipèle et sa toxine n'avaient aucune influence sur les tumeurs bénignes. Le présent cas, ainsi que celui de pseudo-lipome symétrique de Féré, prouvent bien le contraire.

*Coley* a obtenu une disparition rapide sous l'influence des toxines d'une tumeur du sternum, qu'il considérait comme un sarcome, mais qui fut reconnue, par l'examen histologique, comme étant de nature *tuberculeuse*.

### *Traitement par le sérum de l'érysipèle*

Je mentionnerai ici une modification, apportée par quelques expérimentateurs allemands, à la méthode employée par Coley. Dans l'espoir d'atténuer l'action des toxines et de rendre le traitement plus supportable à la généralité des malades, ils préparèrent un *sérum de l'érysipèle*. Ils injectaient à un mouton des cultures d'érysipèlocoques et, après quelques jours, sacrifiaient l'animal et recueillaient son sang ; le sérum en était séparé et filtré dans un filtre Chamberland, pour en éliminer les cocci.

Les premières expériences au moyen de ce sérum, furent faites à Munich, par *Emmerich* et *Scholl*, mais ces expérimentateurs nuisirent beaucoup à leur méthode en mettant trop d'empressement à vouloir présenter des cas de guérison.

De bons résultats curatifs ont été obtenus cenpendant par le sérum de l'érysipèle, et son emploi est particulièrement recommandé pour des malades arrivés à la période cachectique.

*Coley* a fait quelques esssais avec la méthode d'Emmerich. Seulement, au lieu d'injecter des cultures vivantes d'érysipélocoques,

il avait injecté journellement, pendant six semaines, à un cheval, les toxines de l'érysipèle et du *micrococcus prodigiosus*, puis le sérum avait été retiré. Coley traita de cette façon un *angio-sarcome* récidivé et inopérable du sein, chez une personne arrivée à la période cachectique. Une amélioration considérable se produisit, et après plusieurs mois, la malade put être opérée et guérit.

*Rosenberger* a traité, au moyen du sérum d'Emmerich, un *sarcome* récidivé *à cellules rondes* du creux poplité ; il obtint une guérison par désagrégation.

Cas personnels. — *Premier cas.* — J'ai eu l'occasion d'employer les toxines de Coley chez un certain nombre de malades, et j'ai été assez heureux d'obtenir une guérison complète dans un cas d'*épithélioma de la langue.* Il s'agit d'un homme de 64 ans, de robuste constitution. En janvier 1895, il s'était aperçu de quelque chose d'anormal au plancher de la bouche ; un bouton qui le gênait, la muqueuse plus rouge et des élancements dans la langue. En février, il consulte un médecin qui constate l'existence d'une tumeur épithéliomateuse, et conseille une intervention opératoire à laquelle le malade refuse de se soumettre. Il s'adresse à plusieurs autres médecins, à des praticiens de grande autorité, qui posent le même diagnostic, donnent le même conseil, mais le malade ne veut pas entendre parler d'opération. Au commencement de juin 1895, il vint me consulter. Le malade présentait alors une tumeur trilobée, siégeant au plancher de la bouche, à gauche du frein de la langue, de la grosseur d'une noix, pour le lobe principal. Les deux autres lobes s'étendaient, l'un à la droite du frein, l'autre vers la base de la langue. A la région sous-maxillaire gauche, on constatait l'existence d'une glande de la grosseur d'une noisette et, sous le menton, deux autres glandes respectivement de la grosseur d'un pois et d'une fève. La tumeur était indurée, l'ulcération très superficielle ; pas de suppuration ; douleurs lancinantes, s'irradiant principalement vers l'oreille gauche ; bref, tous les signes cliniques du cancer ; d'ailleurs tous les médecins qui ont eu l'occasion de l'examiner, sont d'accord pour attester qu'il s'agit bien d'un épithélioma, que le cas ne présentait aucun doute à cet égard.

L'examen histologique du néoplasme n'a pas été fait ; de crainte de compromettre la marche du traitement, en ouvrant la porte à des infections secondaires, j'ai reculé devant les lésions nécessaires pour extraire une partie de la tumeur ; j'ai préféré m'abstenir de toute mutilation.

Le traitement commença le 10 juin par l'injection sous la peau de la région sus-hyoïdienne d'une dose de 5 centigrammes de toxine. Deux heures après environ, la température axillaire était de 38°5. Le 11, injection de 10 centigrammes, sans réaction. Le 12, 10 centigrammes dans la tumeur, toujours sans réaction. Le 13, 20 centigrammes sous la peau de la région sus-hyoïdienne. Le 14, 30 centigrammes. Le 15, 40 centigrammes. Le 16, 40 centigrammes dans la tumeur. Une demi-heure après, le malade fut pris de violents frissons; cependant, la température ne dépassa pas 38°; la langue fut fortement gonflée pendant deux jours. Le 19, toute trace de réaction précédente ayant disparu et la langue étant revenu à son volume normal, j'injectait une dose de 20 centigrammes sous la peau de la région sus-hyoïdienne. Ce fut la dernière injection que reçut le malade. La température, une heure après l'injection, était de 38°1. A partir de ce moment, la fièvre persista pendant quatre semaines. La température alla crescendo jusqu'au 24 juin, où elle atteignit 41°. Jusque vers le 11 juillet, elle fut voisine de 39°, et à partir de cette date, diminua progressivement pour arriver à la normale le 20 du même mois.

Cette fièvre était quotidiennement interrompue par des rémissions qui allaient jusqu'à une température voisine de la normale. Dans les premiers jours, il y eut d'assez nombreux vomissements. Le 24 juin se déclara, en même temps que des frissons violents et la fièvre intense que j'ai signalés, un gonflement articulaire du pied droit. Le 27, le genou gauche fut entrepris. Le 29, le pied gauche et le poignet gauche. Le 2 juillet l'épaule droite. Le 6 juillet, le poignet droit. Le 20 juillet, les phénomènes articulaires commençèrent à diminuer, des transpirations abondantes se produisirent très fréquemment et au commencement du mois d'août le malade pouvait se lever.

Vraisemblablement, nous avons eu affaire ici à une infection érysipélococcique. Aucun des autres cancéreux qui reçurent la toxine ne présenta de tels phénomènes d'infection.

Durant toute cette période fébrile, la tumeur diminua d'une façon considérable. Cette diminution continua après la période fébrile, si bien que vers la mi-août, on ne constatait plus trace de l'épithélioma, ni des ganglions sous-mentonniers. Quant au ganglion sous-maxillaire, il avait un peu augmenté de volume, mais il disparut également et, au commencement de septembre, on ne pouvait plus en constater la présence.

J'ai revu ce malade au commencement de cette année, jouissant

d'une santé vraiment enviable, lorsque en avril dernier, il fut emporté en quelques jours par une affection pulmonaire.

*Deuxième cas.* — Sarcome récidivé du cou chez une femme de 78 ans. Tumeur de la grosseur d'un œuf paraissant siéger dans le muscle sternomastoïdien; une autre tumeur de la grosseur d'une petite noix à la région massétérine et deux petits ganglions très durs sous le menton. Après trois mois et demi de traitement, injection tous les deux jours environ, la grosse tumeur avait complètement disparu, la tumeur massétérine était à peine perceptible, mais les ganglions n'avaient pas entièrement disparus, lorsque le traitement dut être interrompu pour une cause fortuite. Six mois après la cessation des injections, j'ai sonstaté une légère reprise du mal. L'examen microscopique et l'histoire clinique consécutive de ce cas semblent démontrer que la tumeur était de nature *tuberculeuse.*

*Troisième cas.* — *Sarcome* récidivé du cou, du volume d'une tête de fœtus. Traitée pendant trois mois, la tumeur avait diminué des deux tiers, lorsque la malade, impatientée par la longue durée du traitement, préféra s'adresser à un chirurgien.

L'opération fut fatale au malade.

*Quatrième cas.* — *Sarcome* récidivé au bras. Les injections ne purent qu'amener un arrêt dans le développement du mal. A un moment donné, celui-ci, reprit sa marche envahissante.

*Cinquième cas.* — *Sarcome* gangréneux de la joue. Aucun résultat, sauf un arrêt momentané dans la marche de l'affection.

*Sixième cas.* — *Sarcome* profondément ulcéré du cou, chez un homme de 64 ans très affaibli. Le patient succomba après cinq semaines de traitement pendant une réaction consécutive à une injection de 10 centigrammes de toxine. La tumeur avait un peu diminué de volume.

*Septième cas.* — *Épithélioma* du sinus maxillaire chez une dame de 85 ans. Après dix semaines de traitement, on constatait une diminution très notable dans le volume de la tumeur. Malheureusement, la malade affaiblie et souffrant d'une affection cardiaque très avancée, mourut inopinément de syncope.

*Huitième cas.* — *Épithelioma* gangréneux de l'oreille. Aucun résultat.

*Neuvième cas.* — *Cancer* du rectum. Le malade ne pouvait aller à la selle spontanément. Après trois semaines de traitement, des selles spontanées se reproduisirent, les glaires disparurent. En somme, amélioration très notable, mais qui ne se maintint pas.

*Dixième cas.* — *Carcimone* récidivé du sein, de la poitrine et de la région sternale. Les injections produisirent un arrêt dans la marche de l'affection, qui est restée stationnaire pendant plusieurs mois.

*Onzième cas.* — *Cancer* utérin. Amélioration marquante, diminution des douleurs, diminution du volume de la tumeur. L'amélioration dura quatre mois ; elle ne se maintint pas.

*Douzième cas.* — *Caneer* utérin. Pas de résultat.

*Treizième cas.* — *Cancer* du sein. Traitement préventif par les toxines après intervention chirurgicale. Le résultat ne répondit pas à mon attente. Le cas était de ceux réputés inopérables : de nombreux ganglions avaient envahi la région sus-claviculaire.

*Quartorzième cas.* — *Cancer* du sein. Traitement préventif après opération. Tous les ganglions n'avaient pu être enlevés. La récidive fut rapide. Le traitement ne fut d'ailleurs pas régulièrement suivi, par suite du refus de la malade de laisser continuer les injections de toxine.

*Quinzième cas.* — *Épithélioma* récidivé de la langue. Le traitement n'eut aucun succès.

*Seizième cas.* — *Épithélioma* récidivé de l'amygdale, du volume d'un œuf, diagnostiqué microscopiquement. Le traitement, d'une durée de trois mois, amena la disparition de la tumeur dont il ne restait plus que trois petits nodules du volume d'un pois. Le traitement semblait devoir se terminer heureusement lorsque le malade fut emporté en trois jours de temps par un tétanos céphalique.

*Dix-septième cas.* — *Cancer* récidivé du sein. Le traitement poursuivi pendant une année, maintint la tumeur dans un état stationnaire ; la malade mourut d'une affection intercurrente.

Statistique de Coley. — Coley a publié, dans le courant de l'année derniére, les résultats de son traitement dans 140 cas de sarcomes inopérables.

Le docteur Barella, un des membres les plus actifs de l'Académie royale de médecine de Belgique, a reproduit cette statistique dans *la Gazette médicale belge*. Parmi les 140 cas que Coley a traités, 84 étaient des sarcomes à cellules rondes, 21 étaient à cellules fusiformes, 9 étaient à cellules mixtes, 9 mélaniques, 2 des chondro-sarcomes, 6 des sarcomes, dans lesquels le diagnostic clinique ne fut pas confirmé par l'examen microscopique, 12 des sarcomes

dans lesquels, malgré cet examen, le type de la cellule ne fut pas déterminé.

Des 84 sarcomes à cellules rondes, 35 furent plus ou moins amendés ; 3 disparurent complètement, 1 malade resta bien pendant plus de trois ans, 1 est bien au moment actuel, après un an et demi, 1 troisième se conserva en santé pendant un an, sa trace fut ensuite perdue.

Des 21 sarcomes à cellules fusiformes, 10 guérirent et tous les autres furent notablement amendés. Des 6 sarcomes à cellules mélangées, 3 guérirent, 2 furent améliorés, 1 guérit et le malade se maintint bien pendant trois ans et trois mois, après quoi le sarcome récidiva dans le ventre, ce qui entraîna la mort du sujet six mois après. Des 9 sarcomes mélaniques, 2 seulement éprouvèrent une légère amélioration ; les autres ne furent pas affectés par le traitement.

Un grand chondro-sarcome disparut, mais récidiva sept mois après et finalement emporta le sujet, l'autre fut légèrement amélioré. Pour les 12 cas dans lesquels le type de la cellule ne fut connu, 9 furent améliorés, 5 ne subirent aucun changement et 1 guérit.

Coley résume comme suit les résultats qu'il a obtenus : 8 sujets restèrent bien pendant plus de trois ans, 9 pendant un temps variable de un à trois ans, 4 de six mois à un an. Il y eut rechute pour 4 cas qui avaient complètement disparu ; 2 des malades moururent, et les 2 autres sont encore vivants et bien portants, après avoir été de nouveau traités.

Conclusion. — Le moment est venu maintenant de tirer une conclusion de ces différents faits. Quelle doit être notre conduite en présence d'un *sarcome inopérable?*

J'insiste tout d'abord sur le mot *inopérable*, car il ne peut être question de soustraire à l'intervention chirurgicale les malades encore opérables ; bien au contraire, le traitement par les toxines de Coley doit devenir plutôt un adjuvant de l'intervention chirurgicale ; on a observé, en effet, dans différents cas, que des tumeurs inopérables pouvaient, après un traitement par les toxines de quelques semaines de durée, devenir opérables, et faire bénéficier ainsi le malade d'une guérison radicale. Comme vous avez pu le remarquer par la dernière statistique de Coley, les diverses variétés de sarcomes réagissent d'une façon très différente aux toxines. Les *sarcomes à cellules fusiformes* y sont plus sensibles :

ils donnent la proportion énorme de 50 p. 100 de guérison, il sera donc indiqué d'employer toujours le traitement de Coley dans la variété fuso-cellulaire. Le *sarcome à cellules rondes* se laisse attaquer bien plus difficilement, mais a donné cependant un nombre de guérisons assez encourageant. Les *ostéo* et les *chondro-sarcomes* paraissent assez rebelles au traitement; mais des succès ont cependant été obtenus dans ce genre de tumeur.

Le *mélano-sarcome* seul s'est montré rebelle; il est probable, cependant, que cette dernière variété de tumeur, d'une malignité extrême, donnera également des succès, car, dans la statistique des cas guéris par l'érysipèle spontané, figure le sarcome mélanique.

Que faut-il penser du traitement dans les *cancers* proprement dits? Les résultats jusqu'à présent sont bien décourageants et le nombre de succès publié bien minime, eu égard au chiffre de cas traités. Je crois cependant qu'il n'y a pas lieu de désespérer et qu'il sera possible d'obtenir, pour le cancer, quelques-uns des résultats heureux obtenus dans le sarcome.

Et ici, tout aussi bien que pour le sarcome, je pense qu'il y a également lieu de faire des distinctions entre les différentes *variétés de cancers.*

Si nous envisageons les résultats obtenus jusqu'à ce jour par les toxines, nous remarquons que tous ces succès ont été obtenus dans les cas d'épithélioma, et parmi les épithéliomas, nous remarquons encore que les succès ont été obtenus seulement dans l'*épithélioma pavimenteux*. En effet, dans le cas de guérison que j'ai obtenu, il s'agissait d'un épithélioma pavimenteux de la base de la langue, dans les deux cas de guérison publiés par Coley, le cancer du menton et celui de la paupière, il s'agissait également d'épithélioma pavimenteux.

Il est intéressant de remarquer également que ces épithéliomas siégeaient *à la face* et que cette localisation faciale paraît rendre le pronostic plus favorable pour le succès du traitement.

Je vous prie de remarquer aussi que bon nombre de sarcomes guéris siégeaient également à la face, dans la cavité buccale ou au pharynx et qu'au surplus, c'est dans les localisations faciales que les guérisons ont été les plus rapides.

Dans ces conditions, je crois pouvoir recommander l'usage de la toxine, au moins dans les épithéliomas pavimenteux de la face.

Quelle conduite faut-il tenir dans les autres *localisations du can-*

*cer?* Ici la toxine donne peu de résultats; elle arrive à arrêter momentanément la marche du mal. Très fréquemment elle est suivie de quelques *effets bienfaisants*, comme la suppression des douleurs, la disparition d'un œdème, l'arrêt d'une hémorragie, et souvent aussi d'une diminution du volume de la tumeur, ce qui, au point de vue de l'état moral du malade, a une grande importance. Mais, dans ces conditions, ce n'est encore qu'un *palliatif*, et il me semble que, lorsque aucun autre traitement curatif n'est possible, il est permis d'essayer l'*inoculation de l'érysipèle*. Qu'importe le danger que peut présenter cette inoculation lorsque l'on a affaire à une maladie fatalement mortelle, et l'infection érysipélococcique une fois obtenue, il serait peut-être utile, si celle-ci n'est pas assez intense, de la renforcer par quelques injections de toxines du *Micrococcus prodigiosus*, c'est là une idée qui m'est personnelle et que je n'ai pas encore eu l'occasion de mettre en pratique. Si peu nombreux que puissent être les succès, on pourra toujours courir la chance d'arracher à la mort un malade qui y est irrémissiblement voué.

*(Bruxelles, 1900.)*

---

# INDEX BIBLIOGRAPHIQUE

**Les travaux, sans indication d'année, sont de 1900**

## Appareil de la locomotion.

Djémil (Pacha). Amputation inter scapulo-thoracique, pour des tumeurs malignes de l'épaule (Rev. M. pharm. Constant. XIII, 27). — Tixier. Sarcome de l'omoplate. Amputation inter scapulo-thoracique (Lyon, Méd. XCIII, 340.

## Appareil de l'innervation.

Anglade. Un cas de sarcome angiolithique de la dure-mère chez une aliénée (Arch. Méd. Toulouse, 60-89). — Buchanan (G.). Large sarcomatous Nenroma of the internal popliteal Nerve (Brit. M. J. Lond., 955). — Dercuni (F.). Endothelioma of the Gasserian ganglion, etc. (J. am. M. ass. Chicago, 1026). — Laubie. Sarcome du nerf radial. Résection de 15 centimètres du nerf. (Gaz. hebd. méd. Bordeaux, XXI, 102.)

## Appareil des sens spéciaux.

Bednarsku (J.). Contribution ou traitement du C... de la peau (Preyz. lek. Krakow. 261). — Couvy (L.-E.). De l'adénome et de l'adéno-épithéliome des glandes sudoripares (Bordeaux, in-8°, n° 14). — Dubreuilh et Rocher. C... hémorragiqne développé sur un nœvus vasculaire (Gaz. hebd. des Sc. Méd. Bordeaux, 208). — Key (E.). Ett fall af Koroidal sarkom Méd. Sekundær artrifi of œgat (Hygica, Stockholm, 99). — Le Calvé (J.). Epithéliome lobulé de la conjonctive chez un cheval (Rev. de Méd. ret... Par. 145). — Pergens (E.). Des tumeurs malignes de l'orbite (Ann. d'ocul. Par. 104). — Rollet. Epithéloma palpébral droit et sarcome mélanique de l'œil gauche chez le même malade (Soc. de Chir. Lyon, 83). — Zeroni. Weber dos C... der Gehœrorganes (Arch. f. ohrenh. Leipzig, 141).

## Appareil de la digestion

### 1° *Partie sus-diaphragmatique de l'appareil de la digestion*

Betagh (F.). — Le psoriasis de la langue et l'épithélioma (Suppl, ol Policl. Roma, 609). — Blanc et Vitant. Note sur un cas d'épithélioma primitif du voile du palais (Loire Méd., 120). — Duplay (S). Rétrécissement C... de l'œsophage (Clin. chir. de l'Hôtel-Dieu, 8° Par.). — Eshner (A. A.).

C... of the œsophagus (Méd. Fornighky St-Louis, 103). — Gastpar (A.). Em Fal von œsophagus-sarkom (Centr. f. allg... Iéna, 81). — Gentès et Roche. C... de la partie inférieure de l'œsophage et gangrène pulmonaire (J. Méd. Bordeaux, 265). — Guyot (id., id.). — Vierling (G.). Du carcinome de l'œsophage (Inaug. Diss. München, avril).

2° *Partie sous-diaphragmatique de l'appareil de la digestion*

Aldegormann (H.). Ein endothélium der Mogens (Inaug. Diss. Würzburg). — Bacaloglu. C... de l'iléon (Soc. anat., Par. 143). — Badie. Sur le C... sous-muqueux de l'intestin (Lyon, 8° n° 445). — Castex. Un cas d'epiplocèle C... (Languedoc, Méd chir., 120). — Cerné. Note sur l'intervention chirurgicale dans le C... de l'estomac (Normandie, Méd , 151). — Cunéo. Anatomie pathologique du C... de l'utérus (Rev. de chir., Par., 513). — Douglas (C.). Diagnostic du C... de l'estomac (Edimb M. J., 454). — Durand. C... invaginé recto-sigmoïde. Résection par la voie périnéo-vaginale (Soc. chir., Lyon, 91). — Fowler (G.). C... du cœcum et du colon. Résection (Brooklyn. M. Y., 136). — Gangolphe. Epithélioma du rectum. Résection (Soc. chir., Lyon, 9). — Goullioud. C... invaginé recto-sigmoïde. Résection. Récidive. Amputation par voie abdominale (id., 85). — Gross. Trois observations d'ablation du C... du rectum par la voie périnéale (Bull. Méd., Par., 201). — Grünbaum. C... du rectum (Gaz. lek. Wars zawa, 395). — Harvie (J.). — Report of a case of recorvery ofter gastrectomy for carcinoma (Ann. surg. Philo., 344). — Hochenegg (J.). Opérations du C... du rectum (Wien. Klin. Wehnschr., 399). — Jeannel. Un cas d'épiplocèle C... (Discussion) (Languedoc, Médico-chir., 120). Jonescu. C. . primitif du cœcum et de la valvule iléo-cœcale (Spitalne Bucurescĭ, 122). — Lacapère (G.). C... histologique du pylore et des ganglions lombaires (Soc. anat., Par., 309). — Lejonne et Milanoff. Squirrhe atrophique de l'estomac (Soc. anat., Par., 40). — C... de l'estomac ; ouverture dans la cavité péritonéale (ibid., 193). — Le Roy (C.). C... latent du pylore (J. Sc. Méd., Lille, 348). — Matheios (J. M.). Should a colostomy be done for C... of the rectum (N. York Lancet, 54). — Montagnon. C... du pylore (Echo Méd., Toulouse, 222). — Nicaise (V.). C... gastrique avec noyaux dans le foie (Soc. anat., Par., 146). — Oukes (W.). C... du rectum (J. Med. a Sc. Portland, 145). — Obrastzow (W. P.). Diagnostic du C... et de la tuberculose du cœcum (Arch. f. Verdnungskr. Berl , 17). — Page. Trois cas de C... du rectum. Résection (Lancet Lond , 1004). — Potel. C... du pylore généralisé au péritoine. Gastro-enterostomie (Lyon, Méd., 487). — Pichler (J.). Statistique d'opérations de C... du rectum (Arch. f. Klin. Berl., 228). — Rattan (F.). Diagnostic du C... de l'estomac (Pacific. M. J. San Fran., 326). — Schneider (F.). A propos du C... du rectum (Inaug. Diss. Rostoch ). — Simon. C... du rectum avec généralisation à la peau (Soc. anat., Par., 68 et 211). — Souligoux et Milian. Epithélioma cylindrique suppuré du pylore (id., 52). — ? Du C... de l'estomac (Ref. Méd., Palerme, 373).

3° *Annexes de l'appareil de la digestion.*

Aubéry. C... primitif du pancréas (Loire, Méd. Saint-Etienne, 128). — Cornil. C... de la tête du pancréas (Dis.) (Soc. anat. Par. 139). — Cruchet. Néoplasme secondaire du foie. (J. M. Bordeaux, 439). — Guiranna (G.) C... secondaire du foie (Nuom Rev. clin. Napoli, 1). Gunther. Em. Fall. son primaerenc cylinderzellen C... des Pankreuschwunges (Deuts arch. f. Klin. Leipz. 376). — Kassel (F.) Beitr. zur Camistik des C.., des Pankréas (Inang Dess. Leyz. — Mannelidis, Maladie d'Addison chez une tuberculeuse cancéreuse (Arch. orient. M. et chir. Par. 74. — Mazzotti (L.) Perihépatite et C... du foi (Bologna. Brol. — Monod (B.) C... de la tête du pancréas (Soc. anat Paris 136). — Morlot. ibid... (Bourgogne Méd. Dijon. 48).

## Appareil de la circulation

Burnet (J.) Note sur un cas de lymphosarcome (Scottish M. a. s. J. Edinl. 228). — Granitz (P.) Ueber adenocarcinome (Deuts. Méd. Welnschr Berl. 205). — Hutchinson (J.) Un cas de lymphadenome (Polycl. Lond. 166). — Sgambatti (O.) Lo Sviluppo del cancronelle glandole linfatiche (Policl. Roma 165).

## Appareil de la respiration.

Barth (E.). Em bemerkensnorther Fall von Kelkopfrcbs (Arch. f. Largny. Berl., 330). — Bérard. C... du corps thyroïde. Enucléation (Lyon Méd., 234). — Christidis (A.). Du C... primitif du poumon (Rev. Méd. pharm. Constant, 74). — Duvivier. C... du larynx (Echo Méd. Nord. Lille, 190. — Gruié (M ). De la forme médicale du C... thyroïdien (Lyon, thèse). — Jaboulay. Ablation d'un C... de l'épiglotte (Lyon Méd., 552). — Peyrot et Milian. Gangrène pulmonaire après entéro-anat. (Presse Méd. Paris, 201). — Polk (W.). Adénome de la thyroïde (Am. Gym. et obst. J. N. Y, 140). — Tumeurs épithéliales primitives des bronches (Ref. Méd. Palermo, 454). — Szelagonski (L.). Du C... primitif pleuro-pulmonaire. Thèse, Paris). — Tilley (H.). Malignant discase of larynx (Polyclin. Lond., 256).

## Appareil de la sécrétion urinaire.

Guyon. Des tumeurs C... du rein (Ann. mal. des org. génif., 1-17). — Duma. C... du rein (Soc. chir. Bucarest, 115). — Imbert (L.). Les nouvelles idées sur la pathogénie des tumeurs malignes du rein (M. Montpellier, Méd., 417-462). — Jonesco (T.). C .. du rein. (Soc. chir. Bucarest, 114). — Kelley (J ). Tumeurs malignes de la vessie (Am. J. obst. N. Y, 200). — Lœper ét Chipolian. C... du rein d'origine pyélique (Soc. anat. Paris, 67). — Martel et Pignod. Dégénérescence néoplasique du rein droit en ectopie inguinale (Loire Méd. Saint-Etienne, 31).

## Appareil de la génération.

### 1° *Organes génitaux de l'homme.*

Carlier. C... du testicule (Echo Méd. du Nord, 88). — Delore (X.). Cystostomie sus-pubienne dans le C... de la prostate (Lyon Méd., 338). — Méat hypogastrique avec survie de 11 mois, chez un cancéreux prostatique (Gaz. hebd. M. Par., 313). — Métreau (W.). Du pronostic du C... de la verge (Bordeaux, in-8°).

### 2° *Organes génitaux de la femme.*

Bacaloglu et Herrenschmidt. Sarcome primitif de l'ovaire (Soc. anat. Par. 54). — Bail (M.) C.., du vagin, etc', Inaug. Diss. Tulingen). — Betancourt (A.) Epithelioma primitif du vagin (Cron. Med. guir. de la Habana, 57). — Beyea (H. D.) Trois cas d'adeno-carcinome des ovaires (Am. J. obst. N. Y. 212). — Boissier. C.., primitif du corps, de l'utérus (Thèse Montpellier). — Boldt (D.) Traitement palliatif du C.,. de l'utérus (Pow. Graduate N. Y., 484). — Dudley. Adenocarcinome de l'utérus (Am. J. obst. N. Y. 381). — Duret. C... latent du corps de l'utérus et kyste de l'ovaire. (Nord, Méd. Lille, 92). — Gaubert (C.) De la dilatation anorectale dans le C... de l'utérus inopérable (Lyon, 8°). — Kustner (O.) Opération palliative dans le C.., de l'utérus (Centr. f. gynaek Leypz. 361). — Lorain (H.) Endométrite sénile et C.., du corps de l'utérus (Actualité Med. Par. 88). — Macaggi (L.) Un cas de déadenome malin (Bassegna d'ost., Napoli, 28). — Malartic et Guillot. C .. utérin avec ganglion sus pubien (Soc. anat. Par., 123). — Manuclidès. Maladie d'Addison chez une tuberculeuse et C. . (Arch. orient Par. 47). — Marchesi (P.) Epithelioma et Môle vésiculaire (Ann. di ost. Milano, 37). — Overeating and C... (Brit. M. Y. Lond. 596). — Morestin (H.) C... du col développé sur un utérus fibromateux (Soc anat. Par. 252). — Pauchet. Dégénérescence C... des fibromes utérins (Gaz. M. de Picardie, 43). — Pichevin. Diagnostic du C... de l'utérus au début. (Semaine gynéc. Par. 161). — Pohorecki (A). Die Endothelgeschwülste des utérus (Arch. f. Gyn. Berl. 252). — Puppel (E.) Beitraege zum stadium der Ausbreitung etc... (Inaug. Diss. Koningslorg). — Rouffart. C... utérin au début avec ganglions iliaques malades (Soc. belge gyn. Brux. 259). — Souligoux et Milian. Sarcome du col de l'utérus (Soc. anat. Par. 80), — Stevens (Th.) The carly diagnosic of. C... of. the utérin (Brit. Physic. Lond. 265). — Verstraete (G.) Du fibrome utérin compliqué de C... épithelial (J. Sc. Med. Lille, 193). — Victor (Agnes C.) Adenocarcinoma of the body of the utérin Boston (M. S. J. 353). — Witkowski (A.) C. de l'utérus et grossesse. (Inaug. Diss. Berl.)

*3° Annexes de l'appareil de la génération.*

Abbe (R.) C.. de la mamelle (Med. Nesis N. Y. 521). — Banks (W.) The lettsomian lectures being on pratical observations au Cancer of the breast. Bret. M. J. Lond. 557-937). — Delatour (H.) C... de la mamelle etc. (Brooklyn. M. J. 310). — Forest (H.) C... of the Becust in the male (ibid.) — Herman (J.) ibid. (ibid). — Legendre. Du curage méthodique de l'aisselle dans le C... du sein (Lyon). Mc. Williams (C.) statistique de C... de la mamelle (Med. News. N. Y., 614). — Romieu (F.) Du zona dans les C... du sein (d,) — Touche. C. du sein : généralisation au squelette. (Soc. anat.) Par. 68.)

## Généralités.

Ashihara (N.). Ueber das Lupuscarcinom (Inaug. Diss. Breslau). — Balleray (G.). Early operations for C... (Méd. Rec. N. Y., 604). — Belha (R.). Zur Krebstatistik (Strchr. f. Mod. Berl., 161). — Ueber die Infektiosidæt der Krebses (*id.*, 164). — Bénedict (A). C .. occurung. macid parts of the lody (Méd. News. N. Y., 648. — Bormel (A). Evolution de la sphère attractive dans la cellule C... (Soc. biol. Par., 331). — Brose (L.). Sarcome des mettelohrs (Ztschr. f. Ohren. Berl.). — Buchanan (R.-J.). C... of theorie parasitaire (Liverpool, M. ch. Y., 149. — Burnie (W.). The connexion betiveen feeding and C... (Lancet. Lond., 965). — Claude (H.). C... et tuberculose (Paris, in-8°). — Czerny (V.). Des C... inopérables (Thérap. de Gogensa. Berlin, 202. — Dor (L.). Principes généraux devant conduirc à la découverte des sérums anticancéreux (Gaz. hebd. Méd. Paris, 232). — Dziewouski (L.) Weber multiples auftresten der C... (Heilkunde Wien., 263). — Fison (E.-F.). When is C... cured? (Brit, M. J. Lond., 699. — Fonseca-Wallheim (B.) Ein Pall son premuron Mayenkrebs, etc. (Inany. Diss. Kiel). — Haddon (J.) Sir William Banks ou C... (*id.*, 805). — The connexiou betnean feeding and C... (Lancet. Lond., 965.). — Jeanbrun (E.). Epithélioma du talon avec adeno-phlegmon iliaque (N. Montpellier Méd., 506). — Jennings (C.). Is C... curable? (Bret. M. J. London, 993). — Kimpel. Sur les épithéliomas (Klin. Monat. Suttg., 252. — Klausa (K.). Weber die Endstchung, etc... (Inaug. Diss. Kiel.) — Krokienwicz (A.). Das Verhulten der Blutes in Verlaufe von Mayencarcinom (Arch. f. Verdun. Berlin, 25). — Lamotte (P.). De la méthode de Cerny et Trunecek (Echo Méd. du Nord, 121). — Lapeyre et Labbé. Sarcomatose extra-viscérale généralisée (Presse Méd. de Paris, 145). — Leard (L.). De l'épithélioma adamantin (Lyon, in-8°). — Lemière (G.) Le parasitisme dans le cancer. (J. Sc. Méd. Lille, 252-408). — L. J. Traitement des C... superficiels par l'arsenic (Méd. mod. Paris, 285). — Leven (G.). Epithélioma bronchial du C... (Soc. anat. Paris, 233). — Mac Evitt (Y. C.). Notes sur le C... (Am. Gym. J. N. Y., 120. — Maconette. Le C. (Belg. Méd. Gand. Haarlen, 481),

Massay (E) Sommary of. Cases of. C..., etc..., (Med. Rec N. Y.. 587). — Meyer (E. A.) Sur les C... (Deuts. Ztsch. f. Leipz. 345). — Minsson (F.) Ueber primäen Lundenkrch. (Ivang. Diss. Kicl). — Miranda (B.) C... et méthode de Cerny et Trunecek (Brazil. Med. Brio de Jan., 57). — Monin Le C... (Hyg. usuelle, Par. 145). — Novy (B). Ein Fall von primäen Tuber carcinom. (Monats. f. Gaburt, Berlin., 1043). — Park. (R) Again the question of C... (Buffalo M. J. 559). — Reid (G) Sir William Ranks on C... (Lancet. Lond. 1094). — Robinson (A) Observations de traitements de C... (Med. Rec. N. Y., 535). — Romme (R). La fréquence croissante du C... (Presic Med. Por. 117). — Routier, Sarcome du petit bassin (Soc. chir. Par. 566). — Saldanha (C.) The social foctor in the genesis of C... (Lancet. Lond. 1244). Sawyer (J), Note sur les causes du C... (Lancet Lond). — Schmidt (M) zur Casuistik des primäen Lungen Krebses (Inaug. Diss. Séna). — Schule. Diagnostic et Symptomatologie des tumeurs malignes (Zts. chr. f. Prakt, etc. Wiesb., 41). — Schutz (J) Etiologie des C... (Acrzt. Saclescrsttand. Berl. 105).—Sherwell. (S.) Traitement des tumeurs maligne par l'arsenic (Med. Rec. N. Y 744). — Siebermann (F.) Ueber enien weiteren. Fall von spongios., etc. (Itschs. f. Ohrcuch. Wiesb., 291). — Smith (M.) Le spontaneous disajcarance of a Sarcomatous tumeur (Bristol. M-Ch. J. 30). — Smith (G.) De l'infectiosité des tumeurs malignes (Wien. Med. Bl., 35 69). — Stecle (J.) Sarcome retropéritoncal (am. J. M. Sc. Phila. 311). Stsnbeck (T.) Fal af Kud Krafta. lakt lehandling Nied Birit genrtrabur (Hygica Sdochlolm, 18). — Fournier (C.) Les levures pures dans la tuberculose, le diabète et le C... (Belfort E. Derillers). — Veau. Epithelioma branchial du Cou (Rev. chir. Par. 347). — Wagner (A). Zur Fürldiagnose des Magen Carcinome (Wien. Med. Bl. 295).— Wild. (L). Em Fall. von Sarkom des Grasshirné (Inaug. Dess. Munel, avril). — Zieni) Etiologie des tumeurs malignes (Ret. Lebd. laryng. Bordeaux, 577. Traitement des C... par l'arsenic. (Med. Mod. Par. 285).— De l'étiologie du C... (Bermingl. M. Rev. 257). — La fréquence croissante du C... (Rev. d'hyg. Par. 384. — Etiologie des tumeurs Malignes. (J. Am. M. ass. Chicago, 691). — id... (Med. Mews N. Y. 345) — Die Ausbreitung und der Ursprung der bosartigen Gesclwülste (acrz tl. Sachierständ Zty. Berlin 115). — W. H. Diet, as a Causa of C... (Polycl. Lond. 213).

---

*Le Gérant :* P. LANGLOIS.

Châteauroux. — Imp. P. Langlois et Cie

*TOUTES MALADIES*

# Capsules RAQUIN

**Approuvées par l'Académie de Médecine**

**INSOLUBILITÉ DE LA CAPSULE GLUTINEUSE**

*dans l'Estomac, absence d'odeur et de renvois, tolérance parfaite*

Faire prendre au moment des repas, dans les 24 heures :

**1 à 3 Capsules RAQUIN hydrargyriques;**
**3 à 15 Capsules RAQUIN des autres sortes.**

**CAPSULES RAQUIN** au Copahivate de Soude (0g40).
**CAPSULES RAQUIN** au Copahu titré (0 gramme 50).
**CAPSULES RAQUIN** au Cubèbe (équivalent de 1 gr. de poudre).
**CAPSULES RAQUIN** au Goudron (0 gr. 25 par Capsule).
**CAPSULES RAQUIN** au Bichlorure d'Hydrargyre (0g01.)
**CAPSULES RAQUIN** au Protoiodure d'Hydrargyre (0g05)
**CAPSULES RAQUIN** à l'Ichthyol..... (0 gr. 25).
**CAPSULES RAQUIN** au Salol..... (0 gr. 25).
**CAPSULES RAQUIN** au Salol Copahivaté (aa 0 gr. 18).
**CAPSULES RAQUIN** au Salol-Santal..... (aa 0 gr. 16).
**CAPSULES RAQUIN** à l'Essence de Santal (0 gr. 25).
**CAPSULES RAQUIN** à la Térébenthine..... (0 gr. 25).

**PRESCRIRE : CAPSULES RAQUIN**

***Exiger la Signature RAQUIN***

et le **TIMBRE** de l'**UNION** des **FABRICANTS**

**FUMOUZE-ALBESPEYRES**, 78, Faubourg Saint-Denis, PARIS

# Pilules de Blancard

*à l'Iodure ferreux inaltérable*

APPROUVÉES par l'ACADÉMIE de MÉDECINE

**ANÉMIE - CHLOROSE**
**TUBERCULOSE**
**SCROFULES**
**GOÎTRE**
etc.

PILULES DE BLANCARD

**DOSES**

2 à 6 Pilules } par jour
1 à 3 cuillerées de Sirop }

## Sirop de Blancard

*à l'Iodure ferreux inaltérable.*

**Exiger** pour avoir les **Véritables Produits** : la Signature **BLANCARD**, l'adresse : 40, Rue Bonaparte, Paris, et le Timbre de Garantie.

---

# BIOGAÏACOL

*PHOSPHATE de GAÏACOL BAUDON*

**Combinaison du Phosphore avec le Gaïacol principe actif de la Créosote.**

**ANTISEPTIQUE PULMONAIRE, ANTICATARRHAL**

**BRONCHITES AIGUËS et CHRONIQUES, suites d'Influenza, etc.**

1 à 6 PILULES PAR JOUR AUX REPAS

**BAUDON, 12, Rue Charles V, PARIS-BASTILLE.**

# REVUE

DES

# MALADIES CANCÉREUSES

CLINIQUE, EXPÉRIMENTALE ET BIBLIOGRAPHIQUE

*sous la direction de MM. les Professeurs*

**S. DUPLAY**

CHIRURGIEN DE L'HÔTEL-DIEU

**O. LANNELONGUE**

CHIRURGIEN DE L'HÔPITAL DES ENFANTS

**V. CORNIL**

MÉDECIN DE L'HÔTEL-DIEU

*avec le concours de MM. les Docteurs :*

Pr BARD
A. BOISSARD
A. BRAULT
M. CAZIN
R. CONDAMIN
M. DENUCÉ
L. GALLIARD
E. GAUCHER
M. ISCH-WALL
G. MARCHANT
Pr MAYET
Pr NEPVEU
E. NITOT
P. RECLUS
P. RELLAY
P. REYNIER
A. RICARD
A. ROUTIER
C. SAVOIRE
M. TOUPET
A. TROUSSEAU
F. VERCHÈRE

**Rédacteur en chef :**

**Dr E. OZENNE**

ANCIEN INTERNE DES HOPITAUX, CHIRURGIEN DE SAINT-LAZARE

---

**CINQUIÈME ANNÉE : 1900**

**6e FASCICULE — 20 NOVEMBRE 1900**

---

**ABONNEMENT ANNUEL :**

PARIS : **8** francs. — DÉPARTEMENTS et UNION POSTALE : **10** francs

PRIX DU NUMÉRO : **2** francs

---

PARIS

SOCIÉTÉ D'ÉDITIONS SCIENTIFIQUES

PLACE DE L'ÉCOLE DE MÉDECINE

4, Rue Antoine-Dubois, 4

*1900*

# EXTRAIT DE VIANDE A BASE D'ALBUMOSES (88 %)

RECONSTITUANT PAR EXCELLENCE

**SEULE préparation d'Albumoses ayant bon goût, toujours bien tolérée et entièrement assimilable**

# SOMATOSE

***Dose : 10 à 12 gr. par jour, en 3 ou 4 fois, dissoute dans le lait, eau, bouillon, etc. (éviter le vin)***

## ANÉMIE, CONVALESCENCE, DÉBILITÉ

Affections de l'Estomac

## Alimentation des Phtisiques, Tuberculeux, Typhiques, etc.

TOUTES PHARMACIES

**Échantillons gratuits Fréd. BAYER et Cie, 23, rue d'Enghien, Paris**

REVUE
DES
MALADIES CANCÉREUSES

## MÉMOIRES ORIGINAUX

# DÉFINITION ET CLASSIFICATION DES TUMEURS

PAR MM.

**Simon DUPLAY**
Professeur de clinique chirurgicale à la Faculté de Paris
Chirurgien de l'Hôtel-Dieu

**Maurice CAZIN**
Ancien chef de clinique chirurgicale à la Faculté de Paris
Chef du Laboratoire de clinique chirurgicale de l'Hôtel-Dieu

Il n'est guère possible de formuler une définition des tumeurs qui soit vraiment satisfaisante à tous points de vue et ne donne prise à aucune critique. Toute masse anormale, développée dans une partie quelconque d'un organisme animal ou végétal, peut être ainsi dénommée, en sorte que l'on a commencé par ranger dans le groupe des tumeurs diverses maladies qui ne pouvaient trouver place dans des groupes d'affections bien nettement définies, comme le sont les plaies, les fractures, les luxations. C'est ainsi que les anciens auteurs plaçaient dans la classe des tumeurs les maladies de la peau, les phlegmons, les œdèmes, les érysipèles, les emphysèmes, les anévrysmes, les hernies, les gommes syphilitiques, les produits tuberculeux, etc.

Après que l'on eut retranché de cet assemblage hétérogène un certain nombre d'affections auxquelles on a pu assigner leur véritable place dans le cadre nosologique, le groupe des tumeurs s'est trouvé notablement restreint et, dès lors, on a cherché une caractéristique qui permit de préciser les limites de ce groupe d'affections et d'en donner une définition satisfaisante. Tout d'abord, on est convenu de réserver le nom de tumeurs aux produits résultant d'une *néo-formation* de tissus, d'où le nom de *néoplasmes* qui, aujourd'hui encore, est souvent employé comme synonyme de celui de *Tumeurs*. Mais il faut bien avouer que l'un n'est guère plus précis que l'autre, et, dans l'introduction à son *Traité des tumeurs*, Broca a fait observer avec raison qu'il n'y a guère de

lésions, aiguës ou chroniques, où l'on ne puisse constater la présence d'éléments de formation nouvelle.

Que l'on emploie la dénomination de tumeur ou celle de néoplasme, la difficulté reste donc la même lorsqu'il s'agit d'en donner une définition.

Plus récemment, Cornil et Ranvier ont fait intervenir comme élément important de la définition des tumeurs la *tendance à la persistance ou à l'accroissement*. Suivant ces auteurs, on doit considérer comme nne tumeur « toute masse constituée par un tissu de nouvelle formation (néoplasme), ayant de la tendance à persister ou à s'accroître ».

La persistance ou l'accroissement suffit, en effet, à distinguer les tumeurs des néoplasmes inflammatoires qui, dans leur évolution, « s'organisent en reproduisant le tissu même où ils sont nés, ou bien disparaissent peu à peu par suppuration, par état caséeux, etc. »

C'est cette même définition que Quénu a abrégée dans une formule facile à retenir : « les tumeurs sont des néoformations distinctes d'un processus inflammatoire ». Cette formule, aussi simple que concise, reste pourtant passible d'une sérieuse objection, car elle préjuge de la nature même des tumeurs, sur laquelle nous sommes encore très peu renseignés ; c'est ainsi qu'elle tendrait à exclure du groupe des tumeurs celles qui, comme certains fibromes, semblent avoir pour point de départ un processus inflammatoire et n'en ont pas moins un caractère de *persistance* qui les différencie des autres produits inflammatoires.

En réalité, nous ne pensons pas que, dans l'état actuel de nos connaissances, il soit possible de donner une définition générale susceptible de s'appliquer rigoureusement à toutes les productions si dissemblables que l'on est convenu d'étudier sous l'ancienne dénomination de tumeurs.

Aussi, aujourd'hui encore, le chapitre des tumeurs devra forcément réunir des faits complètement hétérogènes. Mais il est vraisemblable que ce chapitre continuera à se restreindre de plus en plus, à mesure que, nos connaissances se perfectionnant, il deviendra possible de déterminer avec précision la véritable nature de certaines affections qu'on y range jusqu'à présent faute de notions suffisantes permettant de les classer rigoureusement.

C'est ainsi que les tumeurs produites par l'actinomycose, par la tuberculose, par la syphilis ont été distraites du groupe des tumeurs proprement dites et sont maintenant étudiées à part. De même, si la

théorie psorospermique des cancers épithéliaux avait été confirmée par des faits nettement démonstratifs, il est certain que la *psorospermose* devrait former un chapitre spécial, au même titre que les autres maladies parasitaires, d'où il résulte que le groupe des tumeurs se trouverait singulièrement démembré.

Si, d'après ce qui précède, il nous est actuellement impossible de donner une définition satisfaisante des tumeurs, nous allons voir qu'il est tout aussi malaisé d'établir scientifiquement leur classification, car, jusqu'à présent, nous manquons des éléments indispensables à cette tâche.

Les classifications des tumeurs sont aussi variées que nombreuses, ce qui suffit à démontrer qu'aucune n'a pu rallier tous les suffrages, et cette constatation ne doit pas surprendre, puisque seules les classifications dites *naturelles* échappent à toute discussion et sont susceptibles de devenir définitives, alors que les classifications *artificielles*, dont on doit se contenter à défaut d'une classification naturelle, peuvent varier pour ainsi dire à l'infini, suivant le point de vue auquel on se place, et c'est là le sort réservé à toutes les tentatives de classement d'éléments dissemblables, pour lesquels la classification la plus simple se réduit en quelque sorte à une simple *énumération*.

Pendant longtemps. avant que le microscope nous eut révélé la structure des tissus, on s'est contenté d'établir entre les tumeurs une division purement clinique et de les distinguer en tumeurs *bénignes* et tumeurs *malignes*. Cette distinction pourrait évidemment être prise pour base de la classification des néoplasmes, si la séparation entre ces deux grands groupes était marquée par des caractères absolument nets et précis ; malheureusement, comme nous allons le voir, il est difficile, pour ne pas dire impossible, de fixer une limite exacte entre la bénignité et la malignité des tumeurs, en raison de l'existence de types intermédiaires qui semblent établir une sorte de continuité entre les types bénins et les types malins.

L'étude micrographique des tumeurs a conduit les auteurs modernes à proposer des classifications essentiellement anatomiques.

Celle que Cornil et Ranvier ont adoptée et qu'ils ont rendue classique, est fondée sur la loi de J. Müller, qui est admise aujourd'hui par la plupart des histologistes et que l'on peut énoncer en ces termes : « *le tissu qui forme une tumeur a son type dans un tissu*

*de l'organisme à l'état embryonnaire ou à l'état de développement complet.* »

Dans cette classification purement histologique, on n'a pas égard au degré de bénignité ou de malignité des tumeurs, car on trouve réunis dans un même groupe le *papillome*. tumeur essentiellement bénigne, et *l'épithéliome*, type du cancer épithélial, ou encore le *lymphangiome* et le *lymphadénome*, qui n'ont entre eux aucun lien pathogénique ou clinique.

Le même reproche peut être adressé à certaines classifications plus récentes, dans lesquelles on étudie, sous le titre général de tumeurs du type *vasculo-connectif*, des tumeurs bénignes telles que le fibrome pur, le lipome, l'ostéome, et des tumeurs malignes comme le sarcome, le lymphadénome.

Dans ces classifications dites « anatomiques », où l'on ne tient compte, pour ainsi dire, que de la nature des éléments constitutifs, on se trouve naturellement conduit à juxtaposer deux espèces de tumeurs absolument distinctes, le papillome et l'épithéliome, par cette seule raison qu'elles renferment l'une et l'autre des éléments épithéliaux, bien que la disposition de ces éléments soit totalement différente dans l'une et dans l'autre. Or, il est certain que ce qui caractérise chaque espèce de tumeur, ce n'est pas la nature des éléments qui la composent, mais bien plutôt leur mode d'agencement et de développement, qui diffère essentiellement, suivant que l'élément cellulaire originel doit donner naissance à un néoplasme bénin ou à un néoplasme malin.

S'il existe en effet, des néoplasmes épithéliaux bénins et des néoplasmes épithéliaux malins, il y a de même des tumeurs conjonctives bénignes, et des tumeurs conjonctives malignes, mais pour les uns comme pour les autres, bien que l'élément constitutif soit le même, leur structure diffère essentiellement par le mode d'agencement et d'évolution de leurs éléments.

Si l'on voulait chercher à établir une classification rationnelle des tumeurs, à la fois histologique et clinique, il faudrait donc prendre pour base non pas la nature des éléments constitutifs, mais leur agencement et leur processus évolutif, car si ces éléments, envisagés à l'état d'isolement, peuvent se rencontre également dans une tumeur bénigne et dans une tumeur maligne, lorsqu'on les considère dans leur ensemble, c'est-à-dire dans leur disposition topographique et leur mode d'évolution, ils prennent des aspects tout à fait différents, suivant qu'il s'agit d'une tumeur bénigne ou d'une tumeur maligne.

Mais il serait alors nécessaire de faire table rase de la plupart des appellations classiques, qui ne donnent aucune indication sur le caractère clinique de la tumeur qu'elles servent à désigner. Par exemple, dans la division histologique de Cornil et Ranvier, parmi les néoplasmes constitués essentiellement par une prolifération anormale d'éléments épithéliaux, on désigne sous le nom d'épithéliomes ceux qui offrent les caractères de la malignité, et l'on a dû, pour les distinguer des tumeurs bénignes d'origine épithéliale, recourir à diverses appellations vagues comme celles *d'adénomes*, de *kystes*, de *papillomes*, qui ne renseignent aucunement sur la bénignité ou la malignité de ces tumeurs.

Toutes les classifications *anatomiques* des tumeurs offrent ce même défaut de confondre les tumeurs bénignes et les tumeurs malignes, parce qu'il n'y est tenu compte que de l'identité des éléments constitutifs et non de la structure même des néoplasmes, et, comme Cornil et Ranvier l'ont reconnu, aucune classification anatomique ne peut donner satisfaction à la clinique.

Or, dans une étude générale des tumeurs faite surtout en vue des praticiens et des étudiants, il est évident que la clinique doit prendre le pas sur l'histologie pathologique ; c'est la clinique qui les intéresse au premier chef et c'est seulement à titre secondaire qu'ils s'attachent aux notions fournies par l'histologie, de même qu'à celles qui sont dues à la physiologie pathologique, à la bactériologie et à l'expérimentation sur les animaux.

Or, il est facile de prévoir la confusion qui doit se faire dans l'esprit de celui que nous supposons aborder l'étude des tumeurs, lorsque, ayant pris connaissance de la classification histologique, il constate tout d'abord qu'il y a identité entre les éléments constitutifs d'un néoplasme cancéreux et ceux d'une tumeur absolument bénigne.

Ne serait-il pas préférable de commencer par apprendre aux débutants qu'il existe, d'une part, des tumeurs *bénignes*, caractérisées par une symptomatologie et par une structure histologique qui sont en parfaite concordance, et, d'autre part, des tumeurs *malignes*, dont les caractères cliniques et anatomo-pathologiques forment également un ensemble absolument net et sont susceptibles d'être opposés point par point à ceux des précédentes ?

Puis, entre ces deux groupes bien tranchés, cliniquement et anatomiquement, il conviendrait d'admettre l'existence d'un groupe intermédiaire, composé de tumeurs dont l'évolution clinique comprend deux périodes successives ; dans la première, le plus souvent

très longue, les tumeurs se comportent absolument comme les tu meurs dites *bénignes*, tandis que, dans la seconde période, ordinairement précipitée, on les voit prendre tous les caractères des tumeurs malignes.

C'est au sujet de ces tumeurs primitivement bénignes et secondairement malignes qu'un désaccord semble exister entre l'anatomie pathologique et la clinique, en ce que l'examen histologique, pratiqué au début de l'affection néoplasique, peut entraîner un pronostic bénin, auquel l'évolution ultérieure du mal vient donner un démenti formel. Mais ce désaccord est plus apparent que réel, car, tant que le microscope ne permet pas de reconnaître dans une tumeur d'autres caractéres que ceux d'un néoplasme bénin, cette tumeur offre également à l'examen clinique toutes les apparences des tumeurs bénignes, mais, plus tard, lorsque l'évolution clinique est devenue maligne, les caractères histologiques sont exactement ceux d'une tumeur primitivement maligne.

La clinique et l'anatomie pathologique sont, pour les cas de ce genre, également impuissants à nous faire distinguer d'une façon certaine les tumeurs bénignes susceptibles de devenir malignes et celles qui doivent rester indéfiniment bénignes. C'est de cette lacune qne proviennent toutes les difficultés qui se sont opposées à l'établissement d'une classification clinique des tumeurs.

En attendant que les progrès de l'histologie pathologique nous permettent de mieux caractériser ces tumeurs à évolution successivement bénigne et maligne, il suffit de connaître la possibilité d'une semblable évolution pour en tirer les conclusions qui en découlent naturellement au point de vue du pronostic et du traitement.

Ces réserves faites, il n'en est pas moins vrai qu'il y a, d'une part, toute une série de tumeurs méritant bien le nom de tumeurs bénignes, puisque leur ablation est suivie d'une guérison radicale, et, d'autre part, une autre série de tumeurs qui sont, au contraire, sûrement malignes, récidivant sur place ou se généralisant après l'ablation la plus large.

En renonçant à l'ancienne division des tumeurs en *tumeurs bénignes* et *tumeurs malignes*, on s'est appuyé sur les deux arguments suivants :

1° Certaines tumeurs, considérées d'abord, d'après leurs caractères cliniques, comme étant des tumeurs bénignes, prennent à un moment donné tous les caractères des tumeurs malignes ;

2° Certaines tumeurs bénignes, reconnues comme telles après un

examen histologique du néoplasme extirpé, récidiveraient ultérieurement sous la forme de tumeurs malignes.

En ce qui concerne les faits du premier ordre, la possibilité des transformations de néoplasmes bénins en néoplasmes malins est évidente. Etant donné que tout tissu normal peut devenir le point de départ d'un néoplasme malin, une tumeur bénigne peut, *à fortiori*, constituer un terrain particulièrement propice à l'évolution d'un processus néoplasique de nature maligne. Mais il n'en reste pas moins vrai que l'immense majorité des tumeurs bénignes persistent indéfiniment sans subir une transformation maligne et que, d'une facon générale, si on les enlève avant qu'elles aient subi une transformation de ce genre, leur ablation est constamment suivie d'une guérison radicale.

Pour ce qui est des faits du deuxième ordre, à savoir ceux dans lesquels un néoplasme bénin récidiverait après ablation, sous forme de néoplasme malin, nous pensons que la plupart de ces faits ont été l'objet d'une mauvaise interprétation.

On peut admettre, en effet, que dans certains cas, l'ablation de la tumeur a été incomplète, et que la partie du néoplasme conservée est devenue ultérieurement le point de départ d'une tumeur maligne. Dans d'autres cas, au contraire, l'ablation de la tumeur a pu être complète, mais un examen histologique insuffisant n'a pas permis d'y reconnaître les caractères d'une néoplasie maligne au début de son évolution, alors que déjà même, au moment de l'ablation, il y avait, au-delà des limites de la tumeur, des minuscules colonies cellulaires émanées du néoplasme primitif ; celles-ci ont ensuite constitué, par leur développement ultérieur, la récidive constatée soit sur place, soit à une distance plus ou moins éloignée du siège primitif de l'affection.

En résumé, nous pouvons dire qu'il y a, en opposition nette avec les tumeurs malignes d'emblée, des tumeurs réellement bénignes, dont l'ablation complète est suivie d'une guérison définitive.

Il convient néanmoins d'ajouter que la bénignité de certaines tumeurs cesse d'être absolue lorsque, au lieu de procéder à leur ablation, on les abandonne à leur évolution naturelle, leur laissant ainsi la faculté de devenir plus tard le point de départ d'une néoplasie maligne.

Il importe maintenant de préciser davantage les principaux caractères des *tumeurs bénignes* et des *tumeurs malignes* aussi bien au point de vue histologique qu'au point de vue clinique.

En ce qui concerne les tumeurs bénignes, nous insisterons plus particulièrement sur les caractères suivants :

1° *Limitation nette* durant toute la durée de l'évolution par une zone périphérique, régulière et bien distincte, qui sépare nettement le néoplasme des tissus voisins, comme une sorte de barrière en deça de laquelle le tissu néoplasique reste cantonné ; grâce à cette limitation périphérique, qui aboutit souvent à la formation d'une véritable capsule d'enveloppe, le néoplasme bénin, en se développant graduellement, se comporte pour ainsi dire comme un corps étranger, comprimant et refoulant les tissus adjacents, mais ne les détruisant pas par envahissement et substitution, sous forme d'infiltration diffuse, comme cela se produit dans le cas de néoplasme malin.

2° *Evolution essentiellement lente*, durant de longues années, alors que les néoplasmes malins terminent leur évolution plus ou moins rapidement.

3° *Absence de généralisation*, soit par la *voie lymphatique*, soit par la *voie sanguine*, qui sont l'une et l'autre entièrement respectées et ne peuvent, par conséquent, servir à la migration d'éléments néoplasiques, susceptibles d'aller se greffer et se développer dans d'autres points de l'organisme.

4° *Guérison définitive* après l'ablation complète du néoplasme ; si par suite d'une ablation incomplète, un fragment de la tumeur a été laissé sur place, le fragment peut s'accroître progressivement, donnant ainsi naissance à une nouvelle tumeur qui n'est qu'une portion de la première, mais ne constitue pas à proprement parler une récidive.

5° *Intégrité de l'état général.*— Cette intégrité est complète dans la plupart des cas ; cependant, il importe de remarquer que lorsqu'une tumeur bénigne se développe dans une cavité inextensible, comme la boîte crânienne, ou lorsqu'elle atteint un volume considérable, elle peut, en comprimant les organes voisins, déterminer des troubles graves et même mortels ; il en est de même lorsqu'une tumeur bénigne détermine des hémorragies abondantes et fréquentes, comme les fibromyomes utérins, ou lorsqu'elle devient le siège d'une infection microbienne secondaire. Ces restrictions faites, on est en droit de dire que l'évolution d'une tumeur bénigne ne retentit pas sur l'état général, comme le fait une tumeur maligne, même fort peu volumineuse.

Les tumeurs malignes présentent des caractères diamétralement opposés à ceux des tumeurs bénignes, et qui sont les suivants :

1° *Absence complète de limitation précise*, soit dès le début pour un grand nombre de tumeurs malignes, soit à une période plus ou moins avancée de leur évolution pour d'autres néoplasmes malins. La barrière en deçà de laquelle la néoplasie reste cantonnée dans le cas de néoplasme bénin n'existe plus ici, et le tissu néoplasique, au lieu de se borner à refouler les organes voisins, procède par infiltration diffuse, et détruit les tissus adjacents en se substituant en quelque sorte à eux, tantôt partiellement, tantôt d'une façon pour ainsi dire massive.

2° *Evolution rapide*, déterminant la mort après une durée variable suivant la nature du néoplasme, et aussi suivant l'âge des sujets, car l'évolution des néoplasmes malins est en général sensiblement plus longue chez les gens âgés que chez les individus jeunes.

3° *Généralisation à distance*, qui se fait soit par la voie lymphatique pour certains néoplasmes malins, soit par la voie sanguine, de préférence, pour d'autres néoplasmes malins de nature différente.

Par l'une ou l'autre de ces voies, de petites colonies cellulaires se détachent de la tumeur maligne primitive et sont entraînées plus ou moins loin de leur point de départ.

Lorsque cette migration se fait par les vaisseaux lymphatiques, elle a, le plus souvent, pour premier résultat, l'*envahissement des ganglions* auxquels aboutissent les lymphatiques de la région où la tumeur primitive a pris naissance, déterminant dans ces ganglions une sorte de greffe néoplasique, dans laquelle un certain nombre de cellules émanées de la tumeur produisent là, en s'y fixant et en proliférant, une colonie nouvelle, qui finit par détruire plus ou moins complètement le tissu ganglionnaire et se substitue à lui, de telle sorte que le ganglion atteint devient le siège d'une tumeur ayant identiquement la même structure que la tumeur primitive. D'ailleurs, les colonies néoplasiques développées secondairement dans un ganglion peuvent elles-mêmes devenir le point de départ de migrations nouvelles d'éléments cellulaires qui se font, par l'intermédiaire des lymphatiques efférents, vers les ganglions plus éloignés ou vers d'autres organes, donnant ainsi naissance à l'une des formes de ce qu'on appelle la *généralisation*.

Dans d'autres tumeurs malignes, cette généralisation ne s'opère pas par la voie lymphatique, mais plutôt par la voie sanguine ou veineuse ; dans ce cas, le réseau capillaire des poumons retient

facilement au passage les cellules néoplasiques entraînées dans le courant circulatoire centripète ; c'est ainsi que l'on s'explique comment les poumons sont alors le siége de prédilection des colonies néoplasiques secondaires.

4° *Récidives.* — Contrairement aux tumeurs bénignes, les néoplasmes malins, après une ablation complète en apparence, sont susceptibles de récidiver sur place ou à une certaine distance du siège de la tumeur enlevée.

Il est nécessaire de s'expliquer sur la valeur du mot « récidive ». Il ne s'agit pas, en effet, d'une nouvelle production néoplasique, mais du développement ultérieur de petites colonies cellulaires situées au-delà des limites apparentes de la tumeur enlevée, et résultant de migrations cellulaires précoces effectuées par les voies lymphatique ou sanguine. On peut dire, en d'autres termes, qu'il n'y aura pas de récidive d'un néoplasme malin si son ablation est pratiquée tout à fait au début de son évolution, c'est-à-dire avant que la moindre particule néoplasique ait pu être entraînée dans le courant circulatoire, lymphatique ou sanguin. Malheureusement, ces migrations cellulaires émanées des foyers néoplasiques paraissent se faire ordinairement d'une façon très précoce, en sorte que le chirurgien, croyant enlever largement le foyer primitif, laisse en réalité au-delà des limites de l'éxérèse des colonies minuscules de cellules néoplasiques dont l'existence échappe entièrement à toute constatation macroscopique, mais pourrait facilement être révélée par le microscope.

Cette façon de comprendre ce qu'on appelle la *récidive* des néoplasmes malins est en parfait accord avec le caractère propre à tout néoplasme malin dont il vient d'être parlé précédemment, c'est-à-dire la tendance à l'envahissement précoce des voies lymphatique et sanguine.

5° *Retentissement sur l'état général.* — *Cachexie cancéreuse.* — Il convient de distinguer, dans ce qu'on appelle la cachexie cancéreuse, deux facteurs qui, dans la plupart des cas, superposent leur action : l'un semble appartenir en propre aux néoplasies de nature maligne ; l'autre est en rapport avec les infections microbiennes secondaires qui se développent si fréquemment au niveau des néoplasmes, après leur ulcération.

Nous résumerons, dans le tableau suivant, en les opposant l'un à l'autre, les caractères qui différencient les tumeurs bénignes des tumeurs malignes :

| Tumeurs malignes | Tumeurs bénignes |
| --- | --- |
| 1° *Absence de limitation précise*, sinon dès le début, au moins à une certaine période de leur évolution. | 1° *Limitation précise*, durant toute la durée de l'évolution, par une zône périphérique régulière et bien distincte. |
| 2° *Evolution rapide*, déterminant la mort dans un délai plus ou moins long. | 2° *Evolution essentiellement lente*, restant souvent stationnaire pendant de très longues années. |
| 3° *Généralisation par voie lymphatique ou sanguine* ; envahissement des ganglions et des viscères plus ou moins éloignés. | 3° *Absence de généralisation*, soit par voie lymphatique, soit par voie sanguine ; pas d'envahissement ganglionnaire. |
| 4° *Récidive fatale*, même après ablation du néoplasme en apparence complète, s'il existe déjà la moindre migration de cellules néoplasiques. | 4° *Guérison définitive* après ablation complète du néoplasme. |
| 5° *Retentissement sur l'état général* ; *cachexie cancéreuse*. | 5° *Intégrité de l'état général*, à moins de complications résultant du volume de la tumeur, ou d'infections secondaires. |

Comme nous l'avons dit déjà, entre ces deux grandes classes de tumeurs, il convient de ranger dans une sorte de classe intermédiaire certaines tumeurs qui, après avoir présenté plus ou moins longtemps les caractères propres aux tumeurs bénignes, prennent, dans une deuxième phase de leur évolution, les caractères des tumeurs malignes. Il n'existe pas, malheureusement, dans l'état actuel de nos connaissances, de caractères propres à ces tumeurs, permettant de les séparer, dès leur phase bénigne, des tumeurs constamment et sûrement bénignes. On doit donc se borner, en étudiant les tumeurs dites bénignes, à montrer quelles sont celles d'entre elles qui exigent les plus grandes réserves au sujet de leur transformation possible en tumeur maligne.

Lorsqu'on étudie la structure microscopique des différentes variétés de tumeurs bénignes et malignes, il est facile de se rendre compte que le caractère principal, dont les autres découlent pour ainsi dire, réside pour les premières, dans leur limitation, leur circonscription précise et, pour les secondes, au contraire, dans leur tendance à la diffusion, à l'envahissement des tissus voisins

par les cellules néoplasiques, et aux migrations lointaines de ces mêmes cellules, par voie lymphatique ou sanguine.

Dans toute tumeur bénigne, il existe donc, en quelque sorte, une barrière physiologique qui cantonne la production néoplasique dans son siège primitif et s'oppose à l'envahissement des tissus voisins, en même temps que les systèmes lymphatique et sanguin restent intacts. Dans les tumeurs malignes, cette barrière physiologique n'existe pas, et les cellules néoplasiques, en se multipliant, envahissent progressivement les tissus adjacents, comme de véritables parasites, détruisant leurs éléments constitutifs et pénétrant ainsi par effraction dans les vaisseaux lymphatiques ou sanguins. Lorsqu'une tumeur primitivement bénigne se transforme en tumeur maligne, on peut sans peine constater en étudiant sa structure, que la barrière séparant les éléments de la tumeur des tissus voisins n'existe plus, et que la diffusion des cellules néoplasiques s'est opérée.

---

# LE PARASITISME DANS LE CANCER

par le Dr G. LEMIÈRE

Professeur suppléant à la Faculté libre de Lille, chargé des Cours de Bactériologie et d'Hygiène.

*(Suite)*

Giuseppe Jona a étudié aussi les moyens de défense de l'organisme contre les blastomycètes. Pour lui, c'est le sang ou les sérosités exsudés qui sont les agents de résistance. Les blastomycètes, en présence du sang ou de la sérosité péritonéale, ne tardent pas à s'agglutiner, à se déformer et bientôt à se dissoudre. Dans la majeure partie des cas, cependant, quand la présence de cellules blanches est signalée, nous voyons intervenir également le processus de la phagocytose, mais il ne semble pas absolument nécessaire, au moins pour certaines levures peu pathogènes, car elles sont encore détruites et dissoutes quand elles sont introduites dans le péritoine dans des sacs fermés, dans lesquels elles sont soustraites à l'action des éléments figurés, mais soumises encore à l'action des liquides qui peuvent pénétrer dans ces sacs par dialyse.

Il ne semble donc pas douteux que l'on puisse rencontrer des levures dans l'organisme humain et que ces levures puissent avoir un rôle pathogène important. On peut encore les rencontrer dans les cancers, mais ont-elles là un rôle pathogène à remplir ou plutôt ne sont-elles pas des agents saprogènes ou des agents pathogènes surajoutés ? C'est la question qu'il nous reste à examiner et il nous faut passer en revue les faits avancés par les auteurs pendant la quatrième période de Roncali, celle où, d'après lui, on serait parvenu à faire la démonstration expérimentale du rôle pathogène des levures dans le cas de cancer.

Gotti et Brazzola ont trouvé un blastomycète dans un cas de pseudo-morve chez une jument. A l'autopsie. on découvrit une tumeur polypeuse, gélatineuse, ayant l'aspect du myxo-sarcome qui occupait une grande partie de la fosse navale gauche et avait envahi l'ethmoide qui était devenu méconnaissable, la tumeur s'était ensuite introduite dans les sinus maxillaire, sphénoidal et palatin.

Ce blastomycète était très pathogène pour le cobaye et produisait, après inoculation, des altérations de même nature dans le systéme lymphatique, mais jamais on ne put produire une véritable néoplasie ; on trouvait plutôt des lésions analogues à celles que l'on observe après l'action de certains parasites bien connus, des altérations donnant naissance à un tissu de granulations comme après l'action du bacille tuberculeux ou du champignon de l'actinomycose.

Bonome étudia aussi les tumeurs à ce point de vue et, sur 26 examens de tumeurs, il ne rencontra que 7 fois des blastomycètes. Il croit donc pouvoir déclarer que la présence de ces organismes, dans les tumeurs, est chose rare et n'a pas la valeur étiologique que l'on a dit. Ces blastomycètes peuvent cependant être pathogènes, seulement leur inoculation n'amène pas la reproduction d'une tumeur, mais simplement une inflammation. Cependant, il déclare aussi que les blastomycètes sont nombreux dans les petits nodules de la cancérose généralisée, et peuvent y jouer un rôle, ce qui est complètement en contradiction avec une des conclusions précédentes émises par le même auteur dans le même travail.

Sur 38 tumeurs malignes examinées, Maffucci et Sirleo trouvèrent 7 fois des blastomycètes. Les inoculations aux animaux ne donnèrent guère de résultats dans ce sens que, si quelquefois les blastomycètes se montrèrent pathogènes, jamais il ne provoquèrent la formation de tumeurs, si ce n'est des tuméfactions passagères passant à suppuration ; donc, si ces blastomycètes sont pathogènes, on ne saurait cependant les incriminer de causer le cancer, du moins d'après les recherches de Maffuci et Sirleo.

Ils ont trouvé dans une affection de l'appendice vermiforme chez le cobaye une espèce de blastomycète qui leur a donné de meilleurs résultats dans les innoculations expérimentales, bien qu'ils ne soient pas encore suffisamment démonstratifs pour nous permettre d'affirmer que le cancer est d'origine blastomycétique.

Les auteurs constatent d'ailleurs eux-mêmes que, malgré leur croyance à la nature parasitaire des tumeurs malignes, ils ne trouvent encore aucune preuve suffisante pour affirmer que le parasite du cancer est de telle ou telle nature, et toutes les expériences d'inoculation ont reproduit des suppurations, parfois

des néoplasies, ayant tous les caractères des inflammations chroniques, mais jamais la structure des cancers.

De tout cela, il nous semble que l'on peut conclure que, dans certains cancers, on rencontre des blastomycètes et que ces blastomycètes ont une action pathogène, mais cela ne nous suffit nullement pour affirmer que ces blastomycétes sont les parasites du cancer.

Les recherches si patientes et si nombreuses de Roncali et surtout de San Felice, qui a fait pour l'étude des blastomycètes dans le cancer ce que Bosc avait fait d'autre part pour l'étude des coccidies dans la même affection, méritent de retenir notre attention, nous verrons si elles sont suffisantes pour entraîner notre conviction.

Roncali croit que l'on ne peut nier qu'il existe une relation étiologique entre les blastomycètes et les tumeurs malignes pour les raisons suivantes : 1° à cause de l'existence de la preuve morphologique de la présence des blastomycètes fondée sur l'étude histologique du cancer : 2° parce qu'on a obtenu en culture pure les blastomycètes contenus dans les tumeurs malignes, ce qui a permis l'étude de ces organismes au point de vue morphologique, biologique et pathogénique ; 3° parce que l'on a obtenu la reproduction de tumeurs malignes chez les animaux auxquels on a inoculé ces cultures.

Nous admettons comme démontrés les deux premiers points, après tout ce que nous avons dit, mais nous nous permettrons de discuter le troisième point sur lequel notre conviction est loin d'être faite.

Mais ici, la question doit être étudiée à un point de vue un peu différent de ce que nous avons vu pour les coccidies. Les preuves morphologique doivent cédér le pas aux preuves biologiques. Les blastomycètes, en effet, sont faciles à obtenir en culture pure et, dès lors, on peut facilement multiplier les cultures et les inoculations de cultures faites dans les conditions les plus variées et aux animaux les plus divers.

Nous devons donc nous montrer plus vigoureux dans notre critique, car si nous pouvions accorder quelque crédit à la théorie coccidienne jusqu'au jour où on découvrirait une méthode sûre d'élevage et de sélection artificiels, je n'ose dire de culture, nous devons au contraire appliquer aux blastomycètes toute la rigueur des démonstrations bactériologiques.

San Felice a repris ses recherches et, d'abord, il inocula aux

animaux les plus divers, chiens, lapins, cobayes, une bouillie faite avec des tumeurs provenant de l'homme ou des animaux et les inoculations furent faites dans les points les plus divers.

Parfois les animaux mouraient; d'autres fois, ils guérissaient facilement, mais jamais il ne put reproduire une tumeur. De même en injectant les cultures de ces blastomycètes isolés des tumeurs, il arriva simplement à amener la production de nodules inflammatoires et de suppurations tout comme en employant les blastomycètes retirés des crachats des phtisiques ou même simplement trouvés dans l'air.

Quand nous isolons un blastomycète d'un cancer ou d'un sarcome, dit San Felice, nous ne pouvons pas, par cela même, *a priori*, être certain que ce n'est pas là une contamination accidentelle, puisque nous ne pouvons pas opèrer absolument à l'abri de l'air; et, même quand nous aurions la certitude que ce blastomycète a été réellement isolé de la tumeur, nous ne pourrions pas encore croire d'une façon absolue, que ce blastomycète qui est resté pendant longtemps en vie chez l'homme, et qui maintenant est ainsi transporté dans le testicule ou la mamelle d'un chien, provoquera là une tumeur, qui, de par son apparence clinique et sa structure anatomique, sera semblable à la tumeur de l'homme.

De plus, si nous ne réussissons pas, nous ne sommes pas en droit de conclure que les tumeurs malignes ne sont pas de nature infectieuse, car elles peuvent se conduire comme certaines maladies dont le caractère infectieux ne fait doute pour personne et qui, cependant, ne sont pas inoculables aux animaux.

Plus tard, San Felice reprit ses expériences, mais en inoculant une espèce de blastomycète isolé par lui du cancer en culture pure et qu'il croit bien déterminée, c'est ce qu'il appelle le saccharomyces neoformans. Chez le cobaye, ces levures provoquent une infection diffuse qui donne naissance à des tumeurs dans les différents organes. Mais chez le cobaye, ces tumeurs sont plutôt formées par un amoncellement de parasites que par une hyperplasie des tissus. Par contre, chez le chien, il se forme des tumeurs localisées, des nodules métastatiques dans les différents organes, qui, par leur structure, rappelle plutôt les tumeurs observées chez l'homme. Chez le cobaye, le parasite se généralise et amène une infection géné-

rale. Au contraire, chez le chien, les lésions peuvent rester locales, et alors, il y a une véritable réaction des tissus. Le chien semble donc l'animal de choix pour ce genre de recherches.

Il trouva même après une inoculation dans la mamelle d'un chien « des amas denses de cellules tassées les unes contre les autres ou disposées en traînées, entourées de tissus conjonctifs qui, par leur structure, rappellent certains carcinomes ou sarcomes. »

Enfin, San Felice parvint à établir que les blastomycètes sont très nombreux dans les tissus néoformés chez le cobaye, tandis que, par contre, ils sont rares dans les tumeurs observées chez le chien, et que leur siège n'est jamais au centre de la néoformation, mais bien à la périphérie, comme on a coutume de l'observer chez l'homme. Il a de plus remarqué q u'il y avait une propagation ganglionnaire et que dans les espaces folliculaires des ganglions lymphatiques atteints, on retrou vait un grand nombre d'éléments cellulaires de même apparence que les cellules formant la masse principale de la tumeur.

De même, dans un cas de propagation d'une tumeur expérimentale de la mamelle au rein, on trouvait dans les noyaux métastatiques du rein les mêmes éléments cellulaires que dans la mamelle, et les cellules étaient tassées les unes contre les autres.

Il dit encore que, dans un ou deux cas d'inoculation dans la mamelle avec le même blastomycète, la chienne mourut après une dixaine de mois de 'cachexie et les tumeurs des mamelles étaient de nature épithéliale. Le même résultat aurait été atteint par inoculation de culture pure dans le testicule du chien. Quelques-unes de ces tumeurs ne nous paraissent guère caractéristiques, mais il faut reconnaître que quelques-unes des figures, données par San Félice dans ses divers mémoires, ont bien l'aspect de coupes faites sur des tumeurs de nature épithéliale.

Nous ne pouvons donc pas nier que San Felice ne soit arrivé à quelques résultats.

Mais ces résultats ne sont que l'exception, et la règle générale c'est que l'inoculation est négative ou donne un résultat absolument opposé à la formation d'un cancer.

Nous aurons l'occasion de revenir dans un instant sur la critique générale à faire à ces expériences.

San Felice a bien compris lui-même que cela ne suffisait pas pour

entraîner la conviction, car il nous dit que quand bien même on ne réussirait pas à provoquer un cancer par l'inoculation de ce blastomycète, nous devons quand même essayer de faire passer ce parasite en série chez les animaux car, après une longue série de passages, peut-être le parasite sera-t-il en état de donner naissance à cette tumeur qu'il était incapable de provoquer dès l'abord.

L'auteur a étudié en détail l'action du saccharomyces neoformans chez les animaux et il s'est demandé si ce blastomycète ne pouvait pas, même sans causer de tumeur, prendre dans les tissus et dans les ulcères qu'il provoque, un aspect identique aux corps fuschinés de Russel qui ont été décrits par lui comme des blastomycètes et par d'autres auteurs comme des cocccidies et que l'on rencontre en abondance chez l'homme, dans certains cas de tumeurs malignes.

En inoculant au chat et au chien des cultures de ce saccharomycès neoformans, quand l'infection prend une marche chronique et dure assez longtemps, on retrouve les formes typiques des corpuscules fuschinés et des coccidies qui ont été décrites dans les tumeurs malignes de l'homme par divers auteurs.

La structure, la disposition et le rapport de ces éléments avec les éléments des néoformations chez l'homme rend absolument impossible leur confusion avec des élément de tissus saisis de dégénérescence. Les adversaires de la théorie parasitaire n'ont d'ailleurs apporté encore aucune preuve que les éléments cellulaires en dégénérescence peuvent prendre l'aspect qui a été décrit comme étant celui des corpuscules fuschinés ou des coccidies.

San Felice a voulu aussi faire pour les blastomycètes ce que Bosc avait fait pour les coccidies, c'est-à-dire rechercher si certains blastomycètes que nous rencontrons fréquemment dans la nature ne peuvent pas, après inoculation chez les animaux, provoquer le cancer.

Il a étudié à ce point de vue une espèce de levure trouvée dans le suc en fermentation de certains fruits, levure pathogène pour les animaux et intéressante par les troubles anatomo-pathologiques qu'elle provoque. De plus, il y a concordance entre l'aspect que prend cette levure, dans les tissus, et les différentes formes décrites dans les tumeurs, d'abord comme des coccidies et ensuite comme des blastomycètes.

Après inoculation dans le péritoine du cobaye, cette levure amène la mort en 20 ou 30 jours et on trouve à l'autopsie une tuméfaction

des glanglions axillaires et inguinaux et aussi de la rate qui présente en outre des taches jaunâtres. Même hypertrophie et mêmes taches à la surface du foie et du rein. On constate aussi la présence d'un semis de petits grains blanchâtres. jaunâtres, miliaires à la surface du grand épiploon. Dans tous ces organes, on retrouve des levures, et par l'examen des coupes et par les cultures.

Dans les coupes, ces levures prennent le même aspect et ont les mêmes réactions colorantes que les parasites décrits comme des coccidies dans les tumeurs et San Felice a pu s'en assurer, en colorant de la même manière des coupes de tumeurs venant de l'homme ou des animaux, il ne peut signaler qu'une différence, les parasites sont très nombreux dans les coupes des organes du cobaye ayant succombé à l'inoculation, ils sont très rares au contraire dans les coupes de tumeurs.

Cependant, dans aucun cas, l'auteur n'a pu signaler la présence de tumeurs chez les animaux inoculés.

En résumé, on peut dire que l'inoculation des blastomycètes en culture pure n'a presque jamais donné naissance à des tumeurs. Quand cet événement s'est produit, la tumeur était plus souvent de nature conjonctive et pouvait être confondue avec un nodule inflammatoire.

Dans deux ou trois cas seulement, San Félice a obtenu des tumeurs dont il nous donne des reproductions de préparations et où la nature éphithéliale est évidente. Mais ces cas sont très exceptionnels et, de plus, toujours ces tumeurs se sont produites après inoculation dans des glandes comme la mamelle ou le testicule. Or, si la tumeur est de nature épithéliale et due à la prolifération des culs-de-sac glandulaires on ne peut cependant pas affirmer qu'il s'agisse là de cancer, car le plus souvent, la marche clinique n'était pas celle d'une tumeur maligne et on sait combien il peut parfois être difficile de saisir le passage entre une tumeur typique et une tumeur atypique dans une glande, entre un adénome et un épithéliome.

Il ne nous paraît pas douteux que l'on puisse rencontrer des blastomycètes dans les tumeurs malignes, mais rien ne nous démontre d'une façon évidente que ces levures sont identiques à ce qui a été décrit conme des coccidies. De plus, rien ne nous permet pour l'instant d'affirmer que ces levures jouent un rôle important dans la production même du cancer. Il nous paraît absolument nécessaire de réserver notre jugement sur ce point, jusqu'à ce que des expériences nouvelles aient pu faire notre

conviction dans un sens ou dans l'autre. Si les levures sont bien les organismes pathogènes du cancer, nous ne tarderons vraisemblablement pas à être fixés, car il est facile de les cultiver, et, par suite, les expériences à entreprendre sont plus faciles avec les blastomycètes qu'avec les coccidies.

Tout récemment, M. Vlaëff apportait à la *Société anatomique* des pièces et des préparations destinées à démontrer la nature des lésions provoquées chez les animaux par les injections de blastomycètes pothogènes, et il trouvait là un processus assez caractéristique, rappelant de très près le cancer,

M. Brault lui répondait en apportant des pièces et des préparations de foie de lapin atteint de coccidiose, et les lésions sont semblables à celles provoquées par M. Wlaëff. Les canalicules biliaires offrent des saillies papilliformes, qui rappellent l'aspect frangé de la cavité utérine. Mais il ne s'agit pas là de tumeurs, ce n'est ni de l'épithéliome, ni même de l'adénome, car la prolifération se fait en masse, portant à la fois sur le tissu conjonctif et sur l'épithélium. C'est une hypertrophie simple, une prolifération irritative et non une tumeur au sens réel du mot.

M. Letulle rapelle aussi, à la même occasion, que, dans certains états pathologiques, par exemple dans la tuberculose intestinale et dans certaines dyssenteries, on peut trouver des végétations épithéliales, des papillômes glandulaires, mais on ne songe pas à voir là des tumeurs ni des adénomes.

Malgré la persistance de M. Wlaeff dans ses affirmations, M. Brault continue à croire que depuis que l'on envisage le problème sous une nouvelle face, que l'on ne cherche plus simplement à trouver des parasites dans le cancer, mais à provoquer des cancers par des injections de parasites, on n'a encore obtenu que des lésions irritatives et non des tumeurs proprement dites.

Le jour où on arrivera sûrement à donner le cancer en inoculant une levure, dans certaines conditions, à une certaine espèce animale, on pourra dire que la question est résolue. Peut-être bien que l'organisme pathogène du cancer est trouvé, mais que ce n'est que la condition de réceptivité qui nous échappe ou l'espèce animale favorable à ces inoculatlons que nous ne connaissons pas, mais, en tout cas, jusqu'au jour où tout cela sera éclairci, il ne nous est pas permis d'être plus affirmatifs.

## VI

### AUTRES PARASITES TROUVÉS DANS LE CANCER

Pour être complet, nous devons résumer brièvement les dernières études faites sur le parasitisme du cancer et mettre au point une question qui a peut-être fait trop de bruit dans la presse extra-médicale,

Dans ces derniers temps, de nouveaux parasites ont encore été décrits dans le cancer; d'un côté, par Bra et Chevalier en France, et, de l'autre côté, par Plimmer en Angleterre.

Ce qui fait surtout l'originalité de leurs recherches, encore plus que la nouveauté de la forme parasitaire décrite, c'est le fait que ce parasite a été rencontré non seulement au sein de la tumeur, mais encore d'une façon à peu près constante dans le sang des cancéreux.

Voici la description des parasites trouvées par Bra :

Le parasite se présente sous forme de sphérules et de cellules cylindriques. Les sphérules do volume variable sont réfringentes, de couleur jaune vert clair. Elles sont constituées par une masse plasmique entourée d'une membrane d'enveloppe à simple contour. Dans ces sphérules naissent des spores qui. par leur accroissement, produisent à la surface des inégalités des formes les plus bizarres et les plus variées. Bientôt les spores brisent la membrane d'enveloppe et se répandent à l'extérieur sous forme de petits corps arrondis, agités de mouvements browniens. Elles sont de couleur rouge rubis, arrondies et unicellulaires ou parfois allongées en forme de bacille cylindriques et bicellulaires. Dans ce dernier cas, elles donnent l'impression de diplocoques encapsulés.

La forme végétative du parasite est celle de cellules cylindriques ou conidies donnant naissance à des tubes de germination ou hyphes. Ces hyphes, tantôt simples ou ramifiées, tantôt séparées, tantôt enchevêtrées, forment le mycelium au milieu duquel on trouve les sphères sporigènes dont nous avons parlé il y a un instant.

Ces parasites se cultivent bien sur tous les milieux usités en bactériologie mais surtout sur un milieu spécial, le bouillon de mamelle. Ils prennent les réactions colorantes des divers champignons microscopiques et, en particulier. le Gram.

Le développement ne se fait jamais par bourgeonnement, ce qui les différencie nettement des blastomycètes. Bien que l'auteur ne se prononce pas nettement, il croit plutôt avoir affaire à un champiguon d'une classe plus élevée, les ascomycètes.

Cette variété dans la morphologie et même dans la forme de la spore qui pourrait être tantôt sphérique, tantôt allongée et bacillaire, dans la cellule sporigène dont la membrane d'enveloppe soulevée par les spores, peut prendre les formes les plus variées, même celles rappelant les corps en croissant décrits dans les coccidies comme des sporozoïtes, expliquerait les formes multiples rencontrées dans les coupes de cancer et les erreurs d'interprétation commises par les autres auteurs, d'aprés Bra.

Les inoculations faites avec les cultures montrent d'une façon indéniable que ce champignon est pathogène pour les animaux, mais reproduisent-elles des tumeurs malignes ? là est pour nous toute la question. M. Bra a obtenu des tumeurs, mais le plus souvent il s'agissait encore de tumeurs expérimentales ayant la structure histologique des sarcomes ou des fibrosarcomes et, comme nous l'avons dit, cela n'a rien de suffisamment démonstratif. Une seule fois, il aurait vu survenir dans la mamelle d'une chienne, 6 mois après une injection de culture, une tumeur de nature épithéliale dont il donne d'ailleurs une figure représentant une coupe. Ce fait est malheureusement isolé et, dès lors, il peut s'agir là d'une simple coïncidence.

Chevalier est venu confirmer la découverte de Bra, mais ici encore les inoculations positives font défaut et l'auteur reconnaît lui-même que les coupes des tumeurs expérimentales obtenues par lui n'avaient rien de typique qui permet de les classer dans tel ou tel groupe de tumeurs, le plus souvent les tumeurs étaient de nature sarcomateuses ou peut-être simplement des nodules inflammatoires, comme nous avons dit plus haut. Pour amener la conviction dans les esprits il faudrait obtenir des tumeurs de nature nettement épithéliale, c'est ce qui n'a pas encore été fait jusqu'à présent.

Répondant aux publications de M. Bra, M. Curtis insiste sur le danger des contaminations accidentelles dans des recherches de ce genre et, par suite, il demande que les examens ne soient faits que sur des produits absolument frais et il entend cela dans le sens le plus étroit du mot, qu'on ne se serve que de tumeurs non ulcérées et non infectées accidentellement. Dans cet ordre de fait il

déclare avoir constaté, non seulement que les tumeurs ulcérées sont toujours habitées par des microbes, divers saprophytes ou pathogènes ordinairement présent dans l'organisme, ce que tout le monde admettra *a priori*, mais encore que les tumeurs même non ulcérées, mais prevenant d'une muqueuse superficielle ou profonde peuvent être ainsi contaminées. Aussi il rejette absolument tout cancer des voies digestives et des voies génitales, fut-il intact, car aucun n'est à l'abri des contaminations accidentelles. Les seules tumeurs qui lui paraissent favorables à ces sortes de recherches, ce sont les épithéliomes non ulcérés du sein ou du testicule.

Sur 25 expériences ainsi faites, toujours les milieux de culture sont restés stériles et toujours les inoculations ont été négatives.

M. Curtis se croit en droit de conclure : Je récuse toutes les observations de culture et d'inoculation du cancer humain publiés jusqu'ici et à ceux qui prétendent avoir réussi, je réponds : « Placez-vous dans les conditions que je viens de définir, celles qu'exige une critique expérimentale judicieuse, et vous échouerez comme moi. »

Nous ne pouvons pas ne pas approuver les conclusions de M. Curtis en ce qui concerne sa manière d'opérer, mais il nous semble que cela ne nous montre pas que le cancer n'est pas causé par un parasite qui peut ne pas être cultivable sur les milieux employés par l'auteur, mais qui pourrait se cultiver sur d'autres. Puis ce parasite n'est-il pas plus abondant dans certaines tumeurs et même dans certaines parties des tumeurs, peut-être même dans les tumeurs que M. Curtis n'accepte pas et peut-être dans les parties de tumeurs qu'il rejette ou qu'il cautérise pour réaliser la plus grande asepsie possible. Il est bon de réaliser les plus grandes conditions d'asepsie possible, il est bon de chercher à éviter les causes de contamination ou plutôt les associations saprophytiques, mais il ne nous paraît pas que cela soit indispensable.

Cela peut faciliter le travail quand on réussit, mais même si en opérant sur des tumeurs accidentellement contaminées, si après culture sur des milieux peut-être autres que ceux que nous préparons à l'heure actuelle, on arrive à cultiver des microbes d'espèces variées et si, parmi eux, après séparations des espèces, on trouve une variété qui, inoculée à l'animal en culture pure, donne le cancer, on pourra dire que l'on a trouvé le microbe du cancer ; je ne dis pas que cela sera, mais cela pourrait être.

De même qui peut affirmer que ce n'est pas précisément

à cause de cette asepsie trop grande que M. Curtis n'a pas réussi à inoculer le cancer aux animaux, car nous ne savons pas, et chaque jour même nous sommes plus portés à le croire, à cause des découvertes contemporaines, nous ne savons pas si le parasite du cancer n'a pas besoin pour entamer l'économie, de microbes associés, variés, tout comme le microbe de Nicolaier pour donner le tétanos et le bacillus septicus de Pasteur pour déterminer la gangrène gazeuse, ont besoin d'être secondés par d'autres microbes et ne peuvent rien sans le secours de leurs toxines préformées dans les cultures ou sans le secours de ces auxiliaires que l'asepsie écarte de parti pris.

De plus, après avoir accompli son œuvre dans les parties centrales de la tumeur, qui nous dit que le parasite ne se porte pas exclusivement dans les parties périphériques, dans es zones d'envahissement et d'infiltration périphériques, que M. Curtis écarte de parti pris pour éviter les contaminations.

Ce sont là autant de considérations qui n'enlèvent rien au mérite des recherches de M. Curtis, qui sont très probantes dans leur genre, mais qui ne peuvent rien prouver contre des expériences faites dans d'autres conditions et qu'il ne faudrait pas se hâter de condamner avant de les avoir répétées.

De même que, tant que l'on a cherché à réaliser toute les conditions d'asepsie, on n'a pas pu trouver le microbe du tétanos. Pour éviter les contaminations accidentelles, on ne voulait pas examiner le pus d'une plaie ouverte où pullulaient les espèces bactériennes les plus diverses, on cherchait dans le sang, dans lcs organes et on ne trouvait rien. Ce n'est que le jour où on a résolument cherché a débrouiller le cahos des espèces variées, présentes dans la plaie d'inoculation, que l'on a retrouvé dans tous les cas le bacille de Nicolaier.

*(Journal des Sciences Médicales de Lille. Juin 1900)*

*(A suivre).*

---

# TRAITEMENT CHIRURGICAL DU CANCER DE L'UTÉRUS (1)

**Résumé du Rapport de M. le Dr G. RICHELOT.**

L'HYSTÉRECTOMIE VAGINALE. — L'extirpation totale de l'utérus par le vagin est une méthode *rationnelle*. Tandis que les sections du col, telles qu'on les faisait autrefois, laissent persister l'infiltration qui a cheminé à travers l'isthme et touché la muqueuse utérine, tandis que les sections, même précoces, à l'examen histologique, laissent voir entre les faisceaux musculaires des boyaux de cellules cancéreuses divisés par le bistouri et dont la suite est restée sur le moignon, par l'extirpation totale, nous enlevons toutes ces causes de récidive immédiate, tout ce qui s'est propagé de bas en haut, tout ce qui n'a pas franchi le tissu utérin, peut-être même, en détruisant les annexes et la base du ligament large, l'envahissement à son début. Ainsi notre intervention est raisonnable et supérieure aux sections du col, en même temps qu'elle est modeste et reconnaît les limites qui lui sont imposées par la force des choses : elle nous promet des succès durables dans les seuls cas où de rares cellules auront émigré vers les parties voisines et voudront bien y sommeiller longtemps (survies prolongées), peut-être aussi quand nous aurons la chance d'intervenir avant que les vaisseaux lymphatiques aient porté hors de l utérus aucun germe de repullulation (guérisons définitives ?). Or, les cancers du col n'ont pas tous une évolution très rapide, et ceux du corps, on ne sait pourquoi, nous laissent toujours un assez long répit.

L'hystérectomie vaginale est *bénigne*. La plupart de nos séries sont courtes, car, si nous voyons un grand nombre de cancéreuses, il y en a fort peu qui nous arrivent à temps. J'ai pour mon compte une série de 100 opérations avec 6 morts. Pour tout homme qui étudie ses observations plutôt que des relevés sans contrôles et sans analyse, les quelques faits malheureux, survenus à la suite de diagnostics incomplets et dans des circonstances difficiles, s'effacent devant la simplicité merveilleuse et la réussite presque certaine de toutes les opérations qui portent sur des tumeurs bien circonscrites et des utérus bien mobiles, les seules, après tout, sur lesquelles nous puissions compter pour avoir des résultats satisfaisants.

L'hystérectomie vaginale s'est montrée *efficace ;* elle a donné des survies prolongées et des survies sans récidive. Ce qui est surtout intéressant, c'est l'absence de récidive notée par l'auteur au moment où

(1) *XIIIe Congrès int. de médec.*, Paris, 2 août 1900.

il écrit. Ott (de Saint-Pétersbourg) a des guérisons persistantes après 12, 11, 10, 8 et 6 ans ; Landau, après 9 1/2, 8, 7, 6, 5, 4 ans, etc. ; Ledentu et Pozzi après 6 ans ; Quénu, Terrier et Hartmann, Routier après 5 ans ; Olshausen, Fritsch, Lauwers ont eu des succès analogues. A l'heure actuelle, voici mes résultats :

J'avais, en 1894, 2 anciennes malades guéries depuis 7 et 6 ans passés. La première a vécu 12 ans et est morte d'une hémorragie cérébrale ; la seconde est toujours bien portante, elle a 12 ans 1/2 de guérison. Les suivantes, que j'ai toujours sous la main, ont 10 ans, 9 ans, 8 ans, 6 ans, 4 ans, 3 ans passés, 3 ans, 2 ans et 8 mois, 2 ans ; je laisse de côté les plus récentes. J'en ai perdu de vue, bien portantes, après 5 ans, 4 ans et 3 mois, 4 ans, 3 ans et 10 mois, 3 ans 1/2. Et je note en passant — pour y revenir plus loin — que, parmi ces malades qui ont si largement bénéficié de l'intervention, il y avait un col « très rongé, presque détruit », mais avec mobilité parfaite de l'utérus ; un col « très raccourci, très excavé » ; un col « friable et très infiltré » ; un cul-de-sac postérieur « légèrement envahi ».

Quelques auteurs exagèrent manifestement, quand ils parlent de guérison définitive après 3 ans révolus ; même après 5 ans, même plus tard, évitons d'employer ce mot, bien qu'on soit fort tenté de considérer comme telles les guérisons qui durent depuis 9, 10 et 12 ans. Mais nier les « cures prolongées » et les bienfaits de l'hystérectomie vaginale après des cancers typiques, nettement démontrés par la clinique et par l'histologie, c'est nier l'évidence. Et puisqu'en faisant toutes les concessions, je puis citer, sans l'ombre d'un doute, au moins 18 malades sur 100 à qui j'ai amplement rendu service et dont plusieurs semblent guéries définitivement, je dis que nos prévisions d'autrefois étaient légitimes, et que seuls peuvent se dire désillusionnés ceux qui avaient rêvé l'impossible.

L'hystérectomie abdominale. — Les progrès décisifs de la technique ont donné un regain de faveur à l'opération par la voie haute, et beaucoup de chirurgiens s'y laissent entraîner sans une critique suffisante Les appels touchants et les longs espoirs renaissent ; il semble qu'une ère nouvelle de guérison et de prospérité va s'ouvrir pour les cancéreuses.

Il faut condamner absolument les chirurgiens qui abordent les cancers envahissants avec la prétention « d'enlever tout », et qui trouvent bon de réséquer les ligaments larges, de fouiller à travers les infiltrats et les parcelles néoplasiques, de poursuivre les ganglions depuis l'utérine jusqu'à l'aorte.

Tout autre est la doctrine spécieuse qui, jetant par-dessus bord les cancers envahissants, considère l'hystérectomie abdominale comme le seul traitement des cancers nettement circonscrits, aussi près de leur début qu'on peut les rencontrer. Il s'agit, en somme, d'adopter ici les

mêmes principes que pour tous les cancers : intervenir le plus tôt possible, et enlever non seulement la tumeur primitive, mais la zone lymphatique et les ganglions correspondants. La méthode abdominale, comprise de cette manière, vise particulièrement les cas où il n'y a pas de propagation cliniquement appréciable, et exige, au cours des opérations les plus simples, toujours et de parti pris, l' « évidement du bassin ». Mot bizarre, dont l'exagération fait prévoir sur quels points doit porter la critique.

Il y a des hystérectomies sans recherche des ganglions qui ont donné des survies très prolongées. D'après les termes mêmes des observations publiées, cette recherche est souvent incertaine et illusoire. Et puis, outre les ganglions, il y a la zone infectée de la paroi vaginale et du parametrium, les traînées invisibles à travers les tissus. Or, si peu qu'on réfléchisse et qu'on regarde, on a peine à comprendre que des chirurgiens puissent rêver la dissection intégrale des tissus contaminés. La comparaison avec le cancer du sein est spécieuse. Les ganglions axillaires sont réunis en paquet, plongés dans une masse adipeuse qu'on détache facilement ; et pour détruire tous les tissus, tous les vaisseaux lymphatiques entre la tumeur et le groupe ganglionnaire, il est loisible de tailler largement, profondément, et d'enlever en masse la peau, la graisse, l'aponévrose, les muscles même, sans avoir ni organes à ménager, ni dangers à courir. Mais que ferons-nous dans la cavité pelvienne ? Que signifie ce dédoublement du ligament large, comme si nous pouvions racler ses deux feuillets, et cette mise à nu de l'uretère, comme si nous pouvions le dépouiller réellement, détruire les dernières travées conjonctives, suivre à la piste les cellules cancéreuses le long des artères iliaques ? Les ganglions ne sont que des relais sur le trajet de l'infection ; à quoi sert d'en prélever quelques-uns ? Aussi la poursuite de l'invasion cancéreuse à travers le petit bassin me paraît être une illusion.

Après avoir fait de louables efforts pour démontrer que cette méthode est capable de donner des survies plus longues et des guérisons radicales plus fréquentes, les auteurs ne nous donnent que des exemples de femmes qui sont mortes, ou en train de mourir, ou trop récents pour qu'on sache à quoi s'en tenir.

Valeur relative des deux méthodes. — Le cancer est primitivement local et infecte secondairement ; aussi beaucoup d'auteurs ont-ils adopté la théorie parasitaire. Mais les savants les plus autorisés ont montré combien, malgré des analogies grossières, l'hypothèse d'une étiologie microbienne est invraisemblable ; et tout me porte à considérer l'épithéliome, si local que soit son début, comme un trouble nutritif indépendant des causes extérieures. Une preuve, entre autres, est l'hérédité, qu'il est si facile de toucher du doigt : une autre est le lien qui rattache le cancer à l'arthritisme. Cent fois j'ai vu le cancer et les maladies arthritiques se transmettre, alterner, coïncider de façon telle qu'il me faudrait un bien

grand scepticisme pour ne pas ranger la tumeur maligne dans une famille pathologique où elle trouve si naturellement sa place. Et c'est justement dans cette action mystérieuse et diverse de l'économie, qui règle sur place le degré de l'anarchie cellulaire, modifie son évolution et détermine son pronostic, que nous devons apprendre à voir les choses comme elles sont. C'est elle qui nous donne prise contre le mal, mais nous trace d'infranchissables limites ; c'est elle qui assure d'emblée notre défaite ou consolide nos succès. On sait combien est variable la marche du cancer de l'utérus ; ce qui est frappant, c'est l'allure absolument opposée que peuvent avoir, chez des femmes d'âge analogue et sans raison apparente, deux cancers ayant la même structure et siégeant au même point. Un autre fait remarquable et bien connu, c'est le pronostic meilleur des cancers du corps. Ils durent des années, ils restent beaucoup plus longtemps circonscrits et opérables. Pourquoi ? L'anatomie de la muqueuse et de la paroi utérine, la disposition des lymphatiques ne nous disent pas comment il se fait que l'utérus, profondément dégénéré à sa face interne et réduit à une coque mince, ne soit pas toujours entouré d'une zone en puissance de cancer et de ganglions infectés.

En somme. il est constant que le cancer utérin traverse deux périodes, qu'il reste enfermé dans l'utérus avant d'envahir les régions voisines, et que la durée de ces deux périodes est soumise à des conditions inconnues, sans doute à l'influence du « tempérament morbide ». Cela dit, quel est notre but, et quelles peuvent être nos prétentions ? Le but rêvé, c'est d'intervenir pendant la première période, avant que la moindre cellule cancéreuse ait cheminé hors de l'utérus. Nous pouvons le faire en opérant très près du début, nous pouvons le faire aussi en arrivant un peu plus tard, si la chance nous fait tomber sur un cancer à marche lente, Alors, qu'arrivera-t-il ? N'ayant pas laissé trace de tissu morbide, nous n'avons rien à redouter de notre ennemi ordinaire, la récidive par simple continuation. Et nous sommes bien près de tenir la guérison radicale ; nous la tiendrions, en effet, sans l'arrière-pensée d'une prédisposition de l'organisme qui peut, à la rigueur, n'être pas épuisée et reproduire un nouveau cancer à plus ou moins longue échéance. Mais ce n'est là qu'une éventualité ; et voilà pourquoi, tout en avouant l'instabilité de nos victoires, il nous est permis de croire au succès définitif.

Telle était, il y a quinze ans, l'idée qui nous inspirait : prévenir l'envahissement, et non le poursuivre. Tel est, aujourd'hui encore, le véritable traitement du cancer utérin. Hors de là, tout est précaire, incertain, ou condamné d'avance.

Et cependant, l'organisme complaisant vient encore à notre secours. L'intervention n'est pas toujours sans portée, quand nous arrivons un peu trop tard. Il y a des cancers à marche lente, où l'envahissement de proche eu proche, l'infection par continuité de tissus l'emporte sur l'invasion des lymphatiques et le transport des cellules à distance. Il serait excessif de refuser toujours les avantages que peuvent nous donner les

perfectionnements apportés à la technique de l'hystérectomie abdominale. Les cas sont rares et difficiles à juger ; mais il est permis d'adopter la voie haute en présence d'un envahissement très discret, paraissant limité à la paroi vaginale, suffisant pour réduire l'autre méthode à l'impuissance, mais éloignant l'idée d'une réelle diffusion du cancer ; en présence d'une tumeur à marche lente, quand on a pu suivre assez longtemps l'évolution du mal pour estimer que sa poursuite ne sera pas tout à fait illusoire. Voilà pourquoi j'ai fait bon accueil à l'hystérectomie abdominable, sans la croire souveraine et sans l'adopter exclusivement, parce qu'elle nous permet d'aller un peu plus loin dans la recherche des cas heureux. Mais il convient de marcher dans cette voie avec la plus grande réserve, sous peine d'avoir de nombreux mécomptes.

J'ai voulu montrer, daus l'exposé qui précède, comment l'hystérectomie vaginale btient des guérisons qui paraissent définitives, quand elle est faite assez tôt pour prévenir l'envahissement ; comment elle obtient des survies prolongées, sans l'avoir prévenu et sans le poursuivre ; comment l'hystérectomie abdominale est une ressource de plus dans un petit nombre de cas triés sur le volet, mais comment, appliquée de parti pris aux cancers envahissants, elle est une imprudence, et aux cancers limités, une illusion. C'est dire combien je me sépare de ceux qui voient dans la première, une opération toujours incomplète, forcément palliative, et dans la seconde la seule qui enlève tout, la seule qui soit logique et rationnelle. Je serais tenté de renverser la proposition, et de dire : l'opération vraiment curative est celle qui précède l'infiltration cancéreuse ; celle qui prétend la poursuivre est l'opération palliative par définition. Cette formule est-elle trop absolue ? Je le veux bien ; c'est qu'il est difficile de trouver des mots pour exprimer toutes les nuances et toutes les possibilités cliniques.

## Résumé du Rapport de M. le Dr DMITRI de OTT.

1. Le traitement chirurgical est maintenant l'unique moyen pour lutter avec succès contre le cancer de l'utérus. Dans toute une série de cas, il est possible d'obtenir par l'opération la guérison complète des malades. Les résultats de la cure radicale seront sans doute améliorés par le diagnostic précoce, posé par l'examen histologique de tous les cas douteux.

2. La destination biologique de la matrice ainsi que les particularités de sa structure anatomique imposent l'étude spéciale du cancer de l'utérus et les observations sur l'affection cancéreuse des autres parties du corps humain, de même que les conclusions tirées de ces cas ne peuvent être appliquées sur l'utérus qu'après leur vérification pour ce cas spécial.

3. L'extirpation totale de l'utérus doit être pratiquée dans tous les cas de lésion cancéreuse d'une partie quelconque de l'organe, car ce procédé donne le maximum de garantie contre la récidive.

4. L'ablation des ovaires et, en général, des annexes ne doit être pratiquée que s'il existe des indications spéciales.

5. La guérison radicale est obtenue en suivant les principes ci-dessus. L'énucléation des ganglions rétropéritonéaux, recommandée surtout dans ces derniers temps, ne peut être pratiquée que par la voie abdominale; elle ne doit pas être admise comme règle, n'étant justifiée ni par les raisonnements théoriques, ni par des faits cliniques assez convaincants. Elle doit être aussi considérée comme beaucoup plus dangereuse et n'a pas d'indications suffisamment établies.

6. L'extirpation totale de l'utérus par la voie vaginale mérite la préférence sur toutes les autres méthodes. Le perfectionnement de la technique opératoire donne maintenant les moyens de surmonter, par cette voie, tous les obstacles qui, récemment encore, forçaient de recourir à la cœliotomie, en exposant les malades à tous les dangers de cette dernière.

7. Le morcellement, dans les cas de volume considérable de l'organe ou de complication par des tumeurs fibreuses, fréquentes dans les cas de cancer de l'utérus, doit être considéré comme une conqnête de grande valeur, dans la chirurgie gynécologique.

8. Dans les cas de grossesse compliquée de cancer de l'utérus, l'extirpation est indiquée, de même qu'en dehors de la grossesse; l'opération vaginale y est à préférer. Ce moyen d'opérer peut être pratiqué jusqu'au septième mois inclus de la grossesse et ne présente que peu de difficultés, vu la possibilité de diminuer le volume de l'organe par l'ablation de l'œuf, après l'ouverture des culs-de-sac et la suture des vaisseaux utérins. Si la grossesse est plus avancée, vu la viabilité de l'enfant, c'est la cœliotomie qui est l'opération de choix, quoique l'on puisse encore recourir à l'extirpation par la voie vaginale après avoir délivré l'enfant par la césarienne vaginale.

9. Il est préférable de ne pas fermer la plaie menant dans la cavité abdominale après l'extirpation totale de l'utérus et de se borner à un tamponnement léger avec de la gaze iodoformée.

10. Les ovaires conservés, la vie sexuelle ne se modifie pas après l'extirpation de l'utérus.

11. Les résultats éloignés du traitement chirurgical du cancer de la partie supérieure de l'utérus (cancer du corps), sont infiniment plus favorables que ceux du cancer de la partie inférieure (cancer du col de l'utérus).

12. L'extirpation totale de l'utérus doit être pratiquée, même dans le cas très avancés, car par cette opération, on peut le mieux soulager les malades et reculer la terminaison fatale; dans certains cas, vu l'imperfection de la précision clinique des limites du néoplasme, on parvient à obtenir la guérison radicale.

13 La mortalité de l'extirpation vaginale de l'utérus peut être facilement réduite au minimum; en tout cas, elle ne dépasse pas 2 p. 100.

14. Sa guérison radicale (plus de 6 ans) dans la série des malades que j'ai opérées, fut atteinte dans 10 pour 100 des cas. L'extirpation a été pratiquée dans tous les cas de cancers, même relativement très avancés.

## Résumé du Rapport de M. le Dr Th. S. CULLEN

L'orateur résume rapidement les perfectionnements graduels apportés à l'ablation des carcinomes utérins, depuis l'amputation du col, telle qu'elle était pratiquée par Schrœder et ses contemporains, jusqu'à l'hystérectomie de Freund perfectionnée, avec le cathétérisme des uretères, tel que le pratiquent Pawlick et Kelly, et les opérations plus radicales d'extirpation des ganglions iliaques (Ries, Rumpf, Clark).

Cullen insiste ensuite sur les dangers de la greffe carcinomateuse dans les tissus sains au cours de l'opération. Il décrit en détail l'opération pratiquée par Werder (de Pittsburgh). Dans cette opération les risques de greffe cancéreuse sont réduits au minimum.

Les divers temps de l'opération abdominale, lorsque le cancer est limité au col, sont les suivants :

1° Ablation des masses carcinomateuses saillantes, de préférence quelques jours avant l'opération ;

2° Pose de bougies dans les uretères ;

3° Ligature des vaisseaux ovariens et des ligaments ronds ;

4° Libération de la vessie d'avec l'utérus et les ligaments larges ;

5° Ouverture des ligaments larges et dissection des uretères au point où ils pénètrent dans la vessie ;

6° Ligature des utérines près de leur origine ;

7° Libération de la vessie de la voûte vaginale ;

8° Séparation du rectum et du vagin ;

9° Ablation des ganglions lymphatiques du pelvis ;

10° Dissection des culs-de-sacs vaginaux ;

11° Fermeture de la cavité pelvienne par une suture du péritoine vésical avec celui du rectum ; un aide tirant fortement le col en bas pendant ce temps de l'opération ;

12° Fermeture de l'abdomen ;

13° Section de la voûte vaginale au bistouri ou au thermo-cautère, de manière à isoler complètement l'utérus et une collerette vaginale l'entourant ;

14° Placement d'un petit tampon de gaze au niveau de la partie réséquée de la voûte vaginale.

Comme on peut le voir, dans ce procédé, l'utérus est libéré partout, le vagin est séparé de la vessie et du rectum, les cavités, pelvienne et abdominale, sont fermées avant que l'opérateur ait touché au col carcinomateux. Il n'y a alors que peu ou pas de dangers d'inoculation cancéreuse. Cullen conseille cette manière de procéder pour tous les cas où

la malade n'est pas excessivement affaiblie; mais il faut se contenter d'une opération exclusivement vaginale quand elle n'est pas vigoureuse.

Dans l'adéno-carcinome du corps de l'utérus, on peut faire la même opération, mais il est inutile de réséquer la voûte vaginale.

L'orateur analyse alors 176 cas de cancers de l'utérus observés au Johns Hopkins Hospital pendant les six dernières années.

| | Cas opérés. | | au 1er janvier 1900 |
|---|---|---|---|
| Carcinomes pavimenteux du col | 61 cas, dont 13, | soit 21 0/0 | bien portants |
| Adéuo-carcinomes du col | 12 — 2 | — 16 | — |
| Adéno-carcinomes du corps | 30 — 19 | — 63 | — |

Cas venus trop tard pour être opérés.

| | |
|---|---|
| Carcinomes pavimenteux du col | 62 |
| Adéno-carcinomes du col | 6 |
| Adéno-carcinomes du corps | 5 |

Le pronostic est surtout favorable dans le carcinome du corps; il l'est le moins dans l'adéno-carcinome du col.

# INDEX BIBLIOGRAPHIQUE

**Les travaux sans indication d'année sont de 1900**

## Appareil de la locomotion

Condamin. Ostéosarcome costal. Propagation à la plèvre et au poumon. Résection de deux côtes. Discussion. (Soc. chir. Lyon, 128).— Fochier (id.). — Gangolphe (id.). — Gayet (id.). — Nové-Josserand (id.). — Vallas (id.). Villard (id.). — Wheeler (W.). Central sarcoma of bone (Tr. Roy. Ac. M. Irland Dubl., 510).

## Appareil de l'innervation

Jacquin. Tumeur maligne et aliénation mentale (Rev. de psychiatrie., Par., 145. — Parthon (C.) et Savon (M.). C... de la face. Lésions dans le noyau du facial (Roumanie méd. Bucarest. 91). — Lésions dans les cellules du noyau de l'hypoglosse à la suite d'un C... de la langue (id). 36). — ? L'affection systématique dans les cordons latéraux dans la carcinose (Rif. m. Palermo, 222).

## Appareil de la digestion

### *1° Partie sus-diaphragmatique de l'appareil de la digestion.*

Dauvergne. Ablation d'un C... de la base de la langue, de l'amygdale, etc. (Lyon méd., 275). — Vallas (id.). — Twald (C.). Ein Fall son C... œsophagi mit Danercanüle tchandelt. (Deuts. m. Wchascht. Leipz. Berl., 349).

### *2° Partie sous-diaphragmatique de l'appareil de la digestion*

Davis (B.). Outlook. for surgery in gastric canc. (Med. Herald Saint-Joseph, 131). — Desoil et Verhaeghe. Un cas de C.... gastrique avec infections secondaires (Soc. centr. méd. Lille, 168). — Lardennois. C... du cœcum (Union M. N.-E. Reims, 200). — Maillard. C... de l'estomac (J. M. Bordeaux, 503). — Mayo (W.). Lymphatiques dans le C... de l'estomac (Med. Rec. N. Y., 928). — Osler (W.). A study of the blood in C... of the stomoch. (N. Y. M. J., 757). — Quentin (A.). Accidents pulmonaires infectieux du C... de l'estomac (Par. Broch.). — Reed (B.). Localisation dans le C... de l'estomac (Intern. M. Mag. Phila., 427).

*3° Annexes de l'appareil de la digestion.*

Degen (W.). Sarcome de la parotide (Inaug. Diss. Freiburg). — Pic (A.) et Tolot (G.). Des formes anormales du C... primitif du pancréas (Province M. Lyon, 301). — Rummo (G.). Chulle forme anormale del C... del fegato (Rif. Med. Palermo, 243).

## Appareil de la respiration

Hessel (J.). De l'endotheliome de la plèvre (Inaug. Diss. Freiburg.). — Israel. Histoire clinique du sarcome primitif de la plèvre (Noss. Med ork. Stockholm, 1-16. — Petit (G.). C... primitif du poumon chez un chien (Soc. anat. Par., 498).

## Appareil de la sécrétion urinaire

Bierhofe (F). Hématurie et C... du rein (N. Y. M. J., 806).— Bunce (W). Sarcome de la vessie (Cleveland J. M., 198). — Buy. C... du rein (Languedoc M. Chir., 241). — Finny (J.). Sarcoma of the supra renals, etc. (Tr. R. Ac. M. Irel. Dublin, 488).

## Appareil de la génération

*1° Organes génitaux de l'homme.*

Judet et Lecène. Tumeur maligne du testicule (Soc. anat. Par., 458). — Milian id. (id.).

*2° Organes génitaux de la femme.*

Bouglé (J.). Fibrome et C... de l'utérus. C... secondaire des ovaires (Soc. anat. Par., 514). — Brouha. Des endotheliomes de l'ovaire (Rev. de gynéc. Par., 435). — Clark (J.). Epithelioma du col de l'utérus (Am. J. obst. N. Y., 499). — Deaver (J.), id., (id.). — Johnston (G.), id., (id.). - Orloff (Y). Les sarcomes des organes génitaux externes chez la femme (Vratch. Saint-Péters., 641). — Pichevin. Diagnostic du C... utérin au début (Semaine gynéc., Par., 169). — Amputation (Intern. J. Surg. N. Y., 79). — Sholer (J.). Epithelioma du col utérin et du vagin (Am. J. obst. N. Y., 498). — Sippel (G.). Du C... de l'utérus (Inaug. Diss. Tubingen). — Suouffs. Dégénérescence sarcomateuse des ovaires (Soc. belge de gynéc., Brux., 56).— Wiedersheim. De l'endothéliome des ovaires (Inaug. Diss. Freiburg.).

*3° Annexes de l'appareil de la génération*

Bristow. Du carcinome de la mamelle (Tr. ass. phys. Brooklyn, 130).— Campbell (Wm), id. (id.). — Johnson (A.). C... de la mamelle.

## Généralités

Armaignac. Epithelioma (J. Méd. Bordeaux. 453). — Behla (R.). Zur prophylaxe beim Krebs. (Deuts. Med., ztg., Berl., 521). — Bierring (W). C... in carly life, etc. (J. Am. M. Ass. Chicago, 1295). — Blomfield (J.). Opération pour C... (Brit. M. J. Lond., 1340).— Burkhardt (L.). Anatomie pathologique des tumeurs malignes (Deuts. zts., f. chir. Leipz., 91). — Capitan. Le kalagua contre la tuberculose et le C... (Med. Mod. de Par., 395). — Castex. Epiplocèle inguinale C... (Echo Méd. Toulouse, 260). — Chandelux. Sarcome du pectiné (Soc. de chir., Lyon, 155). — Chavannaz. Epithélioma traité par la pâte arsénicale (J. de Méd., Bordeaux, 487). — Clarac, id. (id.). — Coley (W.). Traitement des C... inopérables (Saint-Paul M. J., 365). — Coril. Sarcome mélanique du gros orteil (Soc. anat., Par., 417). — id., (id. 483). — Czerny (V.). Des C... inopérables (Deuts. aerzte ztg., Berl., 245). — Davezac. Epithélioma et arsenic (J. Méd. Bordeaux, 486). — Delisle (R.). De la transformation maligne des nœvi (Thèse, Par.). — Demoulin. Sarcomatose généralisée, etc. (Soc. anat. Par., 483). — Dubreuilh et Rocher. (C... hémorragique développé sur un nœvi (J. Méd. Bord., 416). — Fochier. Sarcome musculaire du pectiné (Soc. chir. Lyon, 155). — Frèche. Epithélioma (J. M. Bordeaux, 453). — Freeland (G.). Opérations pour C... (Lancet Lond., 1583). — Fromaget. Epithélioma (J. M. Bord., 453). — Epithélioma et arsenic (id., 489). — Fuginami (A.). Des rhabdomyo-sarcomes (Arch. f. path. Berl., 208).— Genevet (E.). Du rhabdomyome malin (Lyon, thèse). — Ghérassimo (N.). Manifestations pyoseptiques consécutives au C... (Nancy).— Glenk (K.). C... primitifs (Inaug. Diss. Erlangen). — Grannon (M.). Two weks experience with C... (Med. a. Surg. Mashwille, 435). — Jesset (B.). De la théorie parasitaire du C... (Brit-Gynacc., J. Lond., 66). — Jaboulay. Régression médicamenteuse des tumeurs malignes (Lyon Méd., 172).— Kambouroglou (A.). 100 cas de tumeurs malignes (G. Med. d'Orient Constant, 68). — Lagrange. Epithelioma (J. M. Bord., 453). — Macnaughton (J.). De la théorie parasitaire du C... (Brit. Gynoc. J. Lond., 66).— Malherbe (A.). Recherches sur le sarcome (Gaz. M. de Nantes, 242). — Mongour. Epithélioma (J. M. Bord., 453).— Morestin (H.). Sarcome mélanique du gros orteil (Soc. anat. Par., 415). — Napp (O.). Adémone et C... (Inaug. Diss. Freiburg). — Nattan-Larrier. C... secondaire des voies chylifères (Bull. Méd. Par., 533). — Nesti (G.). Sarcome des glandes rétropéritonéales (Riv. Crit... Firenze, 424). — Ollier. Sarcome du pectiné (Soc. chir. Lyon, 153). — Olt. Die suche Mach der Ursache der Krobses (Deuts.

Thier. Weknsch. Hannover, 201). — Parsons (J.). De la théorie parasitaire du C... (Brit. Gynœc., J. Lond., 56). — Ruotte. Sarcome du pectiné (Soc. chir., Lyon, 156). — Rüth (H.). Du sarcome primitif (Inaug. Diss. Münscken). — Ryall (C.). De la théorie parasitaire du C... (Brit. Gynœc., J. Lond.). — Selberg (F.). Des adémones malins (Arch. f. path. anat. Berl., 552). — Sorel (E.) et Dalons. Deux cas de polyadénite C... (Echo Méd. Toulouse, 257). — Souligone et Fossard. Sarcomatore généralisée (Soc. anat. Par., 481). — Trunecek (C.). Epithelioma et arsenic (Med. Rec. N. Y., 937). — Virchow (R.). Das Psammoma (Arch. f. path. anat., Berl., 32). — Zembrzuski (L.). Origine parasitaire du C... (Nov. lek. Pozman, 194). — Zilkens (K.). Zur Pragnose de Mundlöllenkrelser (Inaug. Diss. Bonn.).

---

*Le Gérant :* P. LANGLOIS.

Châteauroux. — Imp. P. Langlois et Cie

# TABLE DES MATIÈRES DU TOME CINQUIÈME

(Année 1900)

NOTA. — *Les chiffres romains indiquent le fascicule de la Revue dans lequel le mémoire a paru.*

## I. — MÉMOIRES ORIGINAUX


II. **Barthélemy (T.).** — Coup d'œil sur les glossopathies, sur quelques-unes de leurs formes chroniques, notamment sur les « Langues blanches » ..... 37

II. **Brault (A.).** — Le pronostic des tumeurs sur la recherche du glycogène (*suite et fin*)... 48

VI. **Duplay (S.)** et **Cazin (M.).** — Définition et classification des tumeurs..... 20

III-IV-V-VI. **Lemière (G.).** — Le parasitisme dans le cancer..... 81-123-165-213

IV-V. **Matagne.** — Traitement des tumeurs malignes par l'érysipèle et par les toxines de Coley..... 142-184

VI. **Richelot (G.).** — Traitement chirurgical du cancer de l'utérus..... 225

I. **Terson (A.).** — Indications thérapeutiques dans l'épithélioma palpébral..... 5


## I. — REVUES ANALYTIQUES

### 1° *Thèses et Brochures*


**Auclair.** — De l'hystérectomie abdominale totale dans le traitement du cancer de l'utérus..... 30

**Bigeard.** — Essai sur les hystérectomies vaginale et abdominale dans le cancer de l'utérus..... 32

**Chridimos Risos.** — Contribution à l'étude des sarcomes mélaniques du pied..... 114

**Danel.** — Essai sur les tumeurs malignes primitives de la trompe utérine..... 30

**Delbru.** — Du traitement des tumeurs de la région supérieure de la vessie..... 31

**Denaclara.** — Des hématuries dans les néoplasmes du rein. Etude statistique..... 28

**Dibon (F.).** — Sur le cancer primitif du péritoine..... 115
**Duvoisin.** — Des ligatures artérielles dans le traitement du cancer de la langue..... 111
**Gairaud (B.).** — Contribution à l'étude des lymphangiomes de la face..... 113
**Latteux.** — Sur un cas de tumeur mixte épithéliale et dermoïde incluse dans le ligament large..... 30
**Legendre.** — Du curage méthodique de l'aisselle dans le cancer du sein..... 159
**Menu.** — La môle vésiculaire, tumeur maligne..... 29
**Pauzier (F.).** — Contribution à l'étude de la sarcomatose cutanée généralisée primitive..... 113
**Rioufol (J.)** — Du cancer aigu du foie..... 29
**Robillard (G.)** — La méthode de Cerny-Trunecek. Ses résultats et ses indications..... 114
**Romieu.** — Du zona dans le cancer du sein..... 159
**Roussel.** — Le cancer du bassinet et de l'uretère..... 29
**Roux.** — Contribution à l'étude de l'évolution maligne de certains molluscums..... 31
**Tulliau (N.).** — Contribution à l'étude des sarcomes congénitaux.. 112
**Vertraeste (A.).** — Du fibrome utérin compliqué de cancer épithélial..... 112

2° *Travaux divers*

**A**

**Adénot.** — Sarcome de l'ovaire..... 25
**Adénot.** — Tumeur maligne de la prostate..... 158
**Albarran (J.)** et **Hallé (N.).** — Hypertrophie et Néoplasmes épithéliaux de la prostate..... 98
**Aubaret** et **Muratet.** — Sarcome mélanique épibulbaire ayant envahi la totalité de la paupière supérieure..... 152

**B**

**Bahans.** — Cancer du col de l'utérus Anurie. Mort..... 100
**Barker** et **Simpson.** — Suites éloignées de l'amputation du sein dans le cancer..... 158
**Belha (R.).** — Le cancer endémique..... 28
**Belha (R.).** — La répartition géographique du cancer..... 75
**Bérard (L.).** — *Voir* Poncet.
**Berger (P.)** — Sur un cas d'endothéliome des os..... 17

**Bernard (H.).** — Un cas de cancer de l'estomac avec abcès préstomacal ..... 20
**Boas (I.).** — Du cancer du colon ..... 154
**Boas (I.).** — Etude statistique sur 200 cas de cancer du tube digestif ..... 154
**Bonte (B.).** — Deux cas de cancer primitif du corps utérin opérés. 101
**Bordry (L.).** — Cancroïde vulvaire. Auto-inoculation par contact.. 102
**Bouilly (G.).** — Sarcome de l'ovaire compliqué d'accidents fébriles et de troubles réflexes ..... 73
**Bouvet.** — *Voir* Rémy.
**Bouvier.** — Chondro-sarcome kystique avec noyaux calcifiés à insertion costo-vertébrale ..... 93
**Brenner.** — Sur l'épithélioma primitif du canal cholédoque..... 155

## C

**Cade.** — Généralisation cancéreuse péricardique avec symphyse... 22
**Cammert.** — Tumeur maligne de la capsule surrénale gauche..... 64
**Carrel (A.).** — Du cancer thyroïdien. Etiologie et physiologie pathologique ..... 156
**Claisse (A.).** — Sarcome mélanique de la peau..... 96
**Claisse (A.)** et **Dartigues.** — Tumeur solide de l'ovaire (épithéliale) avec fibromes utérins ..... 102
**Claisse (A.)** et **Dartigues.** — Sarcome du sein ..... ... 103
**Craven-More.** — *Voir* Gray-Clegg.
**Curtis.** — Sarcomes secondaires des poumons et du cœur..... 63

## D

**Dalhgren (K.).** — Le cancer du sein au point de vue clinique..... 103
**Dartigues.** — *Voir* Claisse (A.).
**Dartigues.** — *Voir* Claisse (A.).
**Debuchy (A.).** — Cancer primitif de la vessie. Dégénérescence secondaire de la portion droite d'un rein unique..... 23
**Delore.** — Cystostomie sus-pubienne dans le cancer de la prostate. 66
**Delore (X.).** — Méat hypogastrique avec survie de 11 mois chez un cancéreux prostatique ..... 157
**Duvergoy.** — Chondro-sarcome développé dans le tissu cellulaire de la face antérieure de l'épaule ..... 159

## E

**Eberline (M.-A).** — Dégénérescence cancéreuse d'un kyste dermoïde de l'ovaire ..... 73

F

**Fromaget.** — Mélano-Sarcome conjonctival et lentigo-malin ..... 151

G

**Gallemaerts.** — Mélano-Sarcome de la choroïde et glaucome..... 18
**Gaucher** et **Herscher.** — Guérison d'un épithélioma ulcéré de la lèvre inférieure par la cautérisation ignée et l'application d'une pommade au chlorure de magnésie ..... 59
**Goris.** — Cancer et inflammation..... 28
**Govaerts** (O.). — Cancéreux, soignés en 1897 et 1898, habitant le voisinage de la Sambre..... 106
**Gray-Clegg** et **Craven-More.** — Un cas de névro-gliome ganglionaire bilatéral de la face ..... 95
**Gross.** — De l'hystérectomie aldominale totale pour cancer..... 72
**Gross** (G.) — Trois observations d'ablation de cancer du rectum par la voie périnéale ..... 154

H

**Hansy** (F). — Cancer double du sein chez l'homme..... 27
**Haret.** — *Voir* **Noïca.**
**Hassel** (Van). — Fibrome et sarcome ..... 110
**Herscher.** — *Voir* **Gaucher.**

J

**Jacobs** (C.) — Un cas de myo-sarcome de l'utérus ..... 101
**Jourdanet.** — Un cas de glossite scléro-gommeuse ulcéreuse avec dégénérescence épithéliomateuse..... 19

K

**Kayser.** — Sur le sarcome du testicule..... 65
**King** (W. P.). — Relation de la syphilis et du cancer des muqueuses ..... 74
**Kœppelin.** — Testicule cancéreux en ectopie abdominale ..... 97
**Korte.** — Du cancer du colon ..... 20
**Korte.** — Cancer du colon chez une jeune fille..... 60
**Korte.** — Traitement opératoire des tumeurs malignes du gros intestin ..... 155

## L

**Lafforgue.** — Sarcome névroglique du ventricule latéral gauche... 93
**Lamotte (P.).** — Étude sur la méthode de Cerny-Trunecek..... 110
**Lantzenberg (L.).** — Myco-sarcome du cerveau ..... 59
**Lardennois.** — Cancer du gros intestin..... 61
**Laubie.** — Squirrhe du sein. Généralisation cutanée ..... 103
**Lauwers.** — Sarcome pelvien à prolongement crural..... ..... 159
**Ledoux.** — Squirrhe du sein avec nombreux petits kystes..... 158
**Lennander.** — Extirpation des ganglions lymphatiques iliaques et obturateurs..... 22
**Lereboullet (P.).** — Cancer du rectum. Noyau secondaire de la peau ..... 62
**Lesourd (L.)** — Épithélioma mucoïde primitif du poumon..... 63
**Lindner.** — Traitement opératoire du cancer de l'estomac ..... 60
**Loumeau (E.).** — Volumineux cancer du rein. Néphrectomie lombaire. Pas de récidive au bout de 8 mois..... 97

## M

**Mailland.** — Cancer du corps thyroïde. Énucléation massive..... 64
**Malcolm (J.-D.).** — Quelques cas de tumeurs malignes associées à des tumeurs ovariennes ..... 72
**Marinesco (G.).** — Un cas de diabète insipide dépendant d'un gliosarcome du plancher du 4e ventricule..... 94
**Mauclaire (P.).** — L'hystérectomie totale abdominale avec évidement pelvien est-elle un traitement radical du cancer ?..... 66
**Maydl.** — Le résultat du traitement chirurgical dn cancer de l'estomac ..... 155
**Minne (A.-J.).** — Un cas de sarcome alvéolaire pigmenté à cellules épithélioles simulant le mycosis d'emblée..... 75
**Monprofit.** — De l'hystérectomie abdominale pour cancer..... 72
**Montgomery.** — Que faut-il attendre du traitement opératoire du cancer de l'utérus..... 100
**Moreau.** — Nouveau traitement de l'épithelioma cutané et des tumeurs de la peau..... ..... 153
**Morestin (H.).** — Lymphangiome du testicule..... 65
**Morestin (H.).** — Sarcome du pouce..... ..... 76
**Morestin (H).** — Tumeur maligne du testicule..... 97
**Motz (B.).** — Quatre cas d'adénome de la vessie avec dégénérescence épithéliomateuse..... 24
**Motz (B.).** — Résultats éloignés de l'intervention chirurgicale dans les tumeurs de la vessie ..... 24
**Muratet.** — *Voir* **Aubaret**.

## N

**Nattan-Larrier.** — Cancer secondaire des voies chylifères. Ascite chyliforme..... 156
**Noïca** et **Haret.** — Thrombose veineuse de la veine cave supérieure. 63

## O

**Œstreich** et **Slawyk.** — Tumeur de la glande pinéale dans un cas de gigantisme..... 59

## P

**Patel.** — Ostéosarcome du sacrum..... 17
**Paviot (J.).** — Lupus et épithélioma..... 27
**Phocas.** — Cancer du colon transverse..... 62
**Podywssotzki (W.)** — Étude expérimentale sur le parasitisme des tumeurs..... 73
**Poncet (A.)** et **Bérard (L.)** — Un cas de rhaldo-myome malin d'origine pharyngée..... 59
**Poulsen (K.).** — Études sur les cancers du sein..... 26
**Prioux (Ch.).** — Gliome de la rétine..... 94

## R

**Rémy** et **Bouvet.** — Épithélioma cylindrique de l'S iliaque. Obstruction complétée par un corps étranger..... 60
**Reynier (P.).** — De l'hystérectomie abdominale pour cancer..... 26
**Ricard (L.).** — De l'hystérectomie abdominale pour cancer..... 68
**Richelot.** — De l'hystérectomie abdominale pour cancer..... 70
**Romme (R.).** — La fréquence croissante du cancer..... 104
**Rutsh.** — Le cancer du larynx à la clinique de Kocher..... 157

## S

**Sacquépée (E.).** — Fistule vésico-intestinale par épithélioma de la vessie propagé à l'intestin grêle..... 64
**Sick.** — Métastases cancéreuses avec foyer primitif latent..... 76
**Simpson.** — *Voir* **Barker.**
**Sippel (A.).** — Extirpation totale du vagin et de l'utérus pour cancer..... 99
**Slawyk.** — *Voir* **Œstreich.**

## T

**Termier.** — Épithélioma de la face ayant débuté chez un sujet à l'âge de 13 ans ..... 96
**Terrien (F.).** — Sarcome de la choroïde compliqué de phtisie du globe oculaire... ..... 19
**Terrier.** -- De l'hystérectomie abdominale pour cancer ..... 72
**Thilliez.** — Nouveau procédé de traitement de l'ectropion spasmodique dit sarcomateux..... 150
**Touche.** — Tumeur cérébrale..... 58

## V

**Valiaminov.**— Un cas d'ablation complète de la vessie cancéreuse. 23
**Vallas.** — Cancer de l'S iliaque. Ablation de 50 centimètres d'intestin par le périnée sans résection osseuse..... 61
**Viannay.** — Néplasme double du tube digestif ..... 154

## W

**Waldstenn.** — Angiosarcome du vagin ..... 102
**Williamson.**— Sarcome mélanique du cerveau et du foie..... 58
**Wolff.** — Cancer de la prostate. Métastases osseuses ..... 98

---

# INDEX BIBLIOGRAPHIQUE

Appareil de la locomotion..... 116-195-223
Appareil de l'innervation..... 195-223
Appareil des sens spéciaux..... 116-195
Appareil de la digestion..... 116-195-223
Appareil de la circulation..... 117-197
Appareil de la respiration..... 197-224
Appareil de la sécrétion urinaire..... 197-224
Appareil de la génération..... 117-198-224
Généralités..... 118-199-225

---

## NÉCROLOGIE

**L.-H. Petit** ..... 76

## TABLE GÉNÉRALE DES MATIÈRES

**I. — Mémoires originaux** ..... I
**II. — Revues analytiques** ..... I
1° *Thèses et Brochures* ..... I
2° *Travaux divers* ..... II
**III. — Index bibliographique** ..... VII
**IV. — Nécrologie** ..... VIII
**V. — Table générale des matières** ..... VIII

# OVULES CHAUMEL

*à la Glycérine solidifiée et à tous Médicaments*

Par suite de la direction du vagin, **de haut en bas et d'avant en arrière**, chez la femme couchée, l'**Ovule Chaumel** glisse jusqu'au col utérin, **qui baigne alors dans le liquide provenant de la fusion de ce topique et de l'exhalation de la muqueuse utéro-vaginale.**

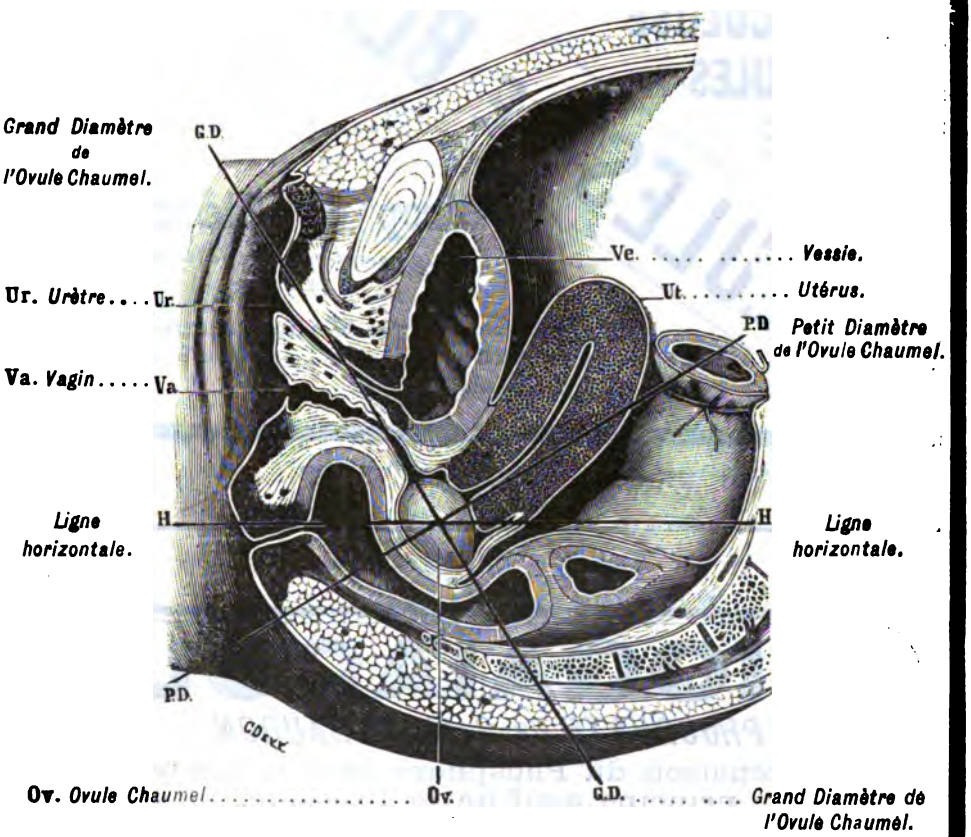


POSITION DE L'OVULE CHAUMEL AU FOND DU VAGIN.

Les **Ovules Chaumel** sont donc des topiques **à la fois vaginaux et utérins**, indiqués dans toutes les affections des organes pelviens, soit pour **décongestionner ces organes**, soit pour **l'application des médicaments** sur la muqueuse vaginale et le col de l'utérus.

**Dépôt à la Pharmacie CHAUMEL, 87, Rue Lafayette, Paris.**

Dépôt Central : **FUMOUZE-ALBESPEYRES, 78, Faubourg St-Denis, Paris.**

***EXIGER LA MARQUE TRIANGULAIRE***

# Pilules de Blancard

*à l'Iodure ferreux inaltérable*

APPROUVÉES par l'ACADÉMIE de MÉDECINE

**ANÉMIE - CHLOROSE**
**TUBERCULOSE**
**SCROFULES**
**GOÎTRE**
etc.

PILULES DE BLANCARD

DOSES
2 à 6 Pilules } par jour
1 à 3 cuillerées de Sirop }

## Sirop de Blancard

*à l'Iodure ferreux inaltérable.*

**Exiger** pour avoir les **Véritables Produits** : la Signature **BLANCARD**, l'adresse : 40, Rue Bonaparte, Paris, et le Timbre de Garantie.

---

# BIOGAÏACOL

*PHOSPHATE de GAÏACOL BAUDON*

**Combinaison du Phosphore avec le Gaïacol principe actif de la Créosote.**

**ANTISEPTIQUE PULMONAIRE, ANTICATARRHAL**

**BRONCHITES AIGUËS et CHRONIQUES, suites d'Influenza, etc.**

1 à 6 PILULES PAR JOUR AUX REPAS

**BAUDON, 12, Rue Charles V, PARIS-BASTILLE.**

# REVUE

DES

# MALADIES CANCÉREUSES

CLINIQUE, EXPÉRIMENTALE ET BIBLIOGRAPHIQUE

*sous la direction de MM. les Professeurs*

**S. DUPLAY**

CHIRURGIEN DE L'HÔTEL-DIEU

**O. LANNELONGUE**

CHIRURGIEN DE L'HÔPITAL DES ENFANTS

**V. CORNIL**

MÉDECIN DE L'HÔTEL-DIEU

*avec le concours de MM. les Docteurs:*

Pr BARD
A. BOISSARD
A. BRAULT
M. CAZIN
R. CONDAMIN
M. DENUCÉ
L. GALLIARD
E. GAUCHER
M. ISCH-WALL
G. MARCHANT
Pr MAYET
Pr NEPVEU
E. NITOT
P. RECLUS
P. RELLAY
P. REYNIER
A. RICARD
A. ROUTIER
C. SAVOIRE
M. TOUPET
A. TROUSSEAU
F. VERCHÈRE

**Rédacteur en chef:**

**Dr E. OZENNE**

ANCIEN INTERNE DES HOPITAUX, CHIRURGIEN DE SAINT-LAZARE

---

**SIXIÈME ANNÉE: 1901**

1er FASCICULE — 20 JANVIER 1901

---

**ABONNEMENT ANNUEL:**

PARIS: 8 francs. — DÉPARTEMENTS et UNION POSTALE: 10 francs

PRIX DU NUÉRO: 2 francs

---

PARIS

SOCIÉTÉ D'ÉDITIONS SCIENTIFIQUES

PLACE DE L'ÉCOLE DE MÉDECINE

4, Rue Antoine-Dubois, 4

1901

REVUE
DES
MALADIES CANCÉREUSES

# BULLETIN

## SOCIÉTES CONTRE LE CANCER

Dans une note qui a paru en novembre 1899, dans l'un des numéros de cette *Revue*, nous avons signalé avec plaisir la formation, en Angleterre, de sociétés contre le cancer.

C'était la réalisation de l'idée émise et à plusieurs reprises défendue, quelques années auparavant, par Van der Corput, de Bruxelles, et Verneuil, de Paris.

L'exemple pratique était donné et bon à suivre...

Serait-ce l'une des raisons pour lesquelles, en France, on est resté jusqu'à ce jour dans l'inaction?

Je n'en veux, certes, rien croire, mais je n'en déplore pas moins cette insouciance du Corps médical français en présence du fléau qui, chaque année, dans notre pays, tue avant leur heure des milliers d'individus.

Le fait est patent. Le nombre des cancéreux s'est accru, depuis une trentaine d'années, dans des proportions considérables et, malgré de louables efforts individuels qui n'ont eu pour effet que d'apporter quelque soulagement à la situation de ces malheureux malades, nous sommes encore à la recherche de l'inconnue qui doit conduire à la victoire.

Sus au cancer.., disions-nous il y a un an. C'était un appel à la formation de sociétés, à la création d'une ligue.

L'appel a été entendu, sinon en France, du moins en Allemagne et en Russie où la *Revue des Maladies cancéreuses* a reçu le meilleur accueil dès les premiers jours de sa publication.

L'année dernière, en Allemagne, il s'est fondé une société dite « Société des recherches sur le Cancer » sous la présidence du Pr de Leyden. Son but actuel est de réunir le plus de renseignements utiles (antécédents, naissance, séjour, alimentation,

etc... des cancéreux), et, à cet effet, elle a adressé plus de 100.000 questionnaires aux médecins de l'Allemagne.

En Russie, nous assistons pour le moment au même courant d'opinion et un semblable projet vient d'être élaboré par le Pr Leveline.

Son succès nous paraît d'autant plus assuré que déjà on a créé à Moscou, grâce à des donations privées, un asile-hospice pour cancéreux, attaché à l'Université.

En fondant cet asile, on a fait preuve d'humanité et de prévoyance ; en créant des sociétés, on a fait preuve d'intelligence. En Angleterre, en Allemagne et en Russie, les médecins se donnent la main pour un acte humanitaire... Les médecins français vont-ils continuer à rester sourds à la voix de la pitié.

Dr E. Ozenne.

---

# MÉMOIRES ORIGINAUX

## TRAITEMENT DU CANCER (1)

Par le Dr BRA

Nous ne parlerons ici ni des traitements empiriques, ni du traitement par les caustiques thermiques, galvaniques, chimiques, ni du traitement chirurgical qui, lorsqu'il sera secondé par un vaccin, restera très probablement le meilleur moyen de débarrasser l'économie d'un néoplasme.

Nous nous bornerons à passer en revue les essais sérothérapiques de MM. Richet et Héricourt, puis, nous exposerons l'état actuel de nos recherches au point de vue thérapeutique.

### Sérum de RICHET

Le 29 avril 1895, MM. Richet et Héricourt annonçaient leurs premiers essais de sérothérapie anti-cancéreuse. On sait quelle était la technique employée. Les tumeurs cancéreuses non ulcérées étaient broyées, puis additionnées d'un peu d'eau. Le liquide filtré sur toile métallique était injecté dans les veines des animaux et, six, sept ou douze jours après, on prenait le sang de ces animaux pour en recueillir le sérum, lequel servait aux injections.

Une seconde note fut communiquée à l'Académie des Sciences le 21 octobre suivant, dans le but de montrer les effets de la sérothérapie d'après une nouvelle série d'une cinquantaine d'observations.

Les résultats étaient ainsi consignés :

*A*) Les douleurs diminuent.
*B*) Les ulcérations s'améliorent.
*C*) Les tumeurs diminuent de volume.
*D*) L'évolution de la maladie est retardée.
*E*) L'état général s'améliore.

(1) Extrait d'un volume : Le Cancer et son Parasite, *Société d'Editions scientifiques*, Paris, 1900, p. 101.

Les auteurs apportaient à ces conclusions de nombreuses restrictions. Ils faisaient remarquer que ces phénomènes sont variables en intensité et qu'il est des cas où aucune amélioration ni générale ni locale n'a été notée.

D'ailleurs, *l'amélioration ne va pas jusqu'à la guérison*, car l'accoutumance au sérum s'établit. L'état général et local, au lieu de poursuivre son amélioration, reste stationnaire, puis finit par revenir au point de départ. De nouveaux foyers cancéreux se produisent au niveau des anciens foyers.

MM. Richet et Héricourt concluaient, en somme, que « *si le traitement sérothérapique n'est pas encore apte à guérir radicalement les néoplasmes, il les améliore du moins rapidement, et à un degré tel, qu'aucun traitement connu n'est capable, à beaucoup près, de produire des effets qui se rapprochent autant de la guérison complète* ».

Le sérum de Richet a été principalement expérimenté par MM. Boureau, Arloing et Courmont, Barette, Brunner. Ce dernier a tiré de ses observations les conclusions suivantes qui nous semblent résumer très nettement la question :

*1° Le sérum bien préparé ne provoque (à la dose de 5 à 10 cc.) aucun trouble local ni général ;*

*2° Il ne paraît avoir aucune influence sur le taux de l'hémoglobine ni sur les hématies ;*

*3° Tous les phénomènes subjectifs, provoqués par la tumeur, sont très bien influencés par les injections de sérum et, à ce point de vue, le sérum donne de meilleurs résultats que tous les autres palliatifs ;*

*4° La surface des néoplasies ulcérées se déterge et les hémorragies diminuent pendant les injections ;*

*5° Le sérum n'agit que pendant 2 à 5 jours ; et, à défaut d'une nouvelle injection, il y a retour de tous les troubles ;*

*6° Le sérum ne semble avoir aucune influence sur l'état de la tumeur.*

Malgré ces *desiderata*, la tentative très originale de MM. Richet et Héricourt constitue bien la première étape du traitement spécifique du cancer, car, c'est incontestablement d'un produit spécifique qu'il s'agissait, puisqu'en injectant la pulpe néoplasique aux animaux, on injectait une véritable culture.

## Des indications que doit remplir un traitement rationnel de la cancérose

Dans le traitement de la cancérose, trois cas doivent être envisagés :

1° Le champignon est présent dans l'économie sous forme de globules et de spores dormantes ; il n'y a pas de formation mycélienne ;

2° Le parasite existe à l'état conidien et a développé un stroma mycélien ;

3° Il est arrivé à former des fruits ascophores et à déterminer une infection générale.

A chacun de ces cas particuliers qui ne sont que les stades évolutifs d'un même processus et peuvent coexister chez le même malade, correspondent des indications spéciales que nous résumerons ainsi :

Dans le premier cas, lorsqu'un parasite se trouve dans l'organisme à l'état de globules levuriformes, comme il arrive dans les leucoplasies, comme on est en droit de le soupçonner après les ablations chirurgicales, le but à atteindre est de détruire ces spores en provoquant la phagocytose ou tout au moins d'empêcher leur germination. L'étude des conditions et des agents, favorisant cette germination dans les cultures, apportera un appui précieux au traitement.

Lorsque, dans le second cas, le stroma mycélien est formé, lorsque le parasite existe à l'état conidien, comme dans le fibro-myome, il faut extirper le néoplasme ou s'efforcer de rendre stériles les filaments mycéliens dont il se compose et d'empêcher la formation d'organes reproducteurs.

Lorsqu'enfin, dans la troisième hypothèse qu'il nous reste à examiner, les fruits ascophores, les périthèces sont formés, comme dans l'épithéliôme, par exemple, provoquer la phagocytose ne suffit plus, il faut enlever la tumeur ou provoquer sa dégénérescence.

Cette dégénérescence peut, d'ailleurs, se produire naturellement, car il existe pour la cancérose, comme pour la tuberculose des processus à la fois dégénératifs et curatifs. Ces processus sont, pour les tumeurs, la lignification et la gélification.

C'est en se lignifiant et en s'imprégnant de matière incrustante que les fibromes atteignent la dureté d'une pierre ; c'est par la géli-

fication qu'ils arrivent à se fondre et à s'éliminer. Ce sont deux modes de guérison.

La gélification s'observe fréquemment dans les mycéliums qui se développent à l'intérieur des végétaux. Il arrive que l'on n'en trouve plus trace, alors que de nombreuses perforations dans les cloisons cellulaires attestent l'existence des filaments. Ils se sont détruits sous l'influence dissolvante du champignon lui-même.

Ce serait une erreur de croire que ces processus curatifs ne s'observent pas dans les tumeurs malignes. Sans doute, les périthèces qu'elles renferment, sont, avec leur épaisse coque mycélienne, autant de petites citadelles dans lesquelles les spores sont à l'abri des actions germicides naturelles et provoquées et la défense de l'économie est d'autant plus malaisée que ces néoplasmes sont peu ou pas vascularisés et qu'il n'est guère possible de compter sur la circulation comme véhicule d'un agent curateur naturel ou artificiel. Les tumeurs malignes ne sont pas cependant à l'abri des dégénérescences curatrices. Ce fait ressort de l'interprétation nouvelle que nous avons donnée de quelques tumeurs.

Nous avons, en effet, avancé et on ne tardera pas à reconnaître le bien fondé de cette assertion, que la tumeur la plus maligne, l'épithéliome peut subir les deux sortes de dégénérescences dont nous avons parlé. Nous avons vu qu'il peut être arrêté dans son évolution par l'accumulation de matière grasse dans les asques de ses périthèces et rester ainsi à l'état d'adénome, tumeur bénigne. Nous avons vu que la gélification peut entraîner la formation de kystes dont le contenu peut s'éliminer. Nous avons vu enfin que l'épithéliome, peut être arrêté dans son évolution par dégénérescence ligneuse et constituer ce que l'on nomme un chondrome. Certes, ces dégénérescences restent souvent partielles, mais, enfin, elles existent.

C'est donc, en somme, à supprimer les germes isolés et à provoquer l'une ou l'autre de ces dégénérescences naturelles des mycomes une fois formés que doit tendre le traitement.

Maintenant que nous avons exposé le but à atteindre, nous allons exposer les moyens jusqu'alors employés pour y parvenir. Nous distinguerons deux médications ; la médication par les produits solubles du *Nectria ditissima*, par la Nectrianine, et la médication par les produits solubles du champignon même des tumeurs humaines, c'est-à-dire par le vaccin spécifique du cancer.

**La Nectrianine**

La Nectrianine est l'ensemble des produits solubles atténués du *Nectria ditissima*, parasite du chancre ou cancer des arbres.

Lorsqu'à la suite des observations de Fiessinger sur la fréquence du cancer au voisinage des forêts et des vergers peuplés d'arbres chancreux, nous avons été amené à cultiver ce Nectria, nous avons pensé qu'il pouvait être intéressant d'étudier l'action thérapeutique des produits solubles de ce champignon qui forme, sur les végétaux, des tumeurs si semblables d'aspect aux tumeurs malignes des vertébrés.

Le procédé d'extraction de la Nectrianine, que nous avons employé avec M. H. Chaussé, a été le suivant : des cultures de deux mois dans le bouillon de raisin sont évaporées en totalité au bain-marie jusqu'à réduction au tiers de leur volume. Elles sont filtrées sur papier, puis sur porcelaine. Le liquide obtenu est ensuite porté à l'autoclave à 120 degrés. On est ainsi assuré que toutes les spores sont bien tuées par cette stérilisation. La Nectrianine se présente sous la forme d'un liquide limpide, de couleur jaune brun. Injectée par voie sous-cutanée à des animaux sains, à la dose répétée plusieurs fois par semaine de 5 cmc., elle ne détermine généralement aucun phénomène appréciable, aucune perte de poids. Chez les animaux et l'homme porteurs de tumeurs cancéreuses, elle élève, au contraire, au bout de deux, trois ou quatre heures, la température de 1 à 2 degrés. A dose très élevée, cette hyperthermie s'accompagne de frissons, de sensation de froid, d'accélération du pouls et des battements cardiaques, de soif, de céphalée.

La crise se termine au bout de quelques heures par des sueurs, de la polyurie, un profond sommeil.

M. Mongour et son interne M. Gentès, ont étudié la Nectrianine au point de vue clinique.

Leurs observations, qui ont fait l'objet d'une communication à la Société de Médecine et de Chirurgie de Bordeaux, dans la séance du 5 janvier 1900, se répartissent de la manière suivante : quatorze malades atteintes de carcinome utérin, un malade atteint d'épithélioma de la face, un cancer de l'estomac.

*Carcinomes utérins*. — Toutes les malades de ce groupe étaient absolument inopérables ; comme troubles physiques, elles présentaient, sans exception, des hémorragies abondantes et les pertes

caractéristiques de l'affection. Les douleurs, extrêmement violentes, telles que dans la plupart des cas la morphine à haute dose n'arrivait pas à les calmer, constituaient le symptôme fonctionnel essentiel. Chez quatre d'entre elles, l'état général n'était pas trop délabré ; on ne notait qu'une légère anémie ; toutes les autres étaient en pleine cachexie, avec amaigrissement, œdème, etc.

Les premiers essais thérapeutiques ont été suivis sans exception, chez tous les sujets, de la disparition des métrorragies ; de temps en temps, apparaissait une coloration plus ou moins rougeâtre du liquide d'injection vaginale, parfois même quelques caillots ; mais ces hémorragies n'avaient rien de comparable à celles du début, dont la persistance et l'intensité compromettaient à tout instant l'existence de ces malades, et qui, chez trois d'entre elles, avaient nécessité des tamponnements en permanence.

De son côté, Bra obtenait, dans un cas de fibrome utérin, une disparition absolue des métrorragies par le même traitement.

La même influence favorable a été obtenue pour les pertes fétides ; après la quatrième injection, généralement, elles n'existaient plus, et la disparition de ce symptôme constituait, pour l'état moral de ces malades, un véritable soulagement.

Quant aux douleurs, elles ont été calmées avec une rapidité extrême, et la première malade, chez qui fut entrepris le traitement, pouvait, huit jours après, supprimer l'usage de la morphine qu'elle prenait à la dose de 10 à 15 centigrammes par vingt-quatre heures. Or, nous savons combien sont peu efficaces, contre les douleurs lombaires notamment, les injections de morphine données à ces cancéreuses, quelle que soit l'habilité avec laquelle on les morphinise ; à un moment donné, quelle que soit la dose injectée d'emblée ou en plusieurs fois, on n'arrive pas à obtenir une sédation de la douleur.

Mais ces résultats, localement si favorables, n'ont amené chez aucune malade une amélioration de l'état général. Celles qui avaient suivi le traitement en pleine cachexie ont continué à s'amaigrir, à perdre leurs forces ; l'appétit n'a pas reparu, et finalement la mort est arrivée comme conséquence de l'intoxication générale. Chez les autres, pendant toute la durée du traitement, la situation générale s'est maintenue à peu près telle qu'au début, cependant avec une diminution de poids lente, mais continue. Cinq d'entre elles s'étaient trouvées tellement améliorées qu'elles ont pu reprendre pendant quelque temps leurs occupations domestiques ; mais un mois après, elles revenaient à l'hôpital pour chercher de

nouveau le bénéfice du traitement. M. Mongour fait remarquer, en effet, que l'amélioration acquise par les injections de la nectrianine ne persiste qu'à la condition de poursuivre le traitement sans intermittences: la cessation des injections est généralement suivie, après quelques jours, d'une réapparition des douleurs, des pertes hémorragiques et sanieuses, peut-être même avec aggravation. Aussi, conseille-t-il aux médecins, désireux de poursuivre ces recherches, de prévenir les malades qu'il vaut mieux pour elles ne pas commencer le traitement si elles doivent l'abandonner avant l'heure. Il ajoute cependant que chaque reprise de la thérapeutique a toujours été suivie d'une amélioration ; somme toute, les suspensions de traitement ont été pour lui un excellent moyen de contrôler la méthode.

Il devenait dès lors intéressant de se rendre compte des modifications que les injections de nectrianine apportent au niveau de la tumeur. Chez tous ces malades, M. Mongour a constaté un véritable arrêt dans l'évolution du néoplasme, un changement de consistance de la tumeur qui, de fongueuse, friable, devenait dure, parfois même presque ligneuse ; une tendance très nette dans certains cas à l'épidermisation des surfaces saignantes et à la disparition des anfractuosités ; mais, dans aucun cas, il n'a pu observer de régression vraie de la tumeur.

Ces modifications locales ont été surtout faciles à étudier chez un malade atteint d'épithélioma de la face et qui a été présenté à la Société d'Anatomie de Bordeaux par M. Gentès, le 24 juillet 1899. Il s'agit d'un homme de soixante-cinq ans, porteur d'une tumeur cancéreuse au niveau de la région orbitaire externe droite, tumeur adhérente aux os, inopérable et recouvrant en partie l'œil du même côté. Les injections furent commencées le 18 mai et continuées à la dose de 4 centimètres cubes pendant quinze jours. Le malade voyait chaque jour son état général s'aggraver du fait d'hémorragies abondantes et continues ; la surface extérieure de ce néoplasme, du volume d'un œuf de poule, était bourgeonnante et creusée d'anfractuosités, recouverte d'une sanie fétide.

Le premier résultat des injections fut d'amener une disparition à peu près complète des hémorragies ; le suintement ichoreux devint insignifiant et l'on constata une épidermisation absolument nette, surtout au niveau des parties latérales de la tumeur qui, prenant une forme régulièrement arrondie, ne présentait plus d'anfractuosités. Il y eut même une régression évidente, dont le malade put se rendre un compte exact. Au début, en effet, cette

tumeur recouvrait en totalité le globe oculaire, à tel point que la vision était nulle; après les premières injections, il commença à percevoir la lumière, grâce à l'écartement possible des paupières.

Pendant une quinzaine de jours, la nectrianine fit défaut; la tumeur prit alors un accroissement rapide, les hémorragies se répétèrent avec l'intensité du début, des anfractuosités se creusèrent à nouveau, et l'on peut dire sans exagération que non seulement on avait perdu le terrain gagné, mais qu'une aggravation très nette s'était produite. La toxinothérapie fut reprise et, sous cette influence, les hémorragies s'arrêtèrent, l'épidermisation se fit à nouveau, la sanie ichoreuse fut tarie; mais on n'observa plus la régression à l'origine si manifeste, et le malade trouvant son amélioration insuffisante quitta l'hôpital. Ces modifications sont en tous points semblables à celles qu'ont présentées les malades atteintes de cancer utérin.

*Cancers de l'estomac.* — Deux malades ont été traitées; toutes les deux présentaient un néoplasme diffus, facilement perceptible sous les téguments de l'abdomen, et qui s'était manifesté d'emblée pour ainsi dire, par d'énormes hématémèses avec syncope ; les troubles digestifs consistaient en inappétence et dégoût surtout prononcé pour les viandes et les graisses.

Chez ces deux malades, le traitement mycothérapique a été suivi régulièrement pendant plus de deux mois. Il n'y a pas eu reproduction d'hématémèse ; l'appétit s'est relevé, la tumeur épigastrique a nettement diminué de volume, les malades ont pu reprendre leurs occupations, mais l'on n'a pas constaté d'augmentation de poids ; chez l'une d'entre elles, le poids est resté stationnaire ; chez l'autre, on a observé une diminution de 500 grammes.

Actuellement, et en présence de cette situation plutôt favorable, les malades ont demandé la suspension du traitement.

Quelles conclusions peut-on tirer de ces faits? En se tenant avec rigueur aux modifications présentées dans l'état local, M. Mongour croit pouvoir dire avec certitude, que le traitement par la nectrianine a produit une amélioration évidente dans l'état local de ses malades: arrêt ou diminution des hémorragies, suppression des pertes fétides, parfois tendance à l'épidermisation du néoplasme, voire même, temps d'arrêt très net dans son évolution. Si, à côté de ces modifications tangibles, on rapproche les aggravations constantes après la suppression du traitement, l'amélioration qui suit

régulièrement la reprise des injections, on est peut-être en droit de considérer cette mycothérapie nouvelle comme douée d'une certaine efficacité.

M. Mongour termine ainsi sa communication :

« Certes, nous ne pouvons pas dire que la nectrianine constitue le remède spécifique du cancer, puisque chez aucun de nos malades l'état général ne s'est relevé ; plusieurs d'entre eux ont succombé à la cachexie ; chez les autres, l'amélioration ou plus exactement l'état stationnaire est de date encore trop récente.

» Il reste néanmoins acquis que la mycothérapie a heureusement influencé l'état local ; c'est un résultat bien appréciable quand on songe à la situation lamentable des cancéreux, torturés par les douleurs que la morphine ne soulage plus, qui deviennent si rapidement, par suite des pertes sanieuses intarissables, un objet de dégoût pour eux-mêmes et pour leurs semblables.

» Et puisque cette thérapeutique est sans danger pour le malade, nous croyons qu'il serait légitime d'en poursuivre l'application sans lui faire perdre, pour cela, le bénéfice des opérations chirurgicales auxquelles on croit pouvoir recourir ; ces deux thérapeutiques peuvent parfaitement marcher de pair. Les faits que nous rapportons sont tout au moins un encouragement à poursuivre le traitement pathogénique des affections cancéreuses. »

La nectrianine constitue donc un agent thérapeutique inoffensif, donnant dans le traitement du cancer des résultats palliatifs que les médications employées jusqu'à ce jour étaient impuissantes à fournir, mais insuffisant au point de vue curatif.

(*A suivre*).

## ÉTIOLOGIE DU CANCER (1)

Par le Dr J. CHEVALIER

La prophylaxie d'une maladie virulente reposant sur la connaissance complète de l'agent pathogène et sur les conditions qui permettent à cet agent de s'introduire dans l'organisme humain, étant donné l'incertitude qui règne encore sur la cause réelle du cancer, il est assez difficile d'élucider cette question.

Cependant, si l'on veut tenir compte de certaines données assez bien établies, il y a de fortes présomptions pour incriminer l'action des végétaux dans l'étiologie du cancer.

Si l'on consulte la carte dressée par Haveland en 1891 au point de vue de la répartition du cancer sur le globe, on peut constater que les régions septentrionales et australes, c'est-à-dire les régions froides, et les régions tropicales, c'est-à-dire les régions chaudes, en sont à peu près indemnes pour ne pas dire tout à fait. Or, remarquons que la flore de ces pays est absolument différente de la flore des pays tempérés où le cancer se montre avec le plus d'intensité. D'autre part, les hauteurs du Mexique qui forment des plateaux à température tempérée ayant une flore analogue à celle de nos pays, ont une proportion assez considérable de cancers, tandis que dans les *terras calientes* ayant la flore tropicale, le cancer ne s'y rencontre qu'à l'état d'exception.

Dans la péninsule des Indes, avant l'arrivée des Européens, on ne connaissait pas le cancer et dans aucun des anciens livres de ce pays on n'en retrouve de traces ; depuis l'arrivée des Anglais qui ont importé, dans les régions des plateaux qui forment les premiers contreforts de l'Himalaya, la flore de nos contrées, on trouve des cancers en quantité notable, comme le font remarquer Snow et Hugues.

D'autre part, il est absolument constaté que les gens de la campagne sont beaucoup plus fréquemment atteints du cancer que les gens de la ville, que les forestiers et que les douaniers de l'Est de la France, qui passent une partie de leur vie dans la forêt, fournissent un fort contingent de cancéreux. Enfin les travaux de Fiessinger, de Noël, de Juilliard, montrent qu'il y a tout au moins une relation entre les cancers d'arbres, leur localisation et le cancer

(1) Le cancer. Maladie parasitaire : *Thèse de Paris*, 1899, p. 69.

humain. Il est à remarquer que les pays où l'on trouve le plus de cancers sont ceux où il y a plus d'arbres à proximité des maisons, soit arbres fruitiers, soit forêts. En Normandie, où Arnaudet et Guelliot ont fait leur enquête, en Bourgogne, dans la Côte que nous connaissons plus particulièrement, les arbres fruitiers sont prédominants ; d'autre part, dans l'épidémie de Saint-Léonard, relatée par Lucas Championnière, dans celle de Vouziers, rapportée par Noël, nous nous trouvons en face de pays véritablement forestiers. On a voulu faire intervenir la question des eaux et des cours d'eau, elle a peut-être aussi sa raison d'être, mais comme cause adjuvante. Si, comme nous avons lieu de le croire, la cause du cancer est due à un champignon qui passe une partie de son stade biologique sur les arbres, ce que laisseraient entrevoir les expériences de Bra qui ont fait l'objet d'une communication à l'Académie des Sciences le 10 juillet dernier, il est évident que l'humidité, le voisinage des cours d'eau, mettent l'arbre dans un état de moindre vigueur et d'autre part ces conditions étant fort utiles, sinon indispensables à la vie du champignon, celui-ci poussera d'autant mieux qu'il sera dans un milieu propice. On a du reste fortement incriminé les vieux moulins, les maisons au bord de l'eau. Nous ne croyons pas à l'hérédité du cancer, non qu'elle ne puisse servir comme cause prédisposante au contraire, mais dans les cas où elle a été constatée, nous croyons que c'est surtout parce que l'hérédité ou plutôt la famille, en dehors du terrain qu'elle nous donne souvent, nous ramène dans des lieux où le cancer est à l'état de puissance sur les arbres qui entourent la maison paternelle où l'ascendant a été atteint.

Le cancer est-il contagieux ? Jusqu'ici la question a été résolue par la négative et l'on revient seulement ces dernières années de cette idée, quoiqu'on connaisse depuis longtemps le cancer à deux et qu'on en cite annuellement plusieurs cas non suspects dans les journaux médicaux. Si l'on admet l'existence et la spécificité du parasite que nous avons décrit, comment n'admettra-t-on pas la contagion puisque nous sommes arrivés à déceler par des cultures le parasite dans l'air des salles de cancéreux. Cela ne jetterait-il pas un jour sur les maisons cancéreuses dont nous connaissons actuellement plusieurs exemples à Paris.

Du reste, les exemples ne manquent pas et l'on a pu citer des faits de contamination de l'homme par les animaux comme ces faits de Meismer relatifs à une inoculation d'un sarcome mélanique à l'homme par le cheval et ces cas de Gross de transmission à

l'homme d'un sarcome ulcéré de bœuf et d'un carcinome du même animal. Budd rapporte le cas d'un chien qui léchait la lèvre de son maître qui présentait un cancer inopérable et qui mourut avant lui d'un cancer à la langue.

Des cas de contagion d'homme à homme sont fréquents depuis celui classique de Zacutus Lusitanus, celui de Peyrilhe jusqu'aux 28 cas de Guelliot du cancer de la verge chez des hommes dont la femme avait un cancer de l'utérus. Dive signale deux cas de contagion par la pipe. Moreau cite un cas d'un pharmacien qui contracta un épithélioma du nez après avoir pansé pendant longtemps sa belle-mère qui avait contracté un épithélioma de la face.

Les exemples de contamination professionnelle ne manquent pas et l'on cite à l'encontre d'Alibert et de ses trois amis qui ne purent s'inoculer le cancer Emson, qui meurt du cancer 8 mois après s'être coupé en opérant un cancéreux, Guermonprez qui vit une ulcération se développer sur la main d'un médecin, qui, atteint d'une pustule d'acné, avait été panser un cancer utérin.

Lui-même eut pendant 17 mois un papillome sous l'ongle à la suite d'une blessure faite en opérant un épithélioma de la face.

Bosc, dans son livre, incrimine surtout les sporozoaires; nous ne sommes pas de son avis, mais, n'ayant pas de preuves certaines, nous ne voulons pas lui donner un démenti attendu qu'il existe des cas de tumeurs produites par des coccidies. Nous renvoyons à son livre où il expose, d'une façon très entraînante, la possibilité d'une infection par les coccidies, mais nous ne croyons pas que ces infections donnent la cachexie cancéreuse et malgré les derniers travaux de Laverand qu'on puisse retrouver les mêmes produits toxiques.

En dehors du germe infectieux quel qu'il soit, sporozoaire ou champignon, il faut, comme pour toute maladie infectieuse, des conditions de l'organisme récepteur qui lui permettent de s'introduire et de se développer. En deux mots, il faut une porte d'entrée et un terrain.

La porte d'entrée a été signalée souvent, mais non dans tous les cas, loin s'en faut; on a vu un carcinome se développer sur un ulcère d'estomac, sur une leucoplasie buccale, sur une plaie. Une plaque de psoriasis ou d'eczéma a été incriminée comme porte d'entrée. Un bouton d'acné, une piqûre de mouche, une érosion de la langue par une arête de poisson ont été mis en jeu pour expliquer un cancer. Une érosion ou une ulcération du sein, l'irritation chronique chez les goudronniers et les ramoneurs suffisent comme porte d'en-

trée. C'est ainsi, comme dit Bosc, que, sans avoir besoin de rechercher des données embryologiques, on s'explique tout naturellement pourquoi la peau et les orifices sont atteints de prédilection par le cancer,

Ils sont plus exposés que les autres parties du corps aux traumatismes, et par suite, présentent, avec une plus grande fréquence, une porte ouverte à l'infection. Les lèvres, les gencives, la langue, le pylore, l'anus, le vagin, l'orifice utérin, le prépuce sont souvent le siège d'irritation chronique. L'irritation de la lèvre par la pipe, de la langue par un chicot chez un vieillard peuvent être la porte d'entrée. L'utérus violenté à plusieurs reprises par les accouchements peut expliquer le cancer plus fréquent chez les multipares.

A côté de la porte d'entrée, il faut le terrain, c'est-à-dire un organisme qui ne soit pas capable de se débarrasser du parasite, à la suite de son introduction. Cette question est, comme toutes celles du même genre, fort difficile à éclaircir. L'âge a été incriminé comme ayant un rôle prépondérant. Nous voyons cependant que les jeunes gens ne sont pas indemnes du cancer, et qu'au contraire, lorsqu'ils en sont atteints, cette affection marche avec une rapidité énorme et se généralise pour ainsi dire au début de la maladie. Il est pourtant évident que c'est une condition favorisante, parce que plus un individu est âgé, plus il a eu de chances d'infection, et que d'autre part sa nutrition s'affaiblit et ses forces de défense diminuent.

En dehors de l'âge, d'autres, comme Verneuil et son élève Isch Wall, ont incriminé l'arthritisme. Mayor et Quénu ont voulu mettre en cause l'alcoolisme. Gilbert et Weill signalèrent dernièrement le cancer chez les diabétiques, mais toutes ces affections, justement, diminuent la force de défense du malade, et par conséquent favorisent l'acclimatation du parasite dans l'organisme.

Quant à l'hérédité, il ne semble pas exister, jusqu'à présent, de cas probants d'hérédité réelle, mais il existerait comme pour la tuberculose une hérédité de terrain. D'autre part, comme nous le disions tout à l'heure, on peut expliquer bien des cas en invoquant l'exposition de tous les membres d'une même famille à une contamination provenant des mêmes causes.

---

# ANALYSES

## Appareil de la locomotion

**Lauwers.** — *Fibrosarcome de la fosse iliaque, compliqué d'une grossesse à quatre mois.* (Soc. belge de gynéc., n° 10, 1900).

Femme de 26 ans, portant deux tumeurs abdominales, l'une ayant les caractères d'un utérus gravide et l'autre dure, fixe, occupant la fosse iliaque et remontant jusqu'aux fausses côtes. Laparotomie médiane : sous le péritoine, tumeur attachée à la moitié antérieure de la crête iliaque, aux parties profondes et donnant un prolongement qui s'engageait à travers l'anneau crural et s'insérait au fascia lata à 10 centimètres au-dessous du ligament de Poupart. Enucléation de la tumeur après section des attaches. Sutures. Suites normales. Le 3e jour, expulsion d'un fœtus de 4 mois.

**Pioqué et Dartigues.** — *De la scapulectomie pour tumeurs malignes de l'omoplate avec conservation du membre supérieur* (Rev. de chir., Paris, avril 1900).

En présence d'une tumeur maligne de l'omoplate, la scapulectomie doit être l'opération de choix, lorsqu'on n'a pas à redouter la récidive locale et lorsqu'il est possible de conserver un membre utile. Dans ce travail, les auteurs en étudient les indications et en rapportent les résultats. Ils en ont recueilli 77 cas, dont 36 extirpations partielles de l'omoplate, 35 extirpations totales et 6 extirpations avec résection de la tête humérale.

Sur les 36 extirpations partielles, 15 fois il n'y a eu qu'ablation de la portion osseuse où s'était développé le néoplasme et 21 fois l'os presque en entier a été enlevé ; on n'a laissé que l'apophyre coracoïde, l'acromion et la cavité glénoïde.

En ce qui concerne les résultats éloignés au point de vue de la récidive, on n'a pu les recueillir que chez 26 opérés, chez lesquels elle s'est produite rapidement pour les uns, au bout de quelques mois et de plusieurs années pour les autres. D'un aussi petit nombre d'observations on ne peut tirer de conclusions pratiques et il en est de même pour les troubles fonctionnels qui peuvent résulter de l'ablation totale de l'omoplate, puisqu'ils n'ont été connus que 16 fois sur 35 cas. encore qu'ils aient été satisfaisants chez 13 malades. Il est toutefois à noter que la mortalité opératoire, qui a été de 8 0/0 sur les 77 interventions, n'est pas plus forte dans les cas d'ablation totale de l'omoplate.

## Appareil de l'innervation

**Schede.** — *Trépanation dans deux cas de tumeur du cervelet* (Deuts. Méd. Woch., n° 30, 1900).

1° Homme atteint, depuis deux ans, de céphalalgie à la nuque et à l'occiput et, dans les derniers temps, de douleurs dans toute la tête. Vertiges, cécité et surdité presque complète : marche titubante. Les symptômes étaient plus accentués à gauche. Trépanation de chaque côté de la crête occipitale. On trouve dans l'hémisphère cérébelleux droit une tumeur de la grosseur d'une prune : ablation facile. Dès le jour même, amélioration de l'ouïe, puis disparition du vertige et de la titubation et retour progressif de la vision.

2° Jeune homme de 17 ans ; céphalalgie frontale, puis ataxie très accentuée, cécité complète, bourdonnements d'oreilles, vertiges. Même opération que dans le cas précédent, ce qui montre l'existence, dans l'hémisphère cérébelleux droit, d'un kyste de la grosseur d'une noix. Extirpation. Mort au bout de quelques jours. A l'autopsie, on constata qu'on n'avait enlevé qu'une partie du kyste (cysto-sarcome), dont la presque totalité se trouvait dans le vermis.

Sur 11 interventions faites par différents auteurs pour tumeurs du cervelet, l'auteur note 2 guérisons, 5 morts opératoires, 2 insuccès fonctionnels et 1 récidive.

**P. Soca.** — *Sur un cas de sommeil prolongé pendant sept mois par tumeur de l'apophyse* (N^lle Iconogr. de la Salpêtrière, mars-avril 1900).

Jeune fille de 18 ans, sans antécédents héréditaires ni personnels. Perte de connaissance subite au moment d'une affusion d'eau froide sur le corps. Amblyopie consécutive due à une atrophie papillaire double. Peu après, la malade tombe dans un sommeil qui persiste, presque continu, pendant sept mois. Mort de broncho-pneumonie tuberculeuse.

A l'autopsie, on a découvert une tumeur sarcomateuse, adhérant au plancher du troisième ventricule depuis l'espace perforé postérieur jusqu'aux bandelettes olfactives et aux circonvolutions orbitaires et s'enfonçant latéralement sous la partie antérieure des circonvolutions de l'hippocampe. Ce néoplasme, développé aux dépens de l'hypophyse, avait englobé les nerfs optiques à leur naissance, le chiasma et la partie antérieure des bandelettes optiques.

**Verger et Abadie.** — *Tumeur de la dure-mère ; épilepsie jacksonienne transitoire* (J. de Méd., Bordeaux, 10 juin 1900).

Homme de 48 ans : antécédents alcooliques et syphilitiques. Crises typiques d'épilepsie jacksonienne, qui disparaissent par un traitement

intensif. Un an plus tard, attaque comateuse et mort. A l'autopsie on trouve, à l'union des pariétales et des occipitales vers la scissure lambdoïde un sarcome du volume d'une grosse noix.

**P. Ravaut.** — *Acromégalie avec diabète sucré. Tumeur du corps pituitaire. Gigantisme viscéral* (Bulletin Méd., Par., mars 1900).

Malade atteinte d'acromégalie et ayant présenté, dans les derniers six mois, un diabète intense (1200 gr. de sucre en 24 heures). Mort de pneumonie.

A l'autopsie, on constata, à la place du corps pituitaire une tumeur lobulée, molle, de coulenr rouge brun, formée par une série de végétations faisant hernie à travers le sinus caverneux gauche et la portion de la dure-mère qui recouvre la selle turcique ; histologiquement cette tumeur rappelle, en quelques-uns de ses points, la structure du corps pituitaire, mais en d'autres présente l'aspect et les éléments du sarcome. Augmentation considérable du volume des autres viscères.

---

## Appareil des sens spéciaux

**Fromaget.** — *Vaste épithélioma de la face ayant envahi les paupières, l'œil, l'orbite, la partie supérieure de la joue et la base du nez, opéré deux fois sans succès, traité par la pâte arsenicale* (J. Méd. Bordeaux, 25 nov. 1900).

Femme de 50 ans atteinte, depuis 15 ans, d'un épithélioma de l'angle interne de l'œil. Deux opérations ; deux récidives. En avril dernier, son état est le suivant :

Les deux paupières sont détruites, le sourcil est envahi, la conjonctive bulbaire et l'œil forment un bourgeon informe saignant et suppurant. Le cancer a envahi la joue dans toute son épaisseur jusqu'à l'aile du nez ; la base de cet organe est envahie aussi. Etant donné cet état lamentable, il n'y avait pas à songer à une intervention chirurgicale, qui aurait dû, pour être utile, consister dans l'ablation partielle de la joue gauche, de la base du nez et de la branche montante du maxillaire supérieur, l'exentération totale de l'orbite et l'extirpation du sourcil.

On fait alors cinq applications de pâte arsenicale à 1/15, chacune à 15 jours d'intervalle ; ce traitement a eu pour effet de nécroser les lésions de la joue, des paupières et des sourcils. L'œil et ses annexes se sont éliminés et toutes les parties molles de la base du nez sont tombées.

Puis l'orbite s'est comblée et recouverte d'une peau superbe. Les fosses nasales se sont entourées d'une peau souple et il ne reste plus qu'une petite plaie en voie de réparation.

**Marcourt et Villar.** — *Epithélioma de la face guéri par le cacodylate de soude extra et intra* (J. Méd., Bordeaux, 22 juillet 1900).

Homme atteint d'un épithélioma de la face resté rebelle à tout traitement. Sous l'action du cacodylate de soude à l'intérieur et à l'extérieur (à parties égales avec eau) la transformation a été très rapide et suivie de cicatrisation simple et mobile.

**Petrini-Galatz.** — *Le cacodylate de soude contre la sarcomatose multiple non pigmentée et non mélanique* (Ac. Méd. Paris, 24 juil. 1900).

Observation d'un sujet de 40 ans atteint de tumeurs sarcomateuses multiples, les unes sous-cutanées, les autres occupant l'isthme du gosier, la voûte palatine, les gencives. Traitement par le cocodylate de soude en injections intra-musculaires à dose croissante de 0,05 cent. à 0,12 cent. par jour. Ces injections furent faites partie dans les fesses, partie dans les tumeurs de la région sus-hyoidiennes. Au bout de 50 injections, résolution presque complète et, dans la suite, bonne santé.

**Dubreuilh et L. Rocher.** — *Carcinome hémorragique développé sur un nœvus vasculaire* (J. de Méd. de Bordeaux, 10 juin 1900).

Relation d'un carcinome développé chez une femme de 52 ans, sur un nœvus situé au-dessous de l'œil droit et datant de la naissance. Après la première ablution, deux nouvelles interventions ont dû être pratiquées dans les trois mois suivants pour récidives. L'état général est resté bon. L'auteur remarque que, dans ce cas, le nœvus primitif était purement angiomateux et la tumeur maligne qui en est résultée était angiomateuse elle-même et hémorragique. En deuxième lieu, l'aspect macroscopique de la tumeur ne différait pas de celui d'une tumeur mélanique ordinaire, mais l'examen microscopique a montré que la couleur noire était due non pas à du pigment, mais à une infiltration diffuse et extrêmement abondante de sang qui, en se coagulant et en dégénérant, prenait une couleur noire. Ce sang extravasé n'avait pas fourni la moindre trace de pigment mélanique aux cellules qui l'entouraient.

**Dubar.** — *Sarcome de la paupière supérieure chez une fillette de 8 ans* (Echo Méd. du Nord, 14 oct. 1900).

Fillette de 8 ans. 12 jours après un coup sur le front, apparition d'un petit lobule à l'angle interne de la paupière supérieure. Un peu plus tard, ptosis complet de la paupière dans l'épaisseur de laquelle on perçoit une tumeur formée de deux lobules durs et arrondis. Ablation de ces deux lobules avec rugination du périoste, auquel l'un d'eux tenait. Cicatrisation rapide. 15 jours après, récidive locale : nouvelle ablation avec énucléation de l'œil. Quelques mois plus tard, récidive sur la paupière inférieure et dans l'orbite. Etat général mauvais.

## Appareil de la digestion

### *1° Partie sus-diaphragmatique de l'appareil de la digestion.*

**E. Gaucher et E. Sergent.** — *Anatomie pathologique, nature et traitement de la leucoplasie buccale.* (Arch. de Méd. expér. et d'anat. path., n° 4, 1900).

Dans ce travail, la leucoplasie est étudiée dans ses rapports avec l'épithélioma et avec la syphilis. Dans la première partie, les auteurs rappellent combien sont étroits les liens qui unissent la leucoplasie et l'épithélioma et ils signalent le courant d'opinion qui tend à admettre que toutes les leucoplasies peuvent donner naissance à un épithélioma. Il y aurait, en un mot, un phénomène d'évolution ayant, suivant eux, sa raison d'être dans la structure anatomique de la leucoplasie.

A l'appui de cette hypothèse, Gaucher et Sergent rapportent une observation histologique qui démontrerait que la leucoplasie est, à son début, un papillome corné, susceptible de subir la transformation cancéreuse.

En ce qui concerne les rapports de la leucoplasie et de la syphilis, ces rapports sont intimes, soit qu'elle se montre à la période secondaire ou à la période tertiaire en même temps que des manifestations syphilitiques, soit qu'elle apparaisse sur des sujets se disant indemnes de toute vérole.

La leucoplasie serait donc toujours d'origine syphilitique, mais non de nature spécifique. Ce serait une affection para-syphilitique. pouvant apparaître sans causes provocatrices, mais se développant le plus souvent sous l'influence des multiples irritations de la muqueuse buccale.

Pour les auteurs, voici quel serait l'enchaînement de ces phases pathologiques :

La syphilis désigne la muqueuse buccale pour la leucoplasie ; la leucoplasie apparaît d'autant plus facilement que cette muqueuse est soumise à des causes d'irritation incessantes, parmi lesquelles le tabac, l'alcool, la carie dentaire, les appareils prothétiques occupent le premier rang ; une fois constituée, la leucoplasie crée une menace de cancer, et cette menace est d'autant plus imminente que ces mêmes causes d'irritation continuent de s'exercer.

Le traitement consistera à :

1° Prévenir, dans la mesure du possible, chez les syphilitiques, l'apparition de la leucoplasie buccale ; leur défendre de fumer, de faire usage de boissons fortes et surtout de liqueurs ; leur conseiller de soigner la dentition et de se laver fréquemment la bouche avec des solutions alcalines (eau de Vichy, par exemple) ;

2° Soigner rigoureusement la leucoplasie dès qu'elle est constituée, et, pour cela, prescrire l'observation stricte des précautions hygiéniques et prophylactiques précédentes ; administrer les préparations mercurielles du traitement antisyphilitique, se gardant bien d'ordonner l'iodure de

potassium, si nocif dans le cancer ; et, enfin, conseiller une médication locale quotidienne : attouchements avec une solution aqueuse de bichromate de potasse au cinquantième, ou, s'il existe des fissures ou des saillies papillomateuses, cautérisations au galvano-cautère combinées avec les attouchements des plaques leucoplasiques.

**Moses.** — *Un cas de sarcome de l'amygdale,* (Münch. Med. Woch. 1900).

Homme de 27 ans, sans antécédents héréditaires. Douleurs dans la gorge depuis 6 mois : Ulcération de l'amygdale sans engorgement ganglionnaire. Extension rapide de l'ulcération avec formation d'une tumeur qui envahit toute l'arrière-gorge et tuméfaction des ganglions cervicaux. L'examen histologique montre qu'il s'agit d'un sarcome. Un traitement arsénical n'a produit qu'une amélioration momentanée.

*2e Partie sous-diaphragmatique de l'appareil de la digestion.*

**Cruchet.**— *Néoplasme de l'intestin avec énorme généralisation secondaire du foie* (J. Méd., Bordeaux, 17 juin 1900).

Le principal intérêt de cette observation réside dans les constatations suivantes recueillies à l'autopsie.

On trouve une ulcération à bords végétants et de consistance encéphaloïde au niveau de la petite courbure de l'estomac. Le foie surtout est énorme, ne pèse pas moins de 5 k. 200 ; il remplit toute la cavité abdominale, s'enfonce jusque dans les fosses iliaques et comprime même les vaisseaux iliaques droits (d'où explication de l'œdème du membre inférieur droit). La surface décolorée est marronnée en bosselures irrégulières ; à la section, la substance du foie tout entière (à part une lame altérée au niveau de la face inférieure du lobe droit, rappelant le tissu hépatique et mesurant environ neuf centimètres de long sur deux à trois centimètres d'épaisseur) est transformée en une masse néoplasique blanchâtre, dessinant des arborisations marbrées, ramollies, s'effritant facilement, et donnant issue sous la pression, à un liquide épais, granuleux et jaunâtre.

La rate n'est pas hypertrophiée. Les reins ont une consistance normale; ils sont un peu grisâtres à la coupe. Pas d'ascite. Les poumons et le cœur n'indiquent rien de bien particulier.

**Kronlein-Rehn-Hochenegg-Kraske-Gussenbauer.** — *Résultats du traitement opératoire du cancer du rectum.* (XXIXe Cong. soc. allem. chir., 18 avril 1900).

*Kronlein* a réuni les statistiques de onze chirurgiens allemands. Sur 881 cancers du rectum traités par l'extirpation, la mortalité opératoire

moyenne a été de 20 0/0, la moitié des morts dues à des complications infectieuses et un tiers des autres dues à des complications cardiaques ou pulmonaires.

Pour les résultats éloignés sur 640 opérés qui ont été suivis, on a constaté que 80 malades (soit 14,8 0/0), ne présentaient pas de récidive au bout de 3 ans, après lesquels cette récidive s'est montrée sur 13 d'entre eux.

Quant au fonctionnement ultérieur de l'anus, ce fonctionnement, d'après 39 observations personnelles à l'auteur, a été irréprochable dans 30 0/0 des cas, avec continence relative dans 60 0/0, et avec incontinence dans 10 0/0. Dans l'opération, on s'est efforcé le plus possible de conserver le sphincter rectal et l'extrémité anale du rectum.

*Rehn* estime que les résultats définitifs du traitement opératoire du cancer seront d'autant meilleurs que le diagnostic sera plus précoce et le manuel opératoire plus perfectionné. Chez l'homme il préconise le procédé suivant : Incision par la voie périnéale entre les deux releveurs de l'anus. Si le néoplasme a envahi les voies urinaires, pas d'intervention radicale ; si non, on décolle le rectum, on l'attire en bas, en sectionnant au besoin le mésentère et en liant les artères hémorroïdales supérieures, puis on enlève la tumeur et on implante le bout supérieur dans le sphincter anal.

*Hochenegg* a opéré 121 cas de cancer et n'a eu qu'une mortalité opératoire de 8 0/0. C'est par la voie sacrée avec résection du coccyx et de la partie inférieure du rectum qu'il va à la recherche du néoplasme, sans avoir soumis l'opéré à aucun purgatif antérieur. Le cancer enlevé et les deux bouts du rectum suturés, il laisse la plaie ouverte en la tamponnant et provoque une selle le 4e ou 5e jour. En général les résultats fonctionnels sont bons. Cependant, sur 62 cas, il a noté 4 fois de l'incontinence relative et 4 fois des symptômes de rétrécissement.

*Kraske* opère depuis quelques années par la laparotomie. Si la tumeur est inopérable, il établit un anus contre nature. Dans le cas contraire, il sectionne l'artère hémorroïdale supérieure entre deux ligatures, isole le rectum, tamponne le petit bassin, ferme la cavité péritonéale, et extirpe le rectum par la voie sacrée en implantant le bout supérieur dans l'anus, en conservant autant que possible l'extrémité inférieure du rectum. Ce procédé, employé par Kraske chez quatre malades, a donné deux morts. Par contre, chez 116 malades opérés par d'autres méthodes, les résultats ont été à peu de chose près les mêmes que dans la statistique de Hochenegg.

*Gussenbauer* a fait 146 opérations par la voie sacrée en enlevant les ganglions rétro-péritonéaux avec les tissus ambiants. Il a constaté des cas de guérison ayant persisté 12 ans et chez un certain nombre la récidive paraître après 7 ans. S'il y a généralisation au péritoine et au foie, il n'opère pas.

## Appareil de la respiration

**Moritz-Schmidt.** — *Diagnostic du cancer de larynx.*

Le rapport de l'auteur se termine par les conclusions suivantes :

1° Le cancer du larynx présente presque toujours, au commencement et durant le cours de son évolution, le caractère d'une tumeur de différentes formes ;

2° Le cancer qui naît dans les profondeurs des tissus du larynx donne quelquefois origine à une prolifération de papillomes vrais sur la surface de la muqueuse. Cette forme, pendant toute la durée de la maladie, ressemble beaucoup à la périchondrite ;

3° Les cas de cancer du ventricule de Morgagni présentent au laryngoscope très souvent une image fort ressemblante à celle de la périchondrite interne ;

4° Dans des cas très rares, le cancer commence en arrière et presque au-dessous du cartillage cricoïde et ne se trahit au commencement que par une paralysie du récurrent ;

5° Pour exclure la syphilis, il suffit en général de donner pendant une quinzaine de jours trois grammes d'iodure de potassium ;

6° On peut parvenir à un diagnostic certain en enlevant un petit morceau de la tumeur pour un examen microscopique. Pour cette petite opération, les curettes doubles, tranchantes de haut en bas, sont préférables ;

7° Ce n'est que le résultat positif de l'examen microscopique qui est décisif.

**Courtade.** — *Traitement palliatif du cancer de la trachée. Emploi de la sonde en caoutchouc comme canule trachéale.* (Congr. de Méd., Paris, octobre 1900).

Dans certains cas de cancer de la trachée, l'orifice inférieur de la canule de trachéotomie peut se trouver obstrué par des bourgeons épithéliomateux. On les refoulera au moyen d'une sonde en caoutchouc rouge mise à demeure dans la canule métallique. C'est un moyen que Courtade a employé avec succès chez un malade.

Pour les cancers inopérables, il conseille le traitement suivant : 1° Faciliter la respiration par l'emploi d'une canule appropriée ; 2° combattre les hémorragies par l'usage du perchlorure de fer et de l'eau oxygénée ; 3° diminuer l'abondance et la fétidité des sécrétions en ayant recours aux instillations d'huile mentholée, aux préparations d'eucalyptus, aux pulvérisations trachéales de solutions de chlorure de zinc ; 4° enfin, réprimer le bourgeonnement extérieur par les badigeonnages avec une solution de pyoctanine.

## Appareil de la génération

### *Organes génitaux de la femme*

**Otto Küstner.** — *Un traitement palliatif du carcinome utérin inopérable* (Centr. Bl. f. Gynak., avril 1900).

Pour pallier les inconvénients qui résultent de la fétidité des sécrétions cancéreuses utérines, l'auteur conseille de fermer l'orifice vulvaire et de créer une fistule recto-vaginale, par où s'écouleront les sécrétions. On exécute cette opération en enlevant aux ciseaux ou par le thermo-cautère les surfaces ulcérées ou bourgeonnantes du néoplasme, puis on applique sur la plaie un tampon de gaze muni d'un fil et imprégné d'alcool. On pratique ensuite une large fistule recto-vaginale, dont les bords sont suturés au catgut et à travers laquelle on fait passer le fil du tampon.

L'opération est terminée par un avivement et une suture des parois du vestibule. Le tampon vaginal est retiré le quatrième jour. Il est nécessaire de surveiller la perméabilité de la fistule recto-vaginale.

**Stouffs.** — *Hystérectomie vaginale pour cancer du col ayant envahi le vagin. Lésion d'un uretère. Anurie post-opératoire.* (Soc. belge de gynéc., n° 9, 1899).

Femme de 45 ans, atteinte d'un cancer du col et de la partie antérieure et latérale droite du vagin. Hystérectomie vaginale ; ligatures du ligament latéral gauche ; pinces à demeure sur le ligament droit placées à une *certaine* distance de l'utérus. Anurie complète pendant 3 jours. Ablation des pinces. Le lendemain, on retire de la vessie 500 grammes d'urine, puis de nouveau anurie, phénomènes d'urémie et mort. A l'autopsie, on a constaté que l'uretère droit avait été étranglé à 3 centimètres de la vessie par les mors de la pince.

**Verstraete.** — *Nouvelle observation de fibrome utérin et de cancer du corps avec dégénérescence secondaire des ovaires. Hysterectomie totale abdominale* (J. Sc. Méd., Lille, 22 sept. 1900).

Il s'agit d'une femme de 50 ans, vierge et présentant depuis deux ans des hémorragies utérines et des pertes odorantes. Douleurs abdominales. Amaigrissement. Volumineuse tumeur dure de l'utérus. Col intact.

Ablation de la tumeur et des annexes. La tumeur est formée d'une partie supérieure fibromateuse et du corps de l'utérus dont la cavité est comblée par des masses épithéliomateuses. Les ovaires ont subi la dégénérescence cancéreuse.

## Généralités

**Clarac et Fromaget.** — *Epithélioma traité par les applications de pâte arsenicale* (J. Méd., Bordeaux, 8 juillet 1900).

Homme de 66 ans, portant une vaste ulcération épithéliomateuse en arrière du pavillon de l'oreille droite, avec engorgement ganglionnaire sus-claviculaire. Application de pâte arsenicale tous les 8 jours. Pendant les deux premiers mois, extension de l'ulcération et chute de l'oreille ; puis arrêt du processus ulcéreux et cicatrisation définitive au bout de 14 mois. Disparition de l'engorgement ganglionnaire.

**Pouly.** — *Epithélioma mélanique du cou. Généralisation tardive.* (Province Méd., 8 déc., 1900).

Femme de 53 ans. Il y a 9 ans, apparition d'une petite tumeur noirâtre, indolente au niveau de l'insertion du chef claviculaire du sterno-mastoïdien. Ulcération à la suite d'un grattage. En 1898, cette ulcération, de la dimension d'une pièce de 50 centimes, présentait une teinte vineuse, des bords déchiquetés et un fond fongueux et se continuait d'un côté avec une petite tache pigmentaire. Sous le maxillaire inférieur, ganglion dur, mobile, de la grosseur d'une noix. Excision de l'ulcération et du ganglion. A l'examen microscopique épithélioma mélanique.

Huit mois plus tard, on note sur le tronc, les membres et la face une généralisation étendue sous forme de taches et de tumeurs. Les unes sont cutanées, les autres sous-cutanées et les autres ganglionnaires.

**Csokor.** — *Une levure particulière rencontrée dans certains néoplasmes* (Soc. des Médecins de Vienne, nov. 1900).

L'auteur fait une communication, au nom de San Felice, sur une espèce de saccharomyces, le S. Neoformans, trouvé dans certains néoplasmes. En injectant des cultures de cette levure dans les veines, on détermine des masses adénomateuses et carcinomateuses dans les ganglions et le pancréas. Ce saccharomyces a une forme sphérique ou ovalaire ; il se colore par la méthode de Gram.

**Tsaconas et Poulopoulos.** — *Traitement des ulcérations malignes par la poudre de Cynoglosse.* (Arch. orient., Med., Par., juillet 1900).

Relation de 5 observations d'épithéliomas traités et guéris par l'emploi de la poudre de cynoglosse. On doit employer la poudre provenant de la pulvérisation de la racine, des feuilles et des fleurs desséchées.

Ce traitement donne encore des succès dans les ulcérations simples de la peau, dans les ulcérations du col de l'utérus et à l'intérieur (1 à 2 gr. par jour), dans les ulcères ronds de l'estomac et donne des améliorations dans le cancer de l'estomac.

## Thèses et Brochures

**J. Chevalier.** — *Le Cancer : Maladie parasitaire.* (Thèse de Paris, 1899).

Dans un premier chapitre, l'auteur passe en revue ce qui a été dit sur le sang, l'urine, la température et l'intoxication chimique des cancéreux. Il traite ensuite de l'origine parasitaire du cancer, étudie le champignon producteur de la maladie, relate les différentes expériences qu'il a faites : injections intra-veineuses ; injections sous-cutanées et intra-péritonéales ; ingestion. Puis, après un chapitre consacré à quelques points de l'étiologie, reproduit ci-dessus, il se résume en ces conclusions :

Des tumeurs cancéreuses, du sang de malades atteints de cancer (épithélioma, carcinome, sarcome), on peut déceler et cultiver un champignon.

Ce champignon, introduit dans l'organisme des animaux peut produire une intoxication aiguë si on l'injecte par la voie intra-veineuse. S'il est au contraire injecté sous la peau, on peut assister à la formation de tumeurs ressemblant tantôt à l'épithélioma, tantôt au carcinome, tantôt au fibro-sarcome. On peut constater des généralisations ganglionnaires et viscérales et la mort des animaux par une cachexie semblable à celle du cancer.

Les bouillons de culture du parasite, injectés à petites doses pendant un certain temps, amènent la mort des animaux avec des phénomènes cachectiques.

Des bouillons de culture et du broyage des champignons on peut retirer d'une part des albuminoïdes à action toxique peu nette, d'autre part une ptomaïne à action nerveuse prédominante.

**P. Dorson.** — *De la transformation maligne des nævi pigmentaires* (Thèse, Montpellier, 1900).

La structure histologique des nœvi a démontré qu'il existe, dans le derme de ces malformations congénitales localisées des téguments, des cellules épithélioïdes disposées sans ordre, ou en boyaux, ou en tubes ramifiés.

Différents auteurs en ont recherché la nature et l'origine et de ces recherches sont issues deux théories. L'une, émise par Recklinghausen, fait provenir ces cellules intra-dermiques de la prolifération d'éléments conjonctifs (endothelium vasculaire et lymphatique, cellules fixes conjonctives) : c'est la théorie conjonctive.

La seconde théorie (Malherbe) rapporte l'origine des cellules nœviques à la prolifération des cellules malpighiennes, pigmentées ou non, des nœvi congénitaux : c'est la théorie épithéliale.

D'après ces conceptions, ces masses cellulaires, par le fait d'une hyper-

génèse désordonnée et ectopique produiraient, dans certains cas, ou un sarcome, ou un épithéliome.

L'évolution clinique de ces nœvo-sarcomes ou nœvo-épithéliomes ne diffère pas de celle des autres tumeurs malignes de la peau et, comme ces dernières, ces tumeurs doivent être enlevées, lorsqu'elles s'accroissent et deviennent douloureuses.

**P. Lazaroff.** — *Contribution à l'étude des ostéosarcomes de la colonne vertébrale* (Thèse, Montpellier, 1900).

Dans ce travail, l'auteur ne traite que des tumeurs du type vasculo-connectif : sarcomes, lymphadénomes, endothéliomes. Elles sont beaucoup moins fréquentes que le carcinome, n'ont guère été observées que chez l'homme et se sont développées le plus souvent après un traumatisme.

Ordinairement molles et vasculaires, prenant presque exclusivement naissance sur l'arc vertébral, ces tumeurs donnent lieu à un ensemble de symptômes qui, tout en différant, suivant qu'il s'agit du type cervical, du type dorso-lombaire ou du type lombo-sacré, sont, en général, de deux sortes : symptômes de compression et symptômes propres à la tumeur.

D'un pronostic fatal, il n'est, contre ces néoplasmes, aucun traitement effectif.

**J. Paulitis.** — *Fibromes kystiques de l'utérus.* (Thèse Montpellier, 1900).

La première partie de cette thèse est consacrée à l'étude des fibromes kystiques par œdème et ramollissement, par dégénérescence graisseuse, sarcomateuse, myxomateuse, fibromes à kystes non revêtus d'un épithélioma ; la seconde partie, plus importante, aux kystes développés aux dépens des canaux de Gartner, du corps de Wolff et des glandes de la muqueuse utérine. Ces tumeurs doivent être considérées comme des tumeurs malignes et enlevées le plus tôt possible.

**P. Boissier.** — *Etude clinique du cancer primitif du corps de l'utérus.* (Thèse, Montpellier, 1899).

Dans ce travail, qui contient une douzaine d'observations inédites, l'auteur étudie, au point de vue clinique, le cancer primitif du corps de l'utérus. C'est dire qu'il insiste tout particulièrement sur la symptomatologie et sur le diagnostic, dont les différents points sont traités en détail et de façon à permettre de reconnaître de bonne heure la nature du mal. Ses conclusions sont les suivantes :

Le cancer primitif du corps de l'utérus, cancer de la muqueuse ou du parenchyme, épithéliome ou sarcome, est beaucoup moins fréquent que le

carcinome du col et relève de causes générales : âge, hérédité, et de causes locales: déplacements utérins, infection et traumatismes (surtout grossesse).

Il se présente à nous sous deux formes, circonscrite ou diffuse ; quand il siège dans la muqueuse, il est interstitiel ; sous-péritonéal ou kystique, quand il siège dans le parenchyme, et peut être dû à la dégénérescence d'un fibromyome. Il se complique de lésions de voisinage et de propagation, qui en accélèrent la marche. Il peut coexister avec les tumeurs bénignes de l'utérus.

Les symptômes sont locaux ou généraux. Locaux, ils sont fonctionnels comme les hémorragies et les pertes séreuses, subjectifs comme les douleurs, ou physiques, donnés par l'examen local, c'est-à-dire par le palper, le toucher vaginal et surtout le toucher intra-utérin, après dilatation du col, et par l'examen microscopique, dont la valeur n'est plus contestée. Les symptômes généraux sont d'ordre cachectique.

La durée de ce cancer est variable, mais plus longue que celle du carcinome du col. Il évolue dans un laps de temps de 18 à 40 mois, sauf complications de compression, comme l'urémie ou phénomènes de propagation locale, comme la péritonite, ou enfin généralisation et métastase. Le pronostic est fatal.

Le diagnostic différentiel de ce cancer sera surtout à faire d'avec la métrite chronique, qui, bien souvent, ne se distinguera qu'à l'examen microscopique, et d'avec le fibromyome, plus facile à différencier par les signes fonctionnels et physiques, marche plus lente, caractère particulier des douleurs, qui rappellent celles de l'accouchement, dans le myome, caractère des écoulements moins fétides dans le cancer, enfin caractères anatomiques de la tumeur. Le diagnostic d'avec les autres tumeurs ou affections utérines est de moindre importance.

Le diagnostic précoce, qu'on ne devra jamais négliger, se basera surtout sur l'examen local.

Le diagnostic opératoire dépendra de la limitation des lésions et de la mobilité de l'utérus.

Les interventions thérapeutiques seront curatives ou palliatives.

Curatives, elles ne donneront pas des résultats de guérison définitive bien encourageants, quelque méthode opératoire que l'on emploie. Il faudra observer une grande réserve. On emploiera la voie haute ou la voie basse, suivant les indications ou contre-indications données par la tumeur et suivant son expérience personnelle, mais sans essayer de méthodes trop radicales.

Le plus souvent, le cancer ne relèvera que d'un traitement palliatif, et le curettage sera encore la meilleure intervention hémostotique, analgésique, désinfectante... et morale.

*Le Gérant :* P. LANGLOIS.

Châteauroux. — Imp. P. Langlois et Cie

*TOUTES MALADIES*

# Capsules RAQUIN

**Approuvées par l'Académie de Médecine**

**INSOLUBILITÉ DE LA CAPSULE GLUTINEUSE**

*dans l'Estomac, absence d'odeur et de renvois, tolérance parfaite*

Faire prendre au moment des repas, dans les 24 heures :

**1 à 3 Capsules RAQUIN hydrargyriques;**
**3 à 15 Capsules RAQUIN des autres sortes.**

**CAPSULES RAQUIN** au Copahivate de Soude (0g40).
**CAPSULES RAQUIN** au Copahu titré (0 gramme 50).
**CAPSULES RAQUIN** au Cubèbe (équivalent de 1 gr. de poudre).
**CAPSULES RAQUIN** au Goudron (0 gr. 25 par Capsule).
**CAPSULES RAQUIN** au Bichlorure d'Hydrargyre (0g01.)
**CAPSULES RAQUIN** au Protoiodure d'Hydrargyre (0g05)
**CAPSULES RAQUIN** à l'Ichthyol..... (0 gr. 25).
**CAPSULES RAQUIN** au Salol..... (0 gr. 25).
**CAPSULES RAQUIN** au Salol Copahivaté (aa 0 gr. 18).
**CAPSULES RAQUIN** au Salol-Santal..... (aa 0 gr. 16).
**CAPSULES RAQUIN** à l'Essence de Santal (0 gr. 25).
**CAPSULES RAQUIN** à la Térébenthine..... (0 gr. 25).

**PRESCRIRE : CAPSULES RAQUIN**

*Exiger la Signature RAQUIN*

et le **TIMBRE** de l'**UNION** des **FABRICANTS**

**FUMOUZE-ALBESPEYRES**, 78, Faubourg Saint-Denis, PARIS

# Pilules de Blancard

*à l'Iodure ferreux inaltérable*

APPROUVÉES par l'ACADÉMIE de MÉDECINE

**ANÉMIE - CHLOROSE**
**TUBERCULOSE**
**SCROFULES**
**GOÎTRE**
etc.

PILULES DE BLANCARD

**DOSES**

2 à 6 Pilules } par jour
1 à 3 cuillerées de Sirop }

## Sirop de Blancard

*à l'Iodure ferreux inaltérable.*

**Exiger** pour avoir les **Véritables Produits** : la Signature **BLANCARD**, l'adresse : 40, Rue Bonaparte, Paris, et le Timbre de Garantie.

---

# BIOGAÏACOL

*PHOSPHATE de GAÏACOL BAUDON*

**Combinaison du Phosphore avec le Gaïacol principe actif de la Créosote.**

**ANTISEPTIQUE PULMONAIRE, ANTICATARRHAL**

**BRONCHITES AIGUËS et CHRONIQUES, suites d'Influenza, etc.**

1 à 6 PILULES PAR JOUR AUX REPAS

**BAUDON, 12, Rue Charles V, PARIS-BASTILLE.**

# REVUE

DES

# MALADIES CANCÉREUSES

CLINIQUE, EXPÉRIMENTALE ET BIBLIOGRAPHIQUE

*sous la direction de MM. les Professeurs*

**S. DUPLAY**

CHIRURGIEN DE L'HÔTEL-DIEU

**O. LANNELONGUE**

CHIRURGIEN DE L'HÔPITAL DES ENFANTS

**V. CORNIL**

MÉDECIN DE L'HÔTEL-DIEU

*avec le concours de MM. les Docteurs :*

Pr BARD
A. BOISSARD
A. BRAULT
M. CAZIN
R. CONDAMIN
M. DENUCÉ
L. GALLIARD
E. GAUCHER
M. ISCH-WALL
G. MARCHANT
Pr MAYET
Pr NEPVEU
E. NITOT
P. RECLUS
P. RELLAY
P. REYNIER
A. RICARD
A. ROUTIER
C. SAVOIRE
M. TOUPET
A. TROUSSEAU
F. VERCHÈRE

**Rédacteur en chef :**

**Dr E. OZENNE**

ANCIEN INTERNE DES HOPITAUX, CHIRURGIEN DE SAINT-LAZARE

---

**SIXIÈME ANNÉE : 1901**

**2me FASCICULE — 20 MARS 1901**

---

**ABONNEMENT ANNUEL :**

PARIS : **8** francs. — DÉPARTEMENTS et UNION POSTALE : **10** francs

PRIX DU NUÉRO : **2** francs

---

PARIS

SOCIÉTÉ D'ÉDITIONS SCIENTIFIQUES

PLACE DE L'ÉCOLE DE MÉDECINE

4, Rue Antoine-Dubois, 4

*1901*

REVUE
DES
MALADIES CANCÉREUSES

## MÉMOIRES ORIGINAUX

# TRAITEMENT DU CANCER (1)

par le Dr BRA

(*Suite et fin*)

### Le vaccin du cancer

Lorsqu'en 1895 nous préparions un sérum anticancéreux, d'après la technique proposée par MM. Richet et Héricourt, nous avions fait quelques remarques intéressantes.

Nous avions observé que le sérum donnait des effets d'autant plus appréciables que la prise de sang était plus voisine de l'injection intra-veineuse des pulpes néoplasiques. Il était donc à penser que le sérum agissait plus par les toxines fabriquées par les agents pathogènes de l'infection en cours que par les principes anti-toxiques engendrés par l'organisme, sous l'influence des germes ou des produits vaccinants. Il est d'ailleurs facile de le démontrer. Si, en effet, après avoir trituré, dans la solution physiologique de sel marin, des nodules néoplasiques non ulcérés, l'on passe à travers la bougie la partie liquide du magma de trituration et qu'on la porte ensuite à l'autoclave à 120°, l'on obtient avec ce produit des effets plus nets qu'avec le sérum lui-même, effets de même ordre, d'ailleurs. Depuis que nous possédons des cultures du parasite du cancer, nous avons pu, d'autre part, nous assurer expérimentalement que ce liquide de trituration, atténué ainsi par la chaleur, possède contre l'infection un pouvoir immunisant plus considérable que le sérum obtenu sur les lapins et sur les ânes soit par les procédés de

(1) Extrait d'un volume : Le Cancer et son Parasite, *Société d'Éditions scientifiques*, Paris, 1900, p. 109.

Richet, soit par l'inoculation à doses progressivement croissantes des cultures du parasite.

Un sérum préparé à l'aide de cultures vivantes n'est, d'ailleurs, pas sans présenter quelques dangers, les cellules du champignon persistant un temps très long dans l'économie. Nous avons vu, en effet, que M. le Profr Vuillemin avait retrouvé des globules du champignon dans le sang du cœur d'un lapin inoculé six mois auparavant et ne présentant aucune lésion.

Nous ferons remarquer que, dans notre premier travail (*Presse Médicale*, 22 février 1899), nous avions déjà parlé de vaccination : « Il peut arriver, disions-nous, que des lapins soumis préalablement à l'injection sous-cutanée de doses infinitésimales et croissantes de cultures résistent à l'injection intra-veineuse de doses massives. Il paraît se faire là une sorte de vaccination. »

Dans une autre communication (*Comptes rendus Acad. des Sc.*, 18 juillet 1899), nous parlions, d'autre part, « des effets produits sur les cancéreux par la toxine atténuée du champignon humain : polyurie, légère diarrhée, diminution des douleurs, tendance des plaies à la cicatrisation, atténuation des troubles fonctionnels, etc. ».

Nous avions donc pris date, pour l'action vaccinale et pour l'action curative, et l'on ne saurait contester cette priorité, mais nous ne nous croyions pas autorisé à parler plus longuement de vaccin spécifique, tant que la spécificité même du parasite, isolé par nous, ne serait pas généralement reconnue. Aujourd'hui que les cultures s'obtiennent dans divers laboratoires, nous n'avons plus les mêmes raisons de nous abstenir et nous pouvons sortir de la réserve que nous nous étions imposée.

Le procédé d'extraction du vaccin est le même que celui dont nous nous sommes servi pour préparer la Nectrianine : des cultures d'un mois du parasite sous sa forme globuleuse, le vuriforme, sont évaporées en totalité au bain-marie, jusqu'à réduction au tiers de leur volume. Elles sont filtrées sur papier, puis sur porcelaine. Le liquide obtenu est ensuite porté à l'autoclave à 120° pendant un quart d'heure. Il est superflu de dire que les ensemencements de ce liquide sur les différents milieux restent stériles.

*Le vaccin est donc l'ensemble des produits solubles, atténués par la chaleur, du parasite du cancer humain.*

Ce vaccin se présente sous la forme d'un liquide d'un jaune doré, très limpide, d'une odeur non désagréable.

Un commencement d'analyse chimique de ce liquide a été fait au laboratoire du Pr Pouchet par M. Chevalier.

Composition chimique. — Cette analyse a porté sur le bouillon de culture et sur les corps du champignon.

Les *bouillons de culture* employés étaient les bouillons de mamelle passés à travers la bougie Chamberland. Traités par le sulfate d'amoniaque, ils donnent un précipité volumineux floconneux, grisâtre, par addition légère d'acide acétique.

En suivant la méthode de Gautier après essoration et lavage, au moyen d'une solution concentrée de sulfate d'amoniaque, M. Chevalier a repris le précipité par de l'eau à 30°, puis traité par le sulfate de magnésie en poudre à saturation, il a ainsi retiré une globuline qui est mise à dialyser. La liqueur saturée de sulfate de magnésie donne, par addition d'acide acétique, un second précipité qui est mis à dialyser.

Le bouillon de culture saturé par le sulfate d'ammoniaque est additionné d'alcool à 85° qui précipite la moyenne partie du sulfate, puis il est évaporé dans le vide jusqu'à consistance presque sirupeuse. La liqueur est additionnée de carbonate de soude, puis épuisée par l'éther sulfurique. Cet éther décanté est ensuite mis en contact avec une solution d'acide tartrique qui s'empare des bases alcaloïdiques à l'état de tartrates solubles. Cette solution tartrique est ensuite saturée exactement par le carbonate de soude, et mise en contact avec de l'éther. Cet éther évaporé donne un précipité blanc jaunâtre amorphe qui se dissout dans quelques gouttes d'acide chlorhydrique dilué. Cette solution, évaporée dans le vide, laisse de fines aiguilles microscopiques blanchâtres, solubles dans l'eau en donnant une solution transparente faiblement teintée en jaune. Ce résidu était en trop petite quantité pour qu'on puisse en faire une analyse organique. Il donne avec l'azotate d'argent un *précipité*. pulvérulent rouge brique foncé.

Avec le bichlorure de mercure, un *précipité grisâtre.*
Avec le réactif de Nessler, un *précipité brun.*
Avec l'acide picrique, un *précipité jaune.*
Avec le chlorure d'or, un *précipité jaune gris*, soluble à chaud.

A rapprocher ces réactions de celles de la *cancérine*, ptomaïne retirée par Griffiths de l'urine des cancéreux. Cette ptomaïne est une substance blanche, formée d'aiguilles cristallines solubles dans l'eau et qui donne avec le nitrate d'argent un précipité rougeâtre et avec le chlorure de mercure un précipité gris. On connaît son chloraurate et son chloroplatinate.

*L'analyse des corps* du champignon recueillis sur le filtre a été conduite par M. Chevalier, ainsi qu'il suit :

Ces corps sont mélangés avec du sable calciné et lavé de façon à former une bouillie pâteuse. Cette bouillie est triturée dans un mortier d'agate, puis mise en contact avec l'eau distillée pendant quelques heures.

Après filtration, on obtient une liqueur opalescente. Cette liqueur est traitée par l'alcool qui précipite d'abondants flocons blanchâtres qui sont centrifugés et précipités sur un petit filtre ; le précipité est redissout dans l'eau.

Cette substance paraît, selon l'auteur, être une albumose. Acidulée par l'acide acétique et additionnée de chlorure de sodium, elle donne à froid un précipité qui se solubilise par la chaleur, puis se reprécipite ensuite par refroidissement. Elle précipite par les acides phosphotungstique et phosphomolybdique, par l'acide picrique, l'iodure double de mercure et de potassium, en présence d'acide chlorhydrique.

La portion alcoolique est ensuite traitée, par la méthode précédemment décrite, par l'éther et l'acide tartrique et donne un produit alcaloïdique en tous points semblable à celui isolé dans le bouillon de culture. M. Chevalier conclut à la présence d'albuminoïdes et d'un corps analogue aux ptomaïnes, mais, comme il le dit lui-même, cette étude doit être reprise en détail et dans des conditions plus précises. Au sujet de ces analyses, il ne faut pas, d'ailleurs, se montrer exigeant. La toxine diphtérique a été étudiée par Brieger et Fränkel, puis par Roux et Yersin, et aujourd'hui encore nous savons peu de chose sur son analyse centésimale.

Après les travaux de Koch, de Brieger, de Proskuear, Klebs, Hunter, Kuhn, Marrigliano, Ferran, que savons-nous de précis sur la composition chimique de la tuberculine ?

Action physiologique. — Nous disions, dans une note à l'Académie des Sciences (10 juillet 1899) que la culture du champignon, filtrée sur porcelaine et chauffée, tue en injection intraveineuse, à raison de 30 à 35 gr. par kilogr.

Depuis que nos cultures se font dans un bouillon végétal, cette toxicité a diminué encore d'une manière très appréciable.

Aussi, comme nous l'a fait remarquer M. Armand Gautier, il est impossible d'appeller ce produit une toxine, si extensible que soit le terme. Le vaccin est donc inoffensif. Ce caractère rend assez difficile à analyser son action sur les animaux sains. Aussi préférons-

nous ne pas parler de nos essais forcément incomplets, laissant ce soin à un physiologiste.

Nous nous bornerons à consigner les particularités les plus saillantes.

Le vaccin exerce une action diurétique très marquée chez les cancéreux. Dans la nuit qui suit l'injection, la quantité d'urine peut s'élever à deux litres et plus. Il arrive que cette polyurie persiste le lendemain et le surlendemain. Cette action très générale peut cependant manquer chez les cancéreux affaiblis et cachectiques. Il y a peut-être lieu, dans ce cas, de suspecter l'intégrité des fonctions rénales.

La diurèse est, comme les malades le constatent eux-mêmes, en raison directe de l'amélioration causée par le traitement.

L'action thermique exercée par le vaccin est très remarquable. Alors qu'injecté sous la peau des animaux sains, il ne détermine pas d'élévation thermique appréciable, *il élève la température chez les cancéreux de* 1°, 2°, 2°5. Cette hyperthermie apparaît la première heure qui suit l'injection ou les heures suivantes.

Au début de nos recherches, alors que nous cultivions le parasite dans des milieux animaux, la température, dans quelques cas, atteignait 40° et cette hyperthermie nous engageait à être circonspect. Aujourd'hui que nous nous servons de bouillons de décoctions végétales, l'injection des produits solubles n'amène qu'une élévation de 1°5, environ.

La réaction est donc insensible et incommode peu le malade. Elle peut manquer chez les individus très cachectiques.

Nous n'avons pas besoin d'insister sur la valeur de cette réaction spécifique au point de vue du diagnostic. Nous l'avions déjà signalée dans notre premier article.

Pouvoir vaccinal. — Des lapins reçoivent pendant 15 jours ou 3 semaines, tous les deux jours, une injection sous-cutanée de 3 cc. du vaccin. Au bout de ce temps, ces animaux résistent à l'injection intra-veineuse d'une culture qui tue les témoins en trois jours.

Le poids des vaccinés ne varie pas ou ne subit qu'une diminution légère et la température reste le plus souvent stationnaire. La température des témoins s'élève, au contraire, jusqu'à 41°, 41°5.

Lorsque d'un autre côté, l'on introduit dans les veines, en même temps que la culture, une égale quantité du vaccin, l'animal, le plus souvent, résiste.

Les faits sont donc concluants et de nature à apporter la conviction dans les esprits.

Comme pour la plupart des vaccins, il ne s'agit pas là d'une action directe, puisque le champignon se développe dans ses produits solubles; il s'agit d'actions indirectes dont une, au moins, est facilement constatable. Le vaccin détermine, en effet, une phagocytose intense des cellules jeunes du champignon.

Lorsqu'après les injections, l'on fait des prélèvements de sang aux environs immédiats des tumeurs cancéreuses, les leucocytes polynucléaires se présentent en grand nombre et sont totalement bourrés de spores. Si l'on applique un petit vésicatoire sur une tumeur cancéreuse proéminente et non ulcérée, la sérosité des phlyctènes renferme le plus souvent des globules du parasite de petites dimensions et l'ensemencement de ce liquide peut donner des cultures. Or, si l'on injecte aux environs une certaine quantité de vaccin, la phlyctène se remplit d'une grande quantité de leucocytes qui, au bout de 24 heures, ont englobé les cellules du champignon.

Ce mode de défense qui ne s'adresse qu'aux éléments jeunes du parasite est évidemment insuffisant pour amener la régression vraie d'une tumeur anciennement formée. Pour aboutir, il faut provoquer la formation de composés germicides qui produisent la dégénérescence des éléments adultes et du mycélium.

Quoi qu'il en soit, les expériences sur lesquelles repose la démonstration du pouvoir immunisant du vaccin, ont été répétées un grand nombre de fois et ont donné, à part chez deux sujets, le même résultat.

Les observations cliniques demandent à être multipliées. Nous avons pris des malades chez lesquels la récidive avait eu lieu deux à trois mois après l'opération et nous les avons soumis aussitôt après la seconde ablation *totale* aux injections, à raison de deux ou trois fois par semaine. Depuis 8 à 15 mois que nous les observons, il ne se forme aucune nouvelle production néoplasique.

Ces données sont évidemment très insuffisantes pour nous éclairer sur la constance et la durée de l'immunité.

Une longue durée des observations est indispensable.

Nous basant surtout sur les faits expérimentaux, nous concluons qu'on peut avoir confiance dans l'efficacité préventive du vaccin et que les chirurgiens auraient tort de se priver de cette ressource, d'autant plus que le vaccin est inoffensif, ne provoque, contrairement aux sérums, ni lymphangite, ni urticaire et ne saurait causer

d'autre accident qu'un léger mouvement fébrile. Nous nous proposons d'ailleurs, de soumettre nos résultats expérimentaux à la commission des sérums.

Propriétés curatives. — L'efficacité du vaccin comme moyen préventif est bien plus évidente que son efficacité thérapeutique, car il agit plus facilement sur les spores que sur le mycélium et les organes reproducteurs du parasite. Il n'en est pas moins vrai qu'il amène des atténuations très marquées dans le plus grand nombre des cas et que dans les premiers stades de l'affection, il peut permettre de guérir. Lorsque la cancérose s'est généralisée, que l'infection générale, la cachexie sont là, lorsqu'il existe notamment des altérations des reins, lorsqu'il y a des infections secondaires, le vaccin est impuissant.

Les effets du vaccin sont du même ordre que ceux observés avec la Nectrianine. Ils se rapprochent beaucoup de ceux que donnait le sérum de Richet, mais ils en diffèrent par une incomparable intensité.

*Les douleurs diminuent ou se suppriment.* — Il est rare que cette action ne soit pas observée. Elle ne manque que chez des malades très avancés, très cachectiques et soumis depuis longtemps à l'usage de la morphine. L'atténuation ou la suppression des douleurs s'obtient dans les premières heures qui suivent l'injection, quelquefois le lendemain seulement. Aussitôt après l'injection, il se fait dans la tumeur et dans les noyaux métastatiques un travail qui se manifeste par une sorte de fourmillement, de frémissement assez difficile à définir. Une malade s'exprimait ainsi à ce propos : « à la suite de l'inoculation, très peu de fièvre, le *travail* s'est opéré de la plaie à l'autre sein et à la glande sous le bras du côté du sein, et cela faisait navette d'une place à l'autre, mais pas de souffrance ». Cette sensation est probablement en rapport avec la phagocytose très intense qui se fait à la suite des injections et l'atténuation consécutive des douleurs est sans doute parallèle à la diminution du nombre des spores qui, par le mouvement brownien dont elles sont agitées, doivent jouer un rôle dans l'élément douleur.

*L'odeur de l'ichor cancéreux disparaît.* — C'est là un des effets les plus inattendus et les plus difficiles à expliquer du traitement. C'est aussi un des effets les plus souvent obtenus. Nous l'avons, pour notre part, toujours observé. Un sein entier peut être transformé

en un énorme champignon cancéreux, sans qu'il se dégage une odeur autre que celle qu'exhale la plaie la plus simple.

*Les hémorragies cessent.* — Quelles soient sous la dépendance de fibromes ou qu'elles soient occasionnées par le travail ulcératif d'un carcinome, les hémorragies cèdent au vaccin avec une remarquable rapidité. Et il ne s'agit pas là d'une action temporaire, comme celle que l'on observe dans l'application d'hémostatiques locaux, il s'agit d'une action plus générale qui paraît indiquer plus qu'une vaso-constriction, mais un temps d'arrêt dans la propagation de la néoplasie. Il est essentiel, pendant le traitement, de s'abstenir de toute cautérisation.

*Les plaies s'améliorent.* — Cette action doit être observée sur des plaies de peu d'étendue. Les plaies se détergent, les croûtes tombent, la sanie disparaît, la surface se dessèche et se recouvre d'une pellicule grisâtre délicate qui est le premier indice de la cicatrisation. Cette cicatrisation s'obtient au bout de plusieurs mois ; elle peut être complète.

Nous ne l'avons jusqu'à présent obtenue entière que sur des plaies ne dépassant pas 4 à 5 centimètres.

*Les tumeurs diminuent de volume.* — C'est la régression qui est le plus difficile à obtenir ; elle se produit, mais il est exceptionnel qu'elle soit complète. L'effet du vaccin, en effet, sur le mycélium se borne à rendre grêles et stériles les filaments. L'on peut observer la cicatrisation de plaies cancéreuses et en même temps la persistance du stroma sous-jacent.

Les ganglions, sous l'action du vaccin, peuvent diminuer, disparaître ou persister indéfiniment alors même que l'ulcération de la tumeur primitive a disparu.

— (Suivent les observations de deux malades, qui ont été soumises aux injections du vaccin spécifique). —

*L'état général s'améliore.* — On observe un réveil des fonctions digestives, de l'activité nerveuse, une augmentation du poids. Le malade qui gardait le lit se met à se lever, tel autre qui gardait la chambre se met à sortir, à se promener, à reprendre ses occupations. Alors même que les dimensions du néoplasme et les métastases interdisent tout espoir de guérison, il se fait une véritable rémission, une survie.

Il est bien entendu que ces améliorations sont proportionnelles à la gravité du mal et qu'il est des cas avancés où l'on n'observe aucune amélioration générale ou locale.

Sera-t-il possible d'augmenter la puissance curative du remède? Nous avons fait différents essais. Nous nous sommes servi, par exemple, dans nos injections, des cadavres globulaires recueillis sur la porcelaine après la filtration des cultures stérilisées — le pouvoir curatif ne semble pas augmenté.

En attendant, dans les cas inopérables, le vaccin peut être considéré comme un agent spécifique très utile. Il rendra des services là où tous les palliatifs ont échoué. Bien différent de la tuberculine, le vaccin anticancéreux ne détermine aucun des symptômes généraux qui servent à caractériser une infection aiguë de l'économie. Le traitement ne cause, en outre, aucune difficulté d'application et se borne à faire, par semaine, deux et parfois trois injections de 3 cc. Telle est, du moins, la pratique employée jusqu'ici.

Nous résumerons ainsi l'état actuel de nos recherches thérapeutiques :

1° La Nectrianine et le Vaccin spécifique exercent, dans le cas de cancers inopérables, une action palliative incontestable ;

2° Le Vaccin, dans quelques cas de non-généralisation, possède une puissance curative manifeste ;

3° Son pouvoir préventif, expérimentalement démontré, peut être utilisé à la suite des ablations chirurgicales, dans le but de prévenir la récidive.

---

## LE PARASITISME DANS LE CANCER

par le Dr G. LEMIÈRE
Professeur suppléant à la Faculté libre de Lille, chargé des cours de Bactériologie et d'Hygiène.

(*Suite*)

Ceci nous montre qu'il ne faut pas trop vouloir simplifier les recherches et éviter *a priori* les parties contaminées par des rapports avec l'extérieur et habitées par de nombreux microbes. Il n'y a qu'une seule chose à rechercher : isoler un parasite par un moyen quelconque et reproduire avec ce parasite isolé le cancer. Par quelque moyen que l'on arrive à ce résultat, on aura fait œuvre utile.

En somme, les recherches de Bra et de Chevalier ne semblent pas *a priori* avoir abouti à des constatations bien différentes de celles de San Félice et de Roncali. Il faut examiner le parasite dans les cultures pour trouver qu'il ne ressemble pas à un blastomycète mais qu'il possède des caractères et, en particulier, un polymorphisme qui le rapproche de certaines moisissures. Cette constatation ne serait-elle pas simplement due à la présence de contaminations accidentelles dans les cultures ?

On a beaucoup reproché à Bra d'avoir obtenu un bonne presse extra-scientifique. Cela ne nous regarde pas. Mais nous trouvons cependant un reproche assez grave à lui adresser : c'est d'avoir voulu marcher à pas de géant, d'être arrivé trop vite à des affirmations précises et d'avoir été trop loin dans ses conclusions pratiques.

Alors que Malassez, Albarran, Bosc et tant d'autres ont mis des années à faire leurs constatations, alors que, depuis longtemps, San Félice et Roncali combattent pour la défense de leurs idées et alors que tous ces auteurs, quelle que soit leur conviction personnelle, cherchent encore par des expériences plus précises et plus décisives à convaincre leurs adversaires, Bra considère, dès le premier jour, sa démonstration comme parfaite et déjà il passe à d'autres recherches, il poursuit chez les végétaux le parasite du cancer et, de suite, il fait de la sérothérapie.

Bra découvre dans le chancre des arbres un parasite analogue à celui qu'il avait rencontré dans le cancer humain et il l'appelle le

*nectria ditissima.* Pour lui, dès lors, le cancer doit se propager de l'arbre à l'homme, et s'il n'arrive pas à faire cette démonstration, il croit au moins avoir prouvé suffisamment que le champignon isolé par lui du cancer humain et inoculé en culture pure à l'arbre produit une tumeur identique au chancre des arbres.

Puis, avec Mongour, il étudie les propriétés de la culture de ce *nectria ditissima* et il trouve une action thérapeutique à la nectrianine, produit soluble du parasite ; c'est, dans l'esprit des auteurs, la découverte du principe de la sérothérapie anticancéreuse.

L'injection aux animaux du suc cancéreux, obtenu par trituration et filtration sur porcelaine suivies d'un chauffage à 120°, produit une réaction analogue à celle de la tuberculine. Cette injection passe presque inaperçue chez les chiens non cancéreux, elle produit au contraire une hyperthermie chez les chiens cancéreux.

Le produit soluble retiré des cultures du parasite des cancers humains agit dans le même sens, mais la réaction est plus intense. Plus nette encore serait la réaction après injection de la nectrianine, c'est-à-dire du produit soluble retiré des cultures faites avec le parasite du cancer des arbres. Cette injection serait suivie, chez l'homme ou l'animal cancéreux, d'une élévation de température de 1 à 3° au bout de 2, 3 ou 4 heures. A doses élevées, il y en outre des frissons, de l'accélération du pouls, soif et céphalée. Cette crise se termine par des sueurs, de la polyurie et un profond sommeil. Enfin la nectrianine posséderait une action vaccinale chez les animaux. Nous savons que cette action, quoi que puissent en penser les auteurs, n'est pas contestable, puisque nous ne sommes pas encore parvenus à inoculer le cancer.

Il était tout naturel, du moment que les auteurs étaient persuadés que le liquide étudié par eux possédait ces propriétés, que l'on essaie de l'employer dans le traitement du cancer chez l'homme.

Les résultats apportés par Mongour ne sont pas très démonstratifs et lui-même est obligé de reconnaître que le traitement mycothérapique a été sans résultat sur l'état général et que bien des malades ont succombé à la cachexie malgré le traitement, mais il croit pouvoir affirmer que ces injections ont heureusement influencé l'état local. La propriété de ce sérum aurait été de faire cesser les hémorrhagies et cela même dans les cas où il ne s'agissait nullement de cancer, en particulier dans un cas de fibrome utérin. Il ya

aussi cessation de la douleur et un malade atteint de cancer de la langue, chez qui la déglutition était impossible à cause de la douleur, peut maintenant déglutir.

Ces essais ne sont donc nullement démonstratifs et ne prouvent en tout cas rien en ce qui concerne la nature du cancer et l'action spécifique du sérum ou plutôt de la toxine, car ce n'est pas là de la sérothérapie mais de la toxinothérapie.

Il faut d'ailleurs être très réservé en ce qui concerne la toxinothérapie, car elle donne parfois des résultats très variables et n'a guère qu'une valeur empirique.

Nous pourrions rappeler pour mémoire le travail publié l'année dernière par notre collègue Lavrand, qui, dans la laryngite tuberculeuse douloureuse, était arrivé à calmer les douleurs et à rendre la déglutition possible à l'aide de badigeonnages faits avec un produit de culture très mal définie.

D'ailleurs, il faut toujours se garder des conclusions prématurées, car elles font tort aux meilleures causes. M. Mongour nous dit très bien qu'il a voulu simplement prendre date, c'est là le malheur aujourd'hui. A peine a-t-on entrevu un bout de vérité, vite on s'empresse de publier de peur qu'un autre ne vienne à faire la même découverte.

M. Mongour nous avoue lui-même qu'il n'a osé expérimenter son produit qu'à des doses faibles et sur des malades à la dernière période de la cachexie. Dès lors, que peuvent prouver de semblables recherches? Quand bien même cette médication toxinothérapique aurait une valeur, il ne peut être question de lui demander de ressusciter les morts. Il faut donc attendre, multiplier les expériences chez les animaux et le jour où on sera certain du résultat expérimental, on pourra être plus osé dans la poursuite du résultat thérapeutique chez l'homme.

Voici enfin les dernières recherches de Podwyssotzky :

Depuis longtemps Woronin a décrit un myxomycète, le *plasmodiophora brassicæ*, qui est la cause d'une maladie du chou, la maladie digitoire des cultivateurs belges. Cette affection se manifeste par la formation de petites excroissances très nombreuses sur la racine et dans lesquelles on trouve en abondance de petits corps arrondis, réfringents, qui sont les spores du plasmodiophora. Le parasite peut aussi se présenter sous la forme de plasmodie ou amibe.

D'après des recherches récentes de Nawachine, le parasite se développe dans la racine du chou par voie de division karyoki-

nétique atypique et il provoque lui-même une division du même genre dans le noyau de la cellule du chou. La tumeur formée autour du parasite n'est donc pas due à une simple hypertrophie des éléments cellulaires, mais bien à une hyperplasie, c'est une véritable tumeur.

Dès 1877, Woronin terminait son travail par cette phrase : « Je me permets d'émettre cette hypothèse qui sera peut-être utile aux médecins. Je pense que l'apparition et l'évolution de quelques-unes des tumeurs, dans le règne animal, peuvent être expliquées par l'introduction dans le corps de l'animal de petites myxamibes qui produisent une forte irritation sur les tissus et les contraignent à s'hypertrophier et à donner naissance à des tumeurs. C'est aux recherches ultérieures de vérifier mon hypothèse. »

C'est cette hypothèse, en somme, que Podwyssotzky vient de reprendre et de soumettre à une vérification expérimentale (1).

L'auteur a inoculé sous la peau et dans le péritoine de lapins et de cobayes de petites parcelles de racine de chou malade.

Il a obtenu des tumeurs, mais toujours de petit volume, et, de plus, après un stade d'augment, ces tumeurs subissaient la régression spontanée. Ces tumeurs étaient du type mésodermique. Elles étaient formées d'un amas de grandes cellules, qui se rapprochent beaucoup des cellules d'un granulome lépreux ou d'un sarcome à grandes cellules, ou encore d'un endothéliome. Dans les environs de la tumeur principale, il y avait de petits nodules disséminés, toujours situés autour des vaisseaux et prenant naissance dans l'espace périvasculaire. Les cellules de la tumeur contenaient des spores du parasite, mais leur vitalité n'était pas atteinte, car le noyau restait colorable et pouvait parfois être saisi en voie de division karyokinétique. Ce sont toujours les cellules endothéliales et les cellules conjonctives de l'adventice des vaisseaux sanguins qui sont les premières infectées et donnent naissance par prolifération à la tumeur.

Pour Podwyssotzky, le processus serait dû à la réaction phagocytaire des cellules qui, d'abord, s'hypertrophieraient et se multiplieraient, quelques-unes mêmes succomberaient, mais finalement le phagocytisme prendrait le dessus, les cellules seraient victorieuses et c'est pour cela que la tumeur serait atteinte de régression et que, en dernière analyse, le processus n'aboutirait pas à la formation d'une tumeur maligne.

(1) Étude expérimentale sur le parasitisme des tumeurs. *Presse médicale*, 14 février 1900.

Néanmoins, il y a formation d'une tumeur temporaine et on pourrait croire que cette tumeur réactionnelle ne diffère pas de celles qui peuvent se former autour de tout corps étranger et que la spore vivante ne joue que le rôle d'une simple épine, mais il n'en est rien, car un des élèves de Podwyssotzky, Jarasjewich, a démontré que pour avoir cette action il faut que la spore soit vivante et que la spore préalablement tuée ne donne naissance à aucune tumeur.

Donc le plasmodiophora brassicæ peut donner naissance, dans certaines circonstances, à des tumeurs parasitaires bénignes, il existe un granulome parasitaire myxomycétiqne. Il faudrait savoir si, dans d'autres conditions et chez d'autres animaux, ces tumeurs ne pourraient pas prendre une marche envahissante et devenir malignes.

La question de l'origne des tumeurs malignes est peut-être plus complexe que nous ne croyons à première vue, en tout cas elle est encore assez obscure pour que nous soyons obligés de tenir compte de toutes les observations, c'est pourquoi nous avons signalé ces dernières recherches à nos lecteurs.

*(à suivre).*

---

# ANALYSES

## Appareil de la locomotion

**L. Thévenot.** — *Des endothéliomes des os* (Rev. d. Chir., Par., juin 1900).

Les endothéliomes sont des néoplasmes développés aux dépens des éléments endothéliaux qui prennent part à la constitution des vaisseaux sanguins et lymphatiques ou qui constituent le revêtement des cavités séreuses.

Ces tumeurs, qui ont été partagées en endothéliomes (endothélium vasculaire) et périthéliomes (endothélium lymphatique péri-vasculaire), se présentent, au point de vue morphologique, sous deux formes : forme tubulaire et forme alvéolaire, souvent associées.

L'auteur de ce travail, qui n'a pu en recueillir que 15 observations, ce qui prouve leur peu de fréquence, insiste peu sur l'étiologie encore très obscure et montre combien est insidieux leur développement. C'est souvent une fracture spontanée qui révèle l'existence de ces tumeurs, qui peuvent pourtant s'accuser par des battements, un souffle systolique ou du thrill.

Malgré ces symptômes, il est parfois difficile d'en établir le diagnostic différentiel d'avec les tumeurs à myéloplaxes, les angiomes, etc.

Si la tumeur est petite, elle est justiciable de l'évidement et de la résection ; si elle est volumineuse, l'amputation s'impose.

## Appareil des sens spéciaux

**T. Barthélemy.** — *Note sur le traitement de l'épithélioma de la peau. Guérison en sept mois de lésions multiples et anciennes* (Soc. d. dermat. et syphil., Par., mai 1900).

Homme de 76 ans, atteint de deux vastes foyers épithéliomateux se réunissant sur le vertex et allant d'une oreille à l'autre, en mettant à nu les os superficiellement nécrosés. De plus, noyaux secondaires sur la face et le tronc.

Traitement de l'ulcération de la lèvre par le râclage et la cautérisation au caustique de Filhos en une seule séance. Bonne cicatrice. Traitement des autres lésions de la face et du tronc par des applications de chlorure de zinc liquéfié. Guérison.

Traitement des ulcérations du front et du vertex par la solution faible de Trunecek-Cerny. Guérison sauf en deux points où persiste une petite ulcération.

**H. Morestin.** — *Sarcome de la région sous-orbitaire, developpé dans les parties molles* (Soc. anat., Par., février 1900).

Femme de 65 ans. Au-dessous de l'œil droit, au voisinage du nez, tumeur ulcérée sous forme d'un champignon, du volume d'une noisette et d'un rouge violacé, ayant donné lieu à d'abondantes hémorragies. Extirpation. Sarcome à petites cellules.

**C. Boeck.** — *Tumeurs sarcoïdes multiples de la peau* (J. of Cutan. and. gen. urin. discaves, décembre 1899).

Ce fait a été observé sur un homme de 36 ans, dont la face, le tronc et les membres étaient couverts de petites tumeurs, enchassées dans le derme, indolentes et de coloration jaunâtre ou bleuâtre. Tuméfaction des ganglions lymphatiques. Traitement par l'arsenic à dose croissante (jusqu'à 0,18 milligrammes par jour), le fer et l'huile de foie de morue. Disparition des tumeurs au bout de 10 mois. Ces tumeurs étaient constituées par des cellules épithélioïdes.

**Ch. Audry.** — *Sur un angio-épithélioma de la peau* (Soc. d. dermat. et syphil., Par., juin 1900).

Homme de 45 ans, ancien syphilitique, atteint d'un épithélioma cutané du front. Ablation. L'examen histologique a montré qu'il s'agissait d'un épithélioma sous-épidermique, à marche lente, à stroma épais et riche, conforme au type de l'ulcus rodens, mais combiné à des lacs d'angiome superficiel.

---

## Appareil de la digestion

### *1° Partie sus-diaphragmatique de l'appareil de la digestion*

**Du Castel.** — *Leucoplasie buccale. Epitheliome. Gangrène. Perforation de la joue* (Soc. de dermat. et syphil., Paris, déc. 1900).

Homme de 50 ans, alcoolique, fumeur et chiqueur. En 1890, petit bouton sur la verge, qui aurait guéri en quatre ou cinq jours. Dans la suite, aucun accident secondaire n'a été remarqué. De 1895 à 1899, apparitions intermittentes, sur le bord de la lèvre inférieure et de la joue gauche, de plaques de leucoplasie. Traumatisme de la joue, à la suite duquel apparut un gonflement qui, malgré un traitement mercuriel, se ramollit et perforation de la joue après chute d'une eschare de la muqueuse.

Cette perforation s'est élargie et actuellement on note une énorme fis-

sure qui prolonge l'ouverture des lèvres jusqu'au bord antérieur de la branche montante du maxillaire inférieur.

Les bords de la perforation sont rouges violacés, sphacélés en quelques points et indurés. Sur la lèvre inférieure, plaque de leucoplasie; sur la lèvre supérieure, ulcération indurée, d'aspect épithéliomateux. Engorgement ganglionnaire sous-maxillaire. Salivation abondante. Sensation de picotement. Une biopsie, pratiquée sur la lèvre inférieure, a démontré qu'il s'agissait d'un épithélioma pavimenteux.

L'auteur cite cette observation comme un exemple des successions de la leucoplasie des muqueuses et de l'épithéliome et pense que la gangrène de la joue est peut-être due au traitement anti-syphilitique.

*Darier* estime que l'iodure de potassium, surtout à haute dose, aggrave les lésions épithéliomateuses. Il croit que le mercure n'offre aucun danger et peut même, dans une certaine mesure, faire diminuer les masses épithéliomateuses, en agissant sur l'infiltration plasmatique périphérique.

*Du Castel* n'a recours au traitement mercuriel, dans les cas douteux, qu'avec une extrême réserve.

*Fournier* n'a pas noté l'action nocive de l'iodure de potassium sur le cancer buccal. Pour les injections de calomel, elles améliorent momentanément ces épithéliomas.

*Brocq* a constaté ces améliorations dans les cas d'épithélioma greffé sur une langue syphilitique, ce qui lui paraît dû à la disparition de l'élément syphilitique sous-jacent à l'épithéliome. Les injections de calomel peuvent-elles agir dans les cas d'épithéliomas purs ?

*Fournier*. Il est difficile d'éliminer la syphilis, souvent ignorée, dans ces cas d'épithéliomas. Il estime que le plus grand nombre survient chez des syphilitiques qui ont eu de la leucoplasie comme intermédiaire. C'est souvent la mère du cancer.

*Darier*. Le calomel n'agit pas que sur la syphilis; il agit aussi sur le lupus et sur certaines tuberculides, ainsi que sur l'épithélioma.

*Barthélemy* est d'avis que l'iodure de potassium a une action défavorable sur les lésions syphilitiques leucoplasiques ou ulcéreuses de la langue et des joues. Au contraire, les injections de calomel ou d'huile grise sont utiles chez les sujets syphilitiques ou supposés tels. Pour la leucoplasie, elle n'est pas toujours due à la syphilis, et dans ce cas, le traitement mercuriel peut la guérir.

L. Perrin. — *Sur les leucoplasies* (V° Congr. d. derm. et d. syph., Par., 1900).

La leucoplasie, qui n'est qu'un syndrome, est anatomiquement caractérisée par la sclérose dermique et la transformation d'un épithélium pavimenteux ou cylindrique en épiderme épais et corné.

C'est dans le cours d'une inflammation chronique provoquée et entrete-

nue par des irritations prolongées, que la lésion épithéliale se produit. Ces irritations sont nombreuses : tabac, excès d'alcool, mets épicés, syphilis, etc.

Les dégénérescences néoplasiques de la leucoplasie présentent deux variétés : L'une papillomateuse, de pronostic bénin et l'autre épithéliomateuse.

L'épithélioma se rattache par une filiation directe à la leucokératose; il en représente la phase terminale. Il est difficile d'en préciser la fréquence. Sur 124 cas de leucoplasies bucco-linguales, observés par l'auteur, 38 fois la dégénérescence a été relevée.

**A. Fournier.** — *De la leucoplasie buccale* (IVe Congr. d. derm. et de syph., Paris, 1900).

L'auteur a recueilli 324 cas de leucoplasie buccale : 319 chez l'homme, 5 chez la femme. Il a constaté que 259 étaient des syphilitiques et que 239 sur 247 étaient des fumeurs.

La leucoplasie sert souvent de prélude au cancer qui a été noté 97 fois sur 324 malades, mais un certain nombre d'entre eux ont pu être atteints à un âge plus avancé. Le traitement syphilitique est sans effet sur la lésion.

**J. Bouglé.** — *Cancer de l'œsophage; gastrotomie* (Soc. anat., Par., mai 1900).

Homme de 65 ans. Les symptômes et le cathétérisme font reconnaître un rétrécissement de la partie moyenne de l'œsophage. La gastrotomie est pratiquée. La dyspnée antérieure persiste après l'opération et le malade succombe au bout de 10 jours. A l'autopsie, on a constaté qu'il existait une communication œsophago-trachéale en plein tissu cancéreux.

**Sauvage.** — *Cancer œsophagien ; gastrotomie. Mort* (Soc. anat., Par., mai 1900).

Homme atteint de rétrécissement cancéreux de l'œsophage à 23 centimètres de l'arcade dentaire. Malgré une congestion pulmonaire on pratique la gastrotomie. Mort dans la nuit. A l'autopsie on a trouvé une petite perforation œsophago-trachéale.

*2° Partie sous-diaphragmatique de l'appareil de la digestion*

**Letulle et Weinberg.** — *Appendicite chronique et cancer primitif de l'appendice iléo-cœcal* (Soc. anat., Par., avril 1900).

Relation de deux observations avec présentation de pièces et examen histologique. L'une a été recueillie sur un enfant de 12 ans, chez lequel on a fait l'appendicectomie. On a constaté les lésions d'une poussée aiguë

ulcéreuse, développée sur une appendicite chronique et, en outre, la dégénérescence cancéreuse d'une portion de l'appendice.

Dans le second cas, il s'agit d'un sujet, mort de tuberculose, chez lequel il y avait coexistence d'une appendicite chronique et d'un cancer circonscrit à l'extrémité libre.

**Mikhaïlov.** — *Sténose intestinale multiple d'origine cancéreuse* (Ejenedelink., 11 nov. 1900).

Homme de 50 ans, supposé atteint de péritonite tuberculeuse. Le ventre ouvert, on constate qu'il existe plusieurs rétrécissements du côlon. Anastomose de l'intestin grêle et de l'S iliaque. Mort le lendemain. A l'autopsie on a trouvé de la péritonite cancéreuse consécutive à un ulcère de l'estomac dégénéré en cancer. Les rétrécissements étaient dus à des fausses membranes enserrant le côlon.

---

## Appareil de la circulation

**Vincent.** — *Enorme ganglion sous-claviculaire cancéreux secondaire à un cancer utérin* (Lyon, Med., 10 fév. 1901).

Le début de ce ganglion remonte à 18 mois, il était alors de petit volume. Peu après, on constatait un cancer utérin, qui fut traité par un curettage et le thermo-cautère. La malade fut ensuite soumise au traitement par la quinine. Dans la suite, l'engorgement ganglionnaire n'a cessé de s'accroître et a atteint aujourd'hui un volume considérable. Le traitement par la quinine n'a donc eu aucune action d'arrêt sur son développement.

**Ch. Viannay.** — *Deux cas d'adénopathie inguinale précoce au cours d'un cancer viscéral* (Lyon, Méd., 28 oct. 1900).

1° Femme de 63 ans. Apparition dans l'aine gauche d'une petite tumeur d'abord indolente, puis douloureuse et accompagnée de vomissements incoercibles et de constipation. L'incision, faite en vue d'une hernie étranglée, montre un ganglion néoplasique que l'on enlève. De plus, on constate un petit cordon induré s'étendant de l'aine à l'ombilic, où existe un noyau dur sous-cutané, cancer probable secondaire. Dans la suite, accroissement de cette tuméfaction, phlegmatia alba dolens et mort. A l'autopsie, on note un cancer du péritoine et du grand épiploon, sans doute primitif.

2° Homme présentant également dans l'aine gauche un ganglion dur et indolent, puis, peu après, dans l'aine droite, une tuméfaction molle avec

œdème intermittent du membre inférieur gauche, accompagnée de ballonnement douloureux du ventre et de pollakiurie, accidents dûs à un cancer de la prostate. Sous l'influence de la médication par le bichlorhydrate de quinine (1 gr. 50 centig.), il y a eu, en 15 jours, diminution de la tumeur inguinale gauche et amendement des autres accidents.

**Malartic et Guillot.** — *Cancer utérin avec ganglion sous-pubien* (Soc. anat., Par., février 1900).

Femme 34 ans. Épithélioma du col de l'utérus. Dans une intervention préparatoire, curettage et cautérisation de l'ulcération ; puis laparotomie et hystérectomie. Ensuite, ablation de deux ganglions, l'un situé à l'angle de bifurcation de l'iliaque primitive et l'autre collé contre le muscle obturateur interne.

---

## Appareil de la génération

### *Organes génitaux de la femme*

**R. Sorel.** — *Traitement du cancer utérin par l'hystérectomie vaginale et l'hystérectomie abdominale* (Arch. provinc. d. Chir., n° 7, 1900).

L'auteur expose dans ce travail les arguments des partisans de ces deux opérations en cas de cancer utérin.

En ce qui concerne l'hystérectomie vaginale, après avoir recueilli les différentes statistiques qui donnent 3,155 cas avec une mortalité de 9 0/0, Sorel en recherche les résultats éloignés et constate qu'il n'a pu trouver que 60 cas sans récidive après plus de 3 ans.

Pour l'hystérectomie abdominale, l'auteur n'a pu en colliger que 353 cas, étant donné que peu d'années nous séparent du début de cette intervention. La mortalité, en moyenne, en a été de 27 0/0 ; mais, en réalité, ce chiffre est trop élevé, si l'on considère que l'opération était au début défectueuse et même inopportune.

Après avoir consacré quelques lignes aux résultats éloignés qu'elle donne, Sorel conclut ainsi :

1° L'étude anatomique montre que le cancer de l'utérus reste rarement limité à la matrice, qu'il envahit le vagin, la base des ligaments larges, l'ovaire et les ganglions, et cela souvent d'une façon précoce, sans qu'il soit toujours possible de faire le diagnostic clinique de cet envahissement au début.

2° Une opération, pour être radicale, doit enlever la matrice, une grande partie du vagin, l'ovaire et la trompe, le ligament large à son insertion utérine et, enfin, les ganglions.

3° L'hystérectomie abdominale avec recherches méthodiques des gan-

glions ou évidemment partiel du bassin, l'extirpation totale de tous les lymphatiques étant théorique, est la seule opération permettant de se rapprocher le plus du but tracé au n° 2.

4° L'hystérectomie abdominale totale ne doit être tentée que pour des cas au début limités à l'utérus.

5° L'étude des résultats éloignés ne pouvant encore permettre des conclusions rigoureuses, nous engageons tous les auteurs à publier leurs cas d'hystérectomie abdominale pour des cas limités à l'utérus, avec les résultats éloignés ; pour éclairer la question, il faut éliminer les observations d'hystérectomie pour cancer ayant envahi la vessie. les ligaments larges, etc. Les auteurs doivent également indiquer dans combien de cas ils ont trouvé des ganglions carcinomateux.

6° Pour entraîner la conviction, les observations doivent indiquer le résultat de l'examen microscopique de l'utérus et des ganglions.

**A. Boursier.** — *Sur le traitement chirurgical du cancer de l'utérus* (La Gynéc., octobre 1900).

Après avoir discuté les indications et contre-indications des hystérectomies vaginale et abdominale, l'auteur note qu'il a fait 25 hystérectomies vaginales pour cancer du col et pour cancer du corps. Il a eu 3 morts opératoires, dont 2 par septicémie et 1 par péritonite consécutive à une blessure de la vessie. Sur ces 25 malades, deux d'entre elles, opérées depuis 3 et 5 ans, sont encore sans récidive.

Pour Boursier, les indications de l'hystérectomie abdominale doivent être limitées et précisées et ne peuvent pas, sans inconvénient, être trop étendues. L'hystérectomie vaginale doit être conservée pour un certain nombre de lésions très limitées et pour les les femmes grosses et pour les personnes âgées. Dans les cancers inopérables, le curettage est d'une grande ressource.

**H. Morestin.** — *Inversion de l'utérus par une tumeur sarcomateuse occupant le fond de la cavité utérine* (Soc. anat., Par., mars 1900).

Femme de 67 ans, portant une tumeur ulcérée sortant de la vulve. Sa surface grisâtre, humide, suintante était couverte de détritus sphacéliques et saignait au moindre contact. Elle était rattachée par un long pédicule au fond de l'utérus inversé.

L'exploration ayant reproduit l'hémorragie, pour laquelle la malade avait été apportée à l'hôpital, la section du pédicule fut faite rapidement. La cavité péritonéale fut ouverte. Tamponnement à la gaze iodoformée. Guérison après un foyer de broncho-pneumonie.

**Caldérini.** — *Diagnostic et traitement du cancer du corps de l'utérus* (La Gynécol., 1900).

L'auteur rappelle qu'en 1894, sur 150 cas de cancer, il n'avait observé que 8 cas de cancer primitif du corps confirmé par le microscope. L'hystérectomie vaginale fut faite dans ces 8 cas. Or, 3 des opérées vivent encore sans récidive après l'intervention, qui a eu lieu en 1891 pour deux d'entre elles et en 1893, pour la troisième.

**Bacaloglu et Herrenschmidt.** — *Sarcome primitif de l'ovaire* (Soc. anat., Par., janvier 1900).

Femme de 28 ans. Depuis quelques mois, douleurs dans le ventre, les lombes et les cuisses, amaigrissement considérable ; ascite, tumeur dure, bosselée, sus-pubienne perçue dans le cul-de-sac vaginal droit. Œdème dur des grandes lèvres ; parois vaginales parcheminées.

A l'autopsie, on constate que la tumeur, du volume du poing, s'était développée aux dépens de l'ovaire droit et avait envahi la trompe et la paroi vaginale correspondantes.

**Bruandet et Lefas.** — *Sarcome de l'ovaire. Varices lymphatiques. Thrombose du canal thoracique* (Soc. anat., Par., mars 1900).

Femme de 44 ans, atteinte d'une tumeur pelvienne qui l'a cachectisée. Mort subite. L'autopsie montre une volumineuse tumeur solide de l'ovaire gauche pédiculée. Le pédicule mince contient l'artère et la veine ovariennes et des vaisseaux transparents, qui ne sont autre chose que des varices lymphatiques, souples ou indurées. Dans le canal thoracique se voit un caillot blanc, dur et adhérent. La tumeur est un sarcome à petites cellules.

---

## Généralités

**V. Veau.** — *De l'épithélioma branchial du cou* (*branchiome malin de la région cervicale*). Rev. d. Chir., Par., mars 1900).

Cet épithélioma, que l'on n'a guère observé que chez l'homme, n'est pas très rare, puisque Veau a pu en recueillir 48 cas.

Personnellement, il en a recueilli 6 observations.

On en distingue deux variétés : 1° Le cancer primitif, qui se développe sur un cou normal ; 2° Le cancer secondaire, qui est une transformation d'une tumeur préexistante (kyste dermoïde, kyste branchial).

Apparaissant au-dessous de l'angle de la mâchoire ou au niveau de la grande corne de l'os hyoïde, il peut se développer en haut vers la parotide, ou en bas vers le creux sus-claviculaire et le médiastin, ou transversalement jusque sous le trapèze. Il adhère presque constamment aux vaisseaux carotidiens et au sterno-mastoïdien.

Son diagnostic doit être fait principalement avec les cancers des ganglions et des glandes sous-maxillaire et parotide et, en général, ce diagnostic est presque toujours difficile à porter, même avec le secours du microscope, car le néoplasme offre les mêmes caractères que les tumeurs mixtes dégénérées des glandes salivaires.

Pour l'auteur, ces épithéliomas sont de nature épithéliale, quoiqu'il faille tenir compte de leur stroma conjonctif. Ils se développent aux dépens de restes embryonnaires inclus lors de la régression des arcs branchiaux.

D'après quelques études de l'auteur, il paraît bien probable que c'est là leur origine et que l'élément épithélial des arcs branchiaux doit être surtout incriminé. Cependant, comme l'élément conjonctif peut prendre part à leur genèse, Veau estime que le terme de branchiome malin doit être préféré à celui d'épithélioma branchial.

**B. Smith et J. Washbourn.** — *Sarcomes infectieux chez les chiens* (Brit. Med. J., novembre 1899).

Ces tumeurs ont été observées à la suite de contagion par le coït. Un chien, qui portait une de ces tumeurs sur la verge, couvrit 12 chiennes, dont 11 eurent des tumeurs analogues dans le vagin. Trois de ces chiennes furent couvertes par un second chien sain, qui eut à son tour des tumeurs sur la verge. Ce même chien couvrit deux chiennes, dont l'une d'elles fut ensuite atteinte d'une semblable tumeur.

Tous ces animaux moururent de cachexie et, au microscope on reconnut que ces tumeurs étaient des sarcomes à petites cellules rondes. Des inoculations positives ont été faites sur la verge et le vagin de plusieurs chiens et chiennes.

**Lengrisck.** — *La connexion étiologique entre le traumatisme et la formation des tumeurs* (Deuts. Zeirsch. für Chir. vol. LII, 379).

L'étiologie des tumeurs est encore une question à l'étude et, en ce qui concerne l'action du traumatisme, on sait que les uns (Wirchow, Konig, Boas, etc.), ne lui accordent qu'une influence accidentelle, tandis que les autres (Rühne, Bard, Waldeyer.), admettent qu'il peut être l'origine des néoformations.

Lengrisch rapporte 31 cas de tumeurs, dont 12 cancers et 19 sarcomes, dans lesquelles il a été étudié cette connexion et pour lui il y a toute probabilité pour qu'on doive accepter le traumatisme comme cause directe des tumeurs.

Dans 18 cas, le traumatisme a eu lieu une seule fois. Dans ce nombre, sont compris 2 cancers et 13 cas de sarcome où l'on peut regarder le traumatisme comme cause directe de la maladie. Dans 13 cas, où il y a eu traumatisme répété, les malades ont été atteints 4 fois de sarcome, 5 fois de cancer. Dans plusieurs cas, il y a eu lésions traumatiques, sui-

vies de suppuration, qui peuvent, d'après Thrase, même après plusieurs années (dans un cas après vingt ans), occasionner la tumeur. Quant à la localisation des tumeurs, dans 11 cas, elles ont atteint la tête, dans 1 cas, les mamelles ; 1 fois il y a eu sarcome costal, 1 fois tumeur de la vessie, 1 fois tumeur de l'aine, 3 fois sarcome du testicule. Dans 14 cas, il y a eu des tumeurs des membres inférieurs.

**H. Morestin.** — *Sarcome mélanique du gros orteil* (Soc. anat., Par., avril 1900).

Femme de 65 ans. Début de la maladie, il y a 18 mois, par une saillie autour de l'ongle du gros orteil qui n'a pas tardé à s'ulcérer et à s'accroître. Actuellement, toute la face dorsale est envahie et l'ulcère présente les caractères du sarcome mélanique. Volumineuse tumeur de même nature dans le triangle de Scarpa. Amputation de l'orteil avec son métatarsien et ablation de la tumeur ganglionnaire.

**W. Petersen et A. Exner.** — *Des rapports existant entre la saccharomycose et la formation des néoplasmes* (Beitr. Z. Klin. Chir., XXV, 3).

Pour vérifier l'hypothèse de San Felice, au sujet du rôle pathogénique des levures, les auteurs ont institué, sur des cobayes et des souris, des expériences d'inoculation et de cultures de saccharomyces. Tous les animaux ont succombé cachectiques. Ils ont observé des infiltrations diffuses au niveau du point d'injection et des néoformations chez quelques cobayes. Tous les viscères étaient envahis par la levure. Quant aux tumeurs, elles renfermaient de nombreux saccharomyces et ressemblaient à des productions conjonctives ; mais il n'existait aucune analogie entre elles et un néoplasme quelconque.

**Ch. Audry.** — *Sur les cellules géantes épithéliomateuses* (Ann. de dermat. et syphil., décembre 1900).

On peut rencontrer des cellules géantes autour d'infiltrats épithéliomateux. L'auteur l'a constaté dans sept cas d'épithéliomas malpighiens. Ceux-ci ne présentent anatomiquement rien de particulier ; quant aux cellules géantes, plus ou moins nombreuses et plus ou moins dégénérées, elles se présentent sous la forme d'éléments multinucléés, plasmodiums, syncitiums, parfois très richement développés ; ces cellules sont d'origine épithéliale, épithéliomateuse. Elles existent en dehors de toute participation des cellules blanches. Elles représentent vraisemblablement un mode de générescence des éléments cellulaires épithéliomateux.

*Le Gérant :* P. LANGLOIS.

Châteauroux. — Imp. P. Langlois et Cie.

# OVULES CHAUMEL

*à la Glycérine solidifiée et à tous Médicaments*

Par suite de la direction du vagin, **de haut en bas et d'avant en arrière**, chez la femme couchée, l'**Ovule Chaumel** glisse jusqu'au col utérin, **qui baigne alors dans le liquide provenant de la fusion de ce topique et de l'exhalation de la muqueuse utéro-vaginale.**

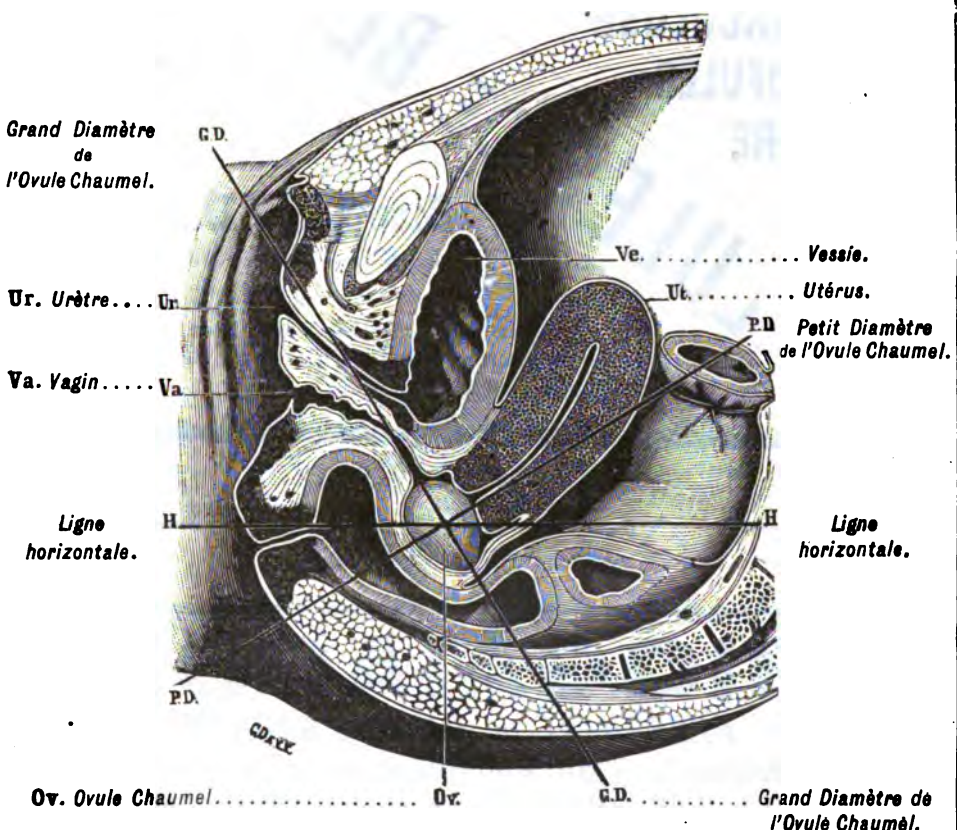


POSITION DE L'OVULE CHAUMEL AU FOND DU VAGIN.

Les **Ovules Chaumel** sont donc des topiques **à la fois vaginaux et utérins**, indiqués dans toutes les affections des organes pelviens, soit pour **décongestionner ces organes**, soit pour **l'application des médicaments** sur la muqueuse vaginale et le col de l'utérus.

**Dépôt à la Pharmacie CHAUMEL, 87, Rue Lafayette, Paris.**

Dépôt Central : **FUMOUZE-ALBESPEYRES, 78, Faubourg St-Denis, Paris.**

***EXIGER LA MARQUE TRIANGULAIRE***

# Pilules de Blancard

*à l'Iodure ferreux inaltérable*

APPROUVÉES par l'ACADÉMIE de MÉDECINE

**ANÉMIE - CHLOROSE**
**TUBERCULOSE**
**SCROFULES**
**GOÎTRE**
etc.

PILULES DE BLANCARD

**DOSES**

2 à 6 Pilules } par jour
1 à 3 cuillerées de Sirop }

## Sirop de Blancard

*à l'Iodure ferreux inaltérable.*

**Exiger** pour avoir les **Véritables Produits** : la Signature **BLANCARD**, l'adresse : 40, Rue Bonaparte, Paris, et le Timbre de Garantie.

---

# BIOGAÏACOL

*PHOSPHATE de GAÏACOL BAUDON*

**Combinaison du Phosphore avec le Gaïacol principe actif de la Créosote.**

**ANTISEPTIQUE PULMONAIRE, ANTICATARRHAL**

**BRONCHITES AIGUËS et CHRONIQUES, suites d'Influenza, etc.**

1 à 6 PILULES PAR JOUR AUX REPAS

**BAUDON, 12, Rue Charles V, PARIS-BASTILLE.**

# REVUE

DES

# MALADIES CANCÉREUSES

CLINIQUE, EXPÉRIMENTALE ET BIBLIOGRAPHIQUE

*sous la direction de MM. les Professeurs*

**S. DUPLAY**

CHIRURGIEN DE L'HÔTEL-DIEU

**O. LANNELONGUE**

CHIRURGIEN DE L'HÔPITAL DES ENFANTS

**V. CORNIL**

MÉDECIN DE L'HÔTEL-DIEU

*avec le concours de MM. les Docteurs:*

Pr BARD
A. BOISSARD
A. BRAULT
M. CAZIN
R. CONDAMIN
M. DENUCÉ
L. GALLIARD
E. GAUCHER
M. ISCH-WALL
G. MARCHANT
Pr MAYET
Pr NEPVEU
E. NITOT
P. RECLUS
P. RELLAY
P. REYNIER
A. RICARD
A. ROUTIER
C. SAVOIRE
M. TOUPET
A. TROUSSEAU
F. VERCHÈRE

**Rédacteur en chef:**

**Dr E. OZENNE**

ANCIEN INTERNE DES HOPITAUX, CHIRURGIEN DE SAINT-LAZARE

---

**SIXIÈME ANNÉE: 1901**

3me FASCICULE — 20 MAI 1901

---

**ABONNEMENT ANNUEL:**

PARIS: **8** francs. — DÉPARTEMENTS et UNION POSTALE: **10** francs

PRIX DU NUMÉRO : **2** francs

---

PARIS

SOCIÉTÉ D'ÉDITIONS SCIENTIFIQUES

PLACE DE L'ÉCOLE DE MÉDECINE

4, Rue Antoine-Dubois, 4

*1901*

REVUE
DES
MALADIES CANCÉREUSES

## MÉMOIRES ORIGINAUX

# CONTRIBUTION A L'ÉTUDE DU TRAITEMENT DES TUMEURS MALIGNES PAR LE SÉRUM ANTICELLULAIRE

par le Dr WLAEFF
Privat-docent de l'Académie de médecine de Saint-Pétersbourg

Le sérum anticellulaire que j'ai obtenu à l'Institut Pasteur où je faisais, pendant 2 ans, au mois d'octobre 1898 jusqu'au 20 octobre 1900, des expériences sur les animaux en leur injectant du *Blastomycète pathogène* isolé des tumeurs malignes de l'homme, a été employé par moi jusqu'à présent, chez 26 malades. Ces malades peuvent être divisés en 3 catégories :

1° Malades porteurs de tumeurs malignes ulcérées ou non ulcérées.

2° Malades opérables ou non opérables.

3° Malades avec tumeurs généralisées ou localisées.

Toutes les fois qu'il fut possible avant de commencer le traitement, je faisais l'examen microscopique du suc et des parcelles des tumeurs. Je constatais presque toujours la présence parmi les autres microbes des levures dans le suc des tumeurs ulcérées aussi bien que dans les préparations histologiques. J'injecte de 7 à 15 c. c. de sérum (la quantité varie selon sa force). La pratique a démontré qu'il ne faut pas injecter dans la tumeur même. Je fais des injections tous les 5-8 jours. Le sérum doit être pris sur des oies immunisées pendant 8 et 12 mois.

Tous mes malades en général étaient examinés et suivis par MM. Berger, Reynier, Dieulafoy, Lucas-Championnière et Cornil.

1° *Cancer ulcéré de la lèvre.* — Le premier malade que j'ai traité par le sérum anticellulaire très faible, pris sur les oies immunisées

pendant seulement 2 mois, avait une tumeur *cancéreuse ulcérée* qui occupait toute la *lèvre inférieure*. Les ganglions lymphatiques sous-maxillaires ainsi que ceux du creux de l'aisselle, étaient augmentés de volume. Le foie et la rate étaient un peu volumineux. Ce malade se trouvait dans le service de M. Reynier. Après deux piqûres, nous avons constaté, M. le Dr d'Hotmann et moi, que la tumeur avait diminué de volume et que l'ulcération avait commencé à se cicatriser par places. L'état général et l'appétit s'étaient améliorés. Il se sentait plus fort. Ce malade avait reçu en tout 4 piqûres. Pendant 2 semaines, je n'ai pas pu avoir de sérum, le malade est resté pendant ce temps sans traitement. Voyant que la tumeur commençait de nouveau à s'accroître, M. Reynier résolut de faire l'opération. La plaie s'est cicatrisée. 2 mois après a paru, sur la cicatrice, une petite ulcération qui rapidement augmentait de volume ; M. le profr Reynier constata que c'était une récidive. Les ganglions lymphatiques sous-maxillaires du côté gauche étaient augmentés. Après 4 nouvelles piqûres, l'ulcération disparut complètement et le ganglion lymphatique diminua de volume. Cela se passait au mois d'avril. Il est resté après 4 mois sans traitement. Pendant ce temps, le ganglion sous-maxillaire est devenu gros comme une noisette. Le malade reçut encore 2 piqûres dans l'espace de 10 jours. Un nouvel intervalle de 5 semaines sans traitement. Pendant ce temps, le ganglion avait augmenté notablement de volume (il avait 3 centimètres de diamètre). Le 24 septembre, le malade reçut encore une piqûre. Le lendemain le ganglion lymphatique était moins gros. Le poids du malade augmenta dans une semaine d'un demi-kilo.

La tumeur était examinée avant le traitement et après l'opération. Dans les préparations faites après le traitement et après la première opération, est remarquable la réaction manifestée par les leucocytes polynucléaires autour de la tumeur et par la formation de tissus conjonctifs. La dernière injection était faite avant l'opération. Après la seconde opération, il n'y avait qu'un ganglion comme une noix incapsulée et adhérée avec la glande sous-maxillaire. Cette dernière opération est faite aussi par M. Reynier tout dernièrement. Ce malade était vu par MM. Dieulafoy, Cornil et aussi par M. Metchnickoff.

Le second malade avait une tumeur ulcérée à la lèvre inférieure datant de 4 mois. Il a été traité par ce sérum pendant un mois dans le service de M. Reynier. Après quatre piqûres, la tumeur a commencé à se cicatriser et à diminuer de volume.

3° *Tumeurs malignes non ulcérées du sein.* — Quatre malades avec tumeurs de seins non ulcérées : 2 d'entre elles étaient opérables et 2 non opérables. Une de ces dernières, qui se trouvait dans le service de M. Richelot, est devenue opérable à la suite de 4 piqûres de sérum. Elle avait une énorme tumeur non ulcérée au sein gauche. Cette tumeur mesurait 57 centimètres de circonférence et 34 de diamètre. Le creux axillaire du côté correspondant était aussi rempli par une grosse tumeur. La peau très tendue à cause du volume des tumeurs, il était impossible de circonscrire leur limite. Vu la grosseur de la tumeur du sein et l'envahissement du ganglion, on fut d'avis que la malade était inopérable. A cause de cela, M. Richelot a demandé de faire les injections. Après 2 piqûres, la malade augmenta d'un kilo dans l'espace de 15 jours. La tumeur, qui avait, comme nous venons de le dire, 57 centimètres de circonférence et 34 de diamètre, a eu, après 4 piqûres, 50 centimètres de circonférence et 30 de diamètre. Les ganglions lymphatiques axillaires avaient diminué de volume et étaient gros comme un œuf. Maintenant on pouvait préciser les limites des tumeurs. Cette malade a été opérée par M. Morestin.

A l'examen microscopique de la tumeur, on constata un épithélioma et qu'elle était composée :

De nodules et que chaque nodule était entouré de tissu conjonctif.

4° L'autre malade non opérable est restée inopérable à cause de l'envahissement des ganglions lymphatiques du cou. Elle a été déjà opérée 2 fois dans l'espace d'un an et demi, par M. Berger. Elle est actuellement en traitement par le sérum anticellulaire et va mieux. La tumeur et les ganglions diminuent. La malade dort et mange mieux et se sent beaucoup plus forte. Elle est suivie par M. Lachapelle et examinée par M. Berger.

5° Une des 2 malades opérables a été opérée après la deuxième piqûre par M. le profr Reynier. Cette malade avait au sein une tumeur *non ulcérée*, grosse comme un œuf d'oie et plusieurs dans le creux axillaire. Toutes les tumeurs de cette malade étaient incapsulées. L'examen microscopique avait démontré que c'était un épithélioma. Les tumeurs étaient entourées de tissu conjonctif et de nombreux leucocytes polynucléaires.

6° L'autre malade opérable était dans le service de M. Reynier. Elle avait au sein droit *une tumeur non ulcérée* grosse comme une grande noix et *les ganglions axillaires gros comme des noisettes. Cette malade était si faible, qu'elle ne pouvait ni travailler ni même marcher.*

*Après 10 piqûres la, tumeur a diminué peu à peu et maintenant elle n'est pas plus grosse qu'une noisette. Les ganglions lymphatiques ont repris leur volume normal. Les forces ont augmenté. Le poids de 48 kilos a monté à 51 1/2 kgs. La malade se sent très bien. Elle est en traitement depuis 5 mois. Elle travaille, marche beaucoup, voyage, etc. D'après son dire elle se porte aussi bien qu'il y a six ans.* Cette malade est vue par MM. Lucas-Championnière et Berger. Après, la malade fut opérée par M. Reynier. L'examen histologique a démontré un épithélioma typique.

7° *Tumeurs ulcérées du sein.* — Il y a eu deux malades avec des tumeurs ulcérées du sein très avancées. Une de ces malades qui se trouvait dans le service de M. Reynier avait une énorme *tumeur ulcéré au sein* gauche avec envahissement de tous les ganglions axillaires et sous-claviculaires. La malade était très maigre, épuisée et en outre atteinte de tuberculose pulmonaire gauche. Après cette piqûre la tumeur s'était ramollie, elle s'est enkystée et ensuite vidée peu à peu. L'état général s'est légèrement amélioré.

8° L'autre malade avec la *tumeur ulcérée du sein* (sarcome) a été déjà opérée plusieurs fois par Péraire. Dans ces derniers temps, la maladie a progressé si rapidement que tous les ganglions, ceux du creux d'aisselle, de l'aine, du cou et des bronches ont été envahis. A la place du sein il y avait une ulcération de 5 centimètres de longueur et de 2 de largeur. Une seconde ulcération plus petite se trouvait sur le sternum. La malade ne pouvait pas dormir à cause des douleurs dans les épaules, les bras et des maux de tête. Elle était très maigre. Après les 2 premières piqûres les douleurs du cou et les maux de tête disparurent ; les ganglions lymphatiques ont diminué de volume. Les ulcérations sont devenues 2 fois plus petites et ont commencé à se cicatriser. Le sommeil et les forces revinrent peu à peu. En un mot il y a une appréciable amélioration générale et locale. Après 7 piqûres la malade s'est sentie si bien et si forte qu'elle est partie pour la campagne. Le poids était augmenté de 2 kilos. Mais 8 jours après la dernière piqûre, elle avait remarqué que le côté gauche du visage ainsi que le bras gauche commencèrent à s'enfler. 2 semaines après la dernière piqûre, elle avait la figure enflée et cyanosée, les douleurs avaient réapparu et la malade respirait un peu difficilement. M. le Dr Raoul et moi nous avons examiné la malade avec beaucoup d'attention et nous sommes arrivés à la conclusion, que tous ces phénomènes étaient provoqués par le gonflement des ganglions lymphatiques envahis par le processus pathologique.

J'ai recommencé le traitement : 24 heures après la nouvelle piqûre, le gonflement diminuait, les douleurs du dos et du cou ont disparu et celles du bras se sont amendées.

La malade s'est sentie mieux, plus forte et son appétit est revenu. Les ganglions lymphatiques ont diminué de volume. Cette malade avait reçu 10 piqûres jusque ces derniers jours.

*Cancer du rectum.* — Il y avait 3 malades avec *cancer du rectum.* Ils étaient examinés avant et pendant le traitement par M. Berger.

Un de ces malades a été opéré il y a 2 ans par M. Berger, qui lui a fait un anus contre nature. Tous ces trois malades perdaient beaucoup de sang en allant à la garde-robe. Pendant le traitement par le sérum anticellulaire, ces pertes ont complètement cessé chez 2 malades et sensiblement diminué chez le troisième (une cuillerée à café à peine dans 24 heures au lieu d'un verre). Un de ces malades perdait continuellement, avant le traitement, des matières fécales mélangées de sang. Actuellement, l'incontinence des matières fécales a disparu, le malade va naturellement du corps 2, 3 fois par jour et 1, 2 fois la nuit, et ne perd plus du tout de sang. Le poids reste stationnaire, tandis qu'il diminuait progressivement avant le traitement. Le malade ne pouvait ni travailler, ni même marcher à cause de faiblesse et de continuelles pertes de matières fécales. Maintenant, il travaille, va à la campagne et se sent beaucoup plus fort. Seulement, il souffre de la prostate à la suite d'une ancienne blennorrhagie. Il a reçu 10 piqûres pendant 3 mois. Il est présenté à M. le prof^r Lucas Championnière.

N^os 10, 11. — Les autres 2 malades ont reçu 9 piqûres chacun.

Chez tous les trois, on a constaté l'amélioration générale et locale. Tous les trois se sentent plus forts, l'appétit est revenu.

N^os 12 à 17. *Cancer de la langue.* — Il y avait 6 malades avec *cancer de la langue.* Chez 5 de ces malades la *tumeur était ulcérée.* Chez 4 de ces derniers les ganglions lymphatiques sous-maxillaires et cervicaux étaient si gonflés que les malades ne pouvaient ni manger, ni dormir ; en outre, les douleurs les empêchaient de dormir.

12° Le sixième malade de cette série avait la langue si volumineuse qu'elle remplissait toute la bouche, et le malade ne pouvait ni avaler, ni parler distinctement ; il était en outre atteint de ptyalisme. Les douleurs le privaient du sommeil. Il a reçu 15 piqûres. La langue a diminué notablement, la salivation a presque tari. Le malade commence à parler distinctement ; les douleurs ont diminué, le malade ne souffre presque pas. Il a été en traitement pendant 4 mois et a gardé tout le temps son poids. Il y a eu une appré-

ciable amélioration dans son état général et local. Il y a trois mois que je ne l'ai pas vu. Il était examiné beaucoup de fois par M. le prof^r Reynier et présenté à l'Académie.

13° Un autre de ces malades avait une *tumeur ulcérée de la langue, du côté gauche, grosse comme une noix et une autre sur la voûte palatine du volume d'une noisette. Tous les ganglions lymphatiques du cou du côté gauche, étaient envahis par le processus pathologique. Le tour du cou était de 46 cm.* ; *après 2 piqûres il n'était que de 42 cm. les ganglions lymphatiques ayant sensiblement diminué de volume.* Ce malade est en traitement depuis 6 mois, et pendant tout ce temps le poids reste stationnaire. Il a reçu 30 piqûres. Il habite à la campagne et vient toutes les semaines recevoir sa piqûre. La tumeur de la langue a diminué et est près de cicatriser. Celle de la voûte palatine a l'aspect granuleux. On ne peut pas dire que ce malade est guéri, mais on peut affirmer avec assurance que pendant 6 mois sa maladie n'avait pas avancé, mais que plutôt elle avait regressé. Il est examiné par MM. Reynier, A. Fournier, Berger, Levassort, Lucas-Championnière et d'Hotmann de Villiers.

14° *Un autre de ces malades, âgé de 51 ans, était malade depuis un an. Il avait la langue enflée, ulcérée en plusieurs endroits ; il y avait adhérences avec la voûte palatine et 2 tumeurs à la base de la langue, une grosse comme une noix, l'autre comme une noisette. Les ganglions lymphatiques du cou du côté droit formaient une tumeur grosse comme un œuf, et à gauche comme une noix. Une odeur nauséabonde s'exhalait de la bouche d'où s'écoulait aussi une sanie purulente.* Le malade avait en outre une tumeur puriforme à la cuisse gauche, à 5 c. au-dessous de l'aine. Cette tumeur était grosse comme un œuf. *Le malade avait des maux de tête et des douleurs continuelles dans la langue, dans les oreilles. Il ne pouvait avaler même du lait ; quand il essayait de l'avaler, le lait sortait par le nez. Son état était tellement sensible qu'il voulait se briser la tête contre le mur.* Son poids avait diminué progressivement. Une semaine avant le traitement le malade pesait 79 k. 5 (avant la maladie il *pesait 120 k.*) et le jour de la première piqûre, il avait 78 k. Il ne pouvait pas marcher de faiblesse, était presque mourant ; perdait beaucoup de sang. Après les deux premières piqûres, le malade a été déjà soulagé ; les douleurs disparurent complètement, *les ganglions lymphatiques et les tumeurs diminuèrent* ; *l'odeur de la bouche devint moins forte* ; *le malade commença à avaler non seulement des liquides, mais aussi des œufs à la coque. La parole est devenue plus claire. Le malade s'est senti plus fort. Avant le traitement il souffrait de l'insomnie à cause des douleurs;*

*après la deuxième piqûre, il dort toute la nuit et quelques heures dans la journée. Peu à peu les ulcérations se sont cicatrisées, les ganglions lymphatiques du côté gauche sont devenus normaux, ceux du côté droit sont gros comme une noisette et peu sensibles. Les tumeurs de la base de la langue ont presque disparu.* Par place la langue est un peu dure. Les adhérences du côté droit existent toujours, mais la langue est devenue plus mobile : le *malade peut parler et siffler.* A la place des adhérences, il éprouve parfois des douleurs. *Il se sent comme un homme bien portant.* La tumeur de l'aine s'est ramollie, a donné issue à une substance crémeuse et n'est plus grosse maintenant que comme une noisette. Ce malade a reçu 20 piqûres depuis le 28 juillet jusqu'au 24 novembre. Au commencement du traitement, il avait augmenté d'un kilo et depuis il a gardé son poids. Il était suivi par M. Berger et présenté à M. Lucas-Championnière.

15° Un autre des 5 malades sus-mentionnés traité dans le service de M. le professeur Berger, âgé de 64 ans, était atteint d'un épithélioma plus gros qu'une noix. occupant toute la partie gauche de la base de la langue jusqu'au repli épiglottique et débordant un peu la ligne médiane. Le ganglion lymphatique du côté droit était gros comme un œuf, celui du côté gauche comme une noisette. Cet homme est malade depuis 3 mois. Il ne pouvait ni parler distinctement, ni avaler pas même des liquides. Il avait des douleurs dans la langue, la bouche et le cou. Il avait beaucoup maigri. Le poids, avant le traitement, était de 70 kilos. Après la première piqûre, le malade commença à avaler, non seulement des liquides, mais aussi du pain et des œufs. Les douleurs ont diminué et notablement. Les ganglions lymphatiques et la tumeur sont devenus moins volumineux. Le malade parle plus distinctement. Son poids a augmenté pendant une semaine de 1 kilo. L'amélioration continuait pendant toute la durée du traitement. Pendant 2 mois 1/2, il avait reçu 10 piqûres et avait augmenté encore d'un demi kilo. Les forces sont revenues et il a repris son travail. Le ganglion du côté droit a diminué et est devenu pas plus gros qu'une petite noix. Celui du côté gauche a repris son volume normal. La tumeur de la langue a presque disparu. Mais le malade se sentant bien, retourna à son travail (il est cocher de fiacre), et n'a plus continué le traitement. Il est resté 25 jours sans piqûres. Lorsque je l'ai revu, la maladie avait repris son cours. J'attribue ce fâcheux retour à la suspension trop prématurée du traitement. Et en effet, si nous le comparons avec le malade précédent (n° 14), nous voyons que ce dernier qui avait suivi son traitement *régulièrement*

*rement*, en avait profité davantage, bien que sa maladie fût plus avancée.

Chez tous les malades de cette catégorie après les deux premières piqûres déjà, la langue et les ganglions diminuaient de volume, les douleurs disparaissaient presque et les malades commençaient à avaler des liquides, à dormir et à parler distinctement, c'est-à-dire l'amélioration générale et locale se manifestait nettement. Plus le traitement était suivi longtemps, meilleurs étaient les résultats. Chez certains malades, le poids reste stationnaire; chez d'autres il augmente. Chez quelques-uns, l'amélioration est si appréciable qu'ils se considèrent comme guéris.

18°-21° Il y eut 4 malades avec *tumeur ulcérée de la joue.*

18° *Tumeurs malignes ulcérées de la joue.* — Un de ces malades a été examiné par M. Reynier. Ce malade avait une tumeur maligne ulcérée à la joue droite. Tous les ganglions cervicaux du côté correspondant étaient envahis, de même la voûte palatine et les gencives ? Il y avait, en outre, des néoplasmes dans le poumon droit et dans le foie. Ce malade souffrait beaucoup, était faible, n'avait pas d'appétit et ne pouvait pas dormir de douleur. On lui a fait 5 piqûres. L'état général s'est amélioré, l'appétit et le sommeil sont revenus, il se sentit plus fort et commença à s'intéresser à ses affaires. Malgré cette amélioration momentanée, le malade est mort 2 mois après le commencement du traitement, la maladie étant trop avancée et trop généralisée.

19° Le second malade de cette catégorie avait une tumeur maligne ulcérée à la joue, récidivée très rapidement. La tumeur occupait toute la joue gauche. Les ganglions cervicaux du même côté et les ganglions sous-maxillaires étaient envahis. Le malade avait, en outre, le foie énorme et de la dilatation de l'aorte (aortite syphilitique). Pendant 2 semaines, il n'a pas pu dormir un instant. Il a été examiné, avant le traitement, par MM. les professeurs Berger et Dieulafoy. Après la première piqûre, les douleurs ont disparu, le malade a dormi, d'après son dire, comme un enfant. Il a reçu 4 piqûres. Malgré une certaine amélioration qui s'est manifestée par la disparition des douleurs, le malade est mort 1 mois après le commencemeut du traitement à cause de la généralisation de la maladie sur un terrain syphilitique.

20° Deux autres malades de cette catégorie sont au début de leur traitement. Un de ces malades se trouve dans le service de M. Berger. Il a une énorme *tumeur ulcérée* à la joue droite. Elle s'est développée dans l'espace de 2 mois. Le malade ne pouvait

pas respirer par la narine correspondante, ni bien ouvrir la bouche, ni mâcher. Le malade ne pouvait pas non plus ouvrir l'œil droit. Il avait des douleurs dans l'oreille droite. Après les premières piqûres, les douleurs avaient disparu et le malade commença à ouvrir l'œil et la bouche et à mieux mastiquer. L'appétit et le sommeil se sont améliorés. La tumeur a diminué de 3 c.

*Tumeurs malignes du petit bassin.*— Il y eut 3 malades avec *tumeurs malignes du petit bassin.* Une de ces malades avait le cancer de l'utérus, se trouvait dans le service de M. Richelot. Elle a été opérée il y a un an. La maladie a récidivé. État inopérable. M. Richelot a demandé de lui faire des piqûres pour la rendre sinon opérable, au moins scarifiable. Après 2 injections, la malade a été scarifiée et, quelques jours après elle est partie pour la campagne. L'examen microscopique d'une parcelle du néoplasme démontra qu'on se trouvait en présence d'un épithélioma.

23° La seconde malade atteinte de *tumeurs malignes des ovaires et du péritoine* avec ascite, a été opérée par M. le Dr Doyen au mois de mai. Pendant la laparotomie, on constata que le péritoine était couvert par des néoplasmes disséminés. Au mois de juillet, MM. les Drs Cousin, d'Hotmann et moi, nous avons fait une ponction à cause de l'ascite. On a recueilli 9 litres de liquide légèrement trouble. L'examen microscopique montra que dans ce liquide il y avait des leucocytes, des cellules géantes en état de division directe des levures et des staphylococus. Quelque temps après cette ponction, la malade a été examinée par M. Richelot. Il trouva que tout l'abdomen, l'utérus et l'ovaire étaient envahis par le processus pathologique. A la palpation, on sentait dans la fosse iliaque droite une tumeur grosse comme un œuf d'oie et une autre plus petite, et tout autour des nodosités. Le foie volumineux, la rate augmentée de volume, le rein droit mobile et sensible. Les jambes enflées. On percevait un léger bruit de frottement dans le péritoine. Les ganglions lymphatiques de l'aine étaient augmentés de volume. La malade avait des douleurs dans l'abdomen et dans la région lombaire. La malade était très pâle, très faible, ne pouvait pas marcher, n'avait pas d'appétit, et était privée de sommeil. Elle a reçu 7 piqûres. Après la deuxième piqûre déjà, les douleurs ont disparu, les ganglions lymphatiques ont repris leur volume normal, l'appétit s'est amélioré, le sommeil est revenu. La malade est devenue plus forte et plus gaie, et si bien qu'elle commença à se promener et alla même à l'Exposition. Après la dernière piqûre, M. le Dr Cousin et moi nous avons fait

une seconde ponction. On a retiré 11 litres de liquide qui était plus clair que le premier. Les tumeurs ont diminué de volume et sont devenues indolores à la palpation. Deux mois après le commencement du traitement, la malade a déclaré qu'elle se sentait comme une femme bien portante et n'était incommodée que par l'ascite. Elle est partie pour la campagne, où on lui a fait une troisième ponction. Les injenctions sont renouvelées.

24° La troisième malade de cette série avait des tumeurs généralisées ; tumeurs des ovaires, du gros intestin et de l'estomac. Elle a reçu 4 piqûres qui soulagèrent ses douleurs. Elle succomba à la péritonite cancéreuse.

*Sarcome de la jambe.* — Enfin, une malade de 16 ans, qui avait une tumeur maligne ulcérée (sarcome) à la jambe droite. Elle a été opérée par M. Reynier. La tumeur récidiva 2 semaines après l'opération. J'ai commencé le traitement par le sérum anticellulaire avec le concours de M. d'Hotmann de Villiers. Après 2 piqûres, la tumeur, de diffuse qu'elle était, devint circonscrite. Les ganglions lymphatiques de l'aine et du creux axillaire qui étaient très gros, ont diminué de volume. A cette époque-là elle a été amputée de la jambe par M. Reynier. Après l'opération elle a été soumise pendant 2 mois au traitement par le sérum anticellulaire. Elle avait reçu en tout 7 piqûres. Durant 5 semaines après la dernière piqûre elle avait augmenté de 7 kilos. Elle ne présentait aucun signe de récidive et les ganglions n'étaient pas gonflés. Malheureusement, la malade avait attrapé la grippe et succomba en 10 jours d'une pleuro-pneumonie.

De tout ce que je viens de dire il suit :

1° Que le sérum anti cellulaire est inoffensif ;

2° Qu'il produit une réaction à la place même de l'injection qui se manifeste par un gonflement ;

3° La réaction se produit aussi dans la tumeur même : tout d'abord la tumeur gonfle et ensuite elle commence à diminuer sensiblement de volume. A la suite des injections répétées, elle s'encapsule. Pendant la réaction, les malades sentent des élancements dans la tumeur ;

4° Les ganglions qui ne sont pas envahis par le processus morbide, mais qui sont simplement augmentés de volume reprennent leurs proportions normales, et ceux qui étaient le siège du processus pathologique diminuaient.

5° Dans la première période de la maladie, lorsque la tumeur n'avait pas encore envahi les ganglions lymphatiques, ni des orga-

nes voisins, et ne s'était pas encore ulcérée, n'avait pas pris de grandes dimensions, les injections hypodermiques du sérum anticellulaire peuvent faire diminuer de volume la tumeur et l'arrêter dans son évolution. C'est ce que nous avons vu chez la malade avec une tumeur du sein, qui se sent bien portante et dont le poids a augmenté de 3 kilos 1/2. Une notable amélioration peut survenir même dans le cas où la maladie serait beaucoup avancée, à condition que le traitement soit suivi régulièrement, que le malade soit soumis au régime convenable et au repos. J'insiste sur ces trois dernières conditions : *traitement régulier*, *régime*, *repos*. Ainsi, nous avons vu le malade avec le cancer de la langue qui, après 7 piqûres, s'est senti tout à fait bien, reprendre le travail (il était cocher de fiacre). Il est resté 25 jours sans traitement ; la maladie revint et son état empira beaucoup. Tandis qu'un autre malade, qui suit le traitement régulièrement, en a beaucoup profité.

6° Là où la tumeur est ulcérée, où les ganglions lymphatiques et les organes voisins sont pris, on peut ralentir l'évolution de la maladie par un traitement régulier. Cet exemple nous est fourni par les malades n°s 7 et 13. Le malade n° 1 avec le cancer à la lèvre, qui avait récidivé, n'a eu que 3 piqûres, après lesquelles, bien que la plaie se soit cicatrisée, le ganglion lymphatique, au bout de 4 mois, commença à grossir parce qu'il n'a pas reçu des injections suffisantes et n'était pas traité régulièrement.

*Le sérum produit aussi une réaction générale.*

7° Légère élévation de température (de quelques dixièmes de degrés.)

8° Donne des lancements dans la tumeur, même autrefois dans tout le corps.

9° Il relève les forces des malades.

10° Diminue et fait même complètement disparaître les douleurs.

11° Fait revenir l'appétit et le sommeil.

12° Fait diminuer le volume du foie et de la rate là où ils étaient augmentés.

13° Dans le cancer des intestins il fait diminuer ou même disparaître l'incontinence fécale et perte du sang.

14° Il fait conserver et même augmenter le poids des malades.

15° Il hâte la coagulation hors des vaisseaux (ce qui a été constaté pendant l'opération sur les malades traités par le sérum anticellulaire) et pendant l'examen du sang.

16° Après la piqûre, dans les premières 24 heures, le nombre de globules blancs devient double. Le nombre de globules rouges reste le même. Les globules blancs polynucléaires entourent les cellules épithéliales isolées et les détruisent. Les malades sentent de petits élancements dans la tumeur.

17° Enfin, je dois mentionner que sur 26 malades, j'ai observé 2 fois l'éruption urticairiforme à la suite de l'injection du sérum.

*Technique opératoire.* — Après quelques tâtonnements, je suis arrivé à la pratique suivante : j'injecte sous la peau dans la cuisse de 7-12 cc. de sérum pris sur les oies immunisées pendant 8 à 12 mois. Je répète les injections tous les 5, 8 jours. Après la piqûre, le malade doit garder le lit pendant 24 heures.

Le succès du traitement dépend en outre, de la durée pendant laquelle les oies ont été immunisées et de la fréquence du prélèvement du sang du même oiseau. L'état général du malade a aussi une grande importance, ainsi que les hémorragies et la nature de la tumeur, selon qu'elle est ulcérée, généralisée ou localisée. Les pertes du sang jouent un grand rôle dans la faiblesse et dans la marche de la maladie.

Ainsi, selon moi, le sérum anticellulaire est actuellement le meilleur remède contre les tumeurs malignes.

De quelle durée doit être ce traitement ?

Pendant combien de temps peut-on arrêter la marche de la maladie ?

Et peut-on, grâce à ce sérum, arriver à la complète guérison des tumeurs malignes ?

Ces questions seront résolues par des travaux ultérieurs.

*Conclusions.* — Actuellement on peut soutenir une chose :

1° *C'est que le sérum anticellulaire ralentit et arrête l'évolution des tumeurs malignes ;*

2° *Diminue leur volume et l'arrête dans l'évolution quand elle n'est pas ulcérée.*

3° *Peut rendre opérable les malades inopérables* ;

4° *Améliore chez tous les malades leur état général et local.*

*Particularités du sérum anticellulaire.* — Jusqu'à présent plusieurs savants avaient déjà cru découvrir le sérum anticancéreux. Mais le *sérum anticellulaire diffère de tous les autres : 1° Par son origine il provient des oiseaux* (*oies*) *et 2° il est obtenu par l'immunisation des oiseaux par les parasites* (*Blastomycètes, levures pathogènes*) *obtenus en cultures pures des tumeurs malignes de l'homme* par Plummer, Cuiris, Bussé, San-Félice, moi et les autres.

L'inoculation aux animaux de ces *Blastomycètes* produisait des tumeurs à marche rapide, même à type épithélial.

San-Felice a reproduit le cancer chez les chiens, moi-même j'ai reproduit des adénomes chez les rats et les singes et des tumeurs adéniformes du foie chez les cobayes. Le traitement par le sérum anticellulaire guérissait les animaux inoculés par les Blastomycètes pathogènes, tandis que ceux de contrôle qui étaient inoculés par la même dose de culture et n'étaient pas traités par ce sérum ou traitaient par le sérum des animaux non immunisés, mouraient des tumeurs et de cachexie. Tels sont les résultats que j'ai obtenus au bout de 2 ans de travaux au laboratoire et d'études cliniques. J'ai l'intention de continuer mes recherches dans cette voie, et j'ai l'espoir d'obtenir un sérum encore plus efficace en immunisant des mammifères depuis quelques mois. Que MM. les professeurs Berger, Cornil, Lucas-Championnière, Dieulafoy, Reynier et Richelot veuillent bien agréer l'expression de ma profonde gratitude, de l'intérêt qu'ils ont bien voulu prêter à mes recherches et pour m'avoir encouragé dans ma tâche et aussi bien pour leurs précieux conseils.

Je remercie MM. d'Hotmann de Villiers, Cousin, Levassort, Peraire, Lechapelle, Picqué Raoul et Marciguey pour leur concours pendant le traitement de quelques-uns de ces malades.

---

## LE PARASITISME DANS LE CANCER

par le Dr G. LEMIÈRE
Professeur suppléant à la Faculté libre de Lille, chargé des cours de Bactériologie et d'Hygiène.

(*Suite et fin*)

### VII

#### CONCLUSIONS

Il est donc évident que dans les tumeurs malignes on peut rencontrer de nombreux parasites, et ces parasites sont des espèces les plus diverses.

Suivant que les auteurs ont trouvé tel ou tel parasite, ils ont édifié une théorie pathogénique différente.

Ainsi, ceux qui admettent que le cancer est dû à une coccidie, croient que cette affection est d'origine alimentaire et on a incriminé tous les animaux comestibles qui peuvent donner asile à des coccidies : lapin, escargot, poissons, etc.

Les partisans de la théorie blastomycétiqne sont plutôt portés à attribuer au cancer une origine végétale; ce sont certains végétaux dont les sucs fermentescibles attirent et entretiennent les levures qui seraient la cause de cette affection.

Depuis longtemps, on a incriminé les lieux boisés d'être pour quelque chose dans la propagation du cancer et voici que cette idée est reprise par Bra.

Poursuivi par cette même idée que si le cancer est causé par un parasite, il faut déterminer l'habitat le plus fréquent du parasite en dehors de l'organisme, afin de pouvoir organiser la prophylaxie du cancer, M. Bra a examiné certaines excroissances qui se produisent sur les arbres et qui ont reçu, en horticulture, le nom de chancre des arbres.

Il aurait obtenu, nous l'avons vu plus haut, des cultures et des préparations qui lui permettraient d'affirmer que, dans ces chancres des arbres, on trouve le même champignon que celui qu'il a décrit dans les cancers humains.

Le champignon retiré du cancer humain, inoculé en culture pure aux arbres reproduit des chancres et, d'autre part, les cultures des champignons, retirés des chancres des arbres, inoculées par ingestion aux lapins produisent des ulcères de l'estomac comme les cultures du champignon parasite du cancer humain. Il n'y aurait donc pour lui, aucun doute, le champignon du cancer humain est le même que celui que l'on peut isoler du chancre des arbres.

Il va sans dire que ces recherches demandent encore confirmation.

Enfin Podwyssotzky n'est pas le seul à croire que le plasmodiophora brassicæ peut être la cause de cette affection.

Le docteur Behla a fait la statistique des cas de cancer survenus dans la ville de Luckau où il exerce depuis 22 ans. Il a contaté que leur nombre était en progression dans cette ville, qu'ils se manifestaient sortout dans le faubourg de Kalou; dans ce faubourg. Behla notait un cas de mort par cancer sur 9 décès, alors qu'en Prusse la proportion est de 1 sur 30 ou 50; de plus il s'apercevait que quelques maisons étaient de véritables foyers de cancer, que le cancer s'attaquait de préférence aux habitants de certaines rues ou de

côtés de rues, que la plupart des maisons du faubourg étaient atteintes.

Cette particularité rendait l'existence d'un agent infectieux bien probable. L'auteur a cherché parmi les parasites des plantes potagères dont se nourrissent de préférence les habitants de Luckau. Il songe notamment à une myxamibe, plasmodiophora brassicæ, qui s'attaque aux racines du chou et y détermine la production d'une véritable tumeur ; cette maladie du chou sévit avec une fréquence toute particulière à Luckau.

Toutes ces théories étiologiques sont évidemment hasardées et doivent être réservées jusqu'au moment où nous connaîtrons le parasite du cancer.

Car de tout ce que nous avons dit, nous pouvons conclure très nettement que nous croyons à la sincérité et à la justesse des observations produites par les différents auteurs que nous avons cités, nous croyons que dans le cancer on peut rencontrer des parasites appartenant soit au règne animal comme les coccidies, soit au règne végétal comme les blastomycètes, pour ne citer que les plus souvent rencontrés.

Mais nous croyons aussi que la démonstration reste encore à faire du rôle particulier joué par chacun d'eux.

Peut-être chacune de ces théories contient-elle une part de vérité ou bien parce que plusieurs organismes parasitaires agissant seuls peuvent provoquer le cancer, ou bien parce que cette affection ne peut survenir que par une action symbiotique de divers parasites agissant simultanément. Nous ne pouvons pas affirmer qu'il ne s'agit pas là d'une action complexe, où les bactéries, les blastomycètes et les coccidies ne puissent tous jouer un rôle.

Il faudra multiplier les expériences pour arriver à la découverte de la vérité, mais nous croyons, pour notre part, qu'il faudra surtout étudier les terrains cancéreux, afin de créer un terrain prédisposé dans lequel le germe semé ou le parasite déposé aient des chances de se développer.

Nous terminerons en citant une opinion qui semble se rapprocher de cette manière de voir.

Roncali et Durante, qui se sont beaucoup occupés de la question de l'origine du cancer, pensent que la théorie de l'inclusion fœtale ne doit pas être complètement abandonnée. Des éléments peuvent rester à l'état embryonnaire et rester inclus pendant des années dans des tissus ayant acquis leur complet développement, sans manifester leur présence en rien et une irritation, une simple

expulsion suffit pour rappeler en eux des mouvements d'origine cellulaire comme en produit la chaleur dans les éléments de la tache germinative des œufs des oiseaux, qui étaient insensibles depuis que l'œuf avait abandonné le cloaque. Mais ils sont d'avis que cette théorie ne peut expliquer que la formation des tumeurs organoïdes bénignes dont le type est l'adénome. Car les auteurs ne peuvent admettre que ce même élément qui, pendant la vie embryonnaire, a produit notre organisme tout entier avec ses formes particulières et ses fonctions harmoniques, puissent ensuite, pendant la vie extra-utérine, par une manifestation ou un réveil de la même force, donner naissance à un produit incompatible avec cette même vie qu'il a d'abord contribué à établir et à entretenir.

Mais, si dans un organisme où une de ces tumeurs organoïdes bénignes s'est produite, il vient à pénétrer un parasite, on peut admettre que la tumeur déjà formée sera un centre d'attraction pour le parasite. Il est alors possible que ce germe pathogène se localise là, s'y développe et s'y multiplie. Là dessus survient un bourgeonnement tumultueux des éléments épithéliaux qui n'arrivent plus à atteindre leur type physiologique normal et l'épithéliome est constitué. Quand le parasite amène un afflux leucocytaire dans cette tumeur bénigne où il s'est cantonné, quand ces leucocytes s'organisent en éléments stables en même temps que les éléments fixes du tissus conjonctif se multiplient d'une façon illimitée alors l'adénome, au lieu de se transformer en épithéliome comme dans le cas précédent, donne naissance à un sarcome.

Roncali et Durante seraient donc disposés à admettre que le cancer n'est jamais une tumeur primitive, mais bien la transformation, sous l'influence d'un parasite, d'une tumeur bénigne en une tumeur maligne. Il est certain qu'un grand nombre d'observations cliniques semblent donner raison à cette manière de voir.

On voit donc que, malgré les nombreuses recherches faites dans ces dernières années, sur le parasitisme du cancer, la question est loin d'être élucidée et elle offre encore un champ d'étude bien vaste à l'exploration des cliniciens et des expérimentateurs.

---

# ANALYSES

## Appareil de l'innervation

**Heidenhain.** — *Quatre opérations pour tumeurs cérébrales.* (XXXe Cong. Soc. all. Chir., avril 1901.)

Dans le premier cas, il s'agissait d'un tubercule solitaire; dans le deuxième, d'un sarcome kystique affectant le centre cortical de la main gauche. Le malade avait, depuis 4 ans, des céphalalgies suivies de troubles sensitifs de la main gauche, une neurorétinite double avec vertige. Après l'opération, qui date de 8 mois, il y a eu disparition de la céphalgie, mais persistance des troubles sensitifs.

Le troisième malade était atteint de symptômes de compression intracrânienne et de paralysie du facial gauche. On a trouvé une hydropisie du ventricule latéral droit, causée par un cancer du plexus choroïdien. Ablation du lobe temporal tout entier. Quelques mois plus tard hémiplégie aiguë et mort par métastases cérébrales.

Chez le quatrième malade, jeune garçon, symptômes de néoplasme du cervelet. Craniotomie temporaire qui ne fait rien découvrir. Mort quelques heures plus tard et, à l'autopsie, on a trouvé un cancer mou au milieu du cervelet.

**Ch. L. Gauthier.** — *Gliome du noyau coudé.* (Prov. Méd. 23 mars 1901.)

Homme de 35 ans, sans antécédents pathologiques. Début de la maladie, il y a 10 mois, par des troubles de la marche et de l'embarras de la parole. Actuellement hémiparésie droite. Pas de troubles de la station, pas de vertiges. Céphalée frontale continue. Reflexes plantaires normaux. Diminution de l'acuité visuelle des deux côtés : œdème des deux pupilles. Comme signes psychiques : Torpeur, perte de la mémoire, gêne dans l'idéation, troubles de la parole (lente, monotone). Ni albumine, ni sucre.

Trépanation au pied de la circonvolution frontale ascendante. Incision, en quatre ou cinq points, de la dure-mère, qui donne issue à du liquide cephalo-rachidien, en tension supérieure à la normale. Le lendemain coma et mort deux jours après.

A l'autopsie, on a trouvé dans la région du noyau caudé, une tumeur du volume d'une olive. Au microscope, gliome.

**Touche.** — *Tumeur (sarcome angiolithique) des méninges rachidiennes* (Soc. anat., Par., janvier 1900).

A l'autopsie d'une femme, ancienne syphilitique, paraplégique, on a trouvé, outre trois fibromes de l'utérus et un cancer végétant du col, une tumeur en arrière de la partie inférieure de la moelle. Cette tumeur, du volume d'un œuf de pigeon, adhérait peu à la dure-mère et nullement à la moelle, qu'elle comprimait contre les lames vertébrales. C'était un sarcome angiolithique.

**Touche.** — *Tumeur des méninges rachidiennes (psammome).* (Soc. anat. juin 1900.)

Femme de 50 ans. Membres inférieurs ankylosés en extension. Sensibilité tactile et douloureuse conservée, sauf au pied droit. A l'autopsie on a trouvé, à la partie moyenne de la région dorsale, une tumeur comprimant la face postérieure de la moelle, dont elle était indépendante. Elle adhérait à la dure-mére et offrait le volume d'une noisette. Sarcome angiolithique.

**F. Krause.** — *Un cas de tumeur médullaire opérée avec succès.* (Soc. de Méd. berl., 13 février 1901.)

Ce fait concerne une femme qui, quelque temps après une chute dans un escalier, fut prise de douleur dans les membres inférieurs, puis de paralysie de la jambe droite, d'anesthésie de la jambe gauche avec abaissement de la température. Réflexes tendineux égaux des deux côtés. D'après ces signes, la lésion devait intéresser le neuvième segment dorsal. Un psammone fut découvert dans la région correspondant à la septième apophyse épineuse. Suites bonnes. La malade marche à l'aide de l'appareil de Volkmann.

**Carle et B. Pescarolo.** — *Extirpation d'une tumeur du centre de Broca. Guérison.* (Rif. Méd. 22 janvier 1901.)

Homme de 38 ans, ayant successivement présenté ces accidents : Convulsions, aphasie motrice et altération psychique, paralysie de l'hypoglosse droit, parésie du facial inférieur droit, douleur frontale et névrite optique, phénomène indiquant l'existence d'une tumeur de la troisième frontale.

La trépanation a en effet fait découvrir en ce point une tumeur de la grosseur d'un œuf; après l'opération disparition graduelle de l'aphasie. Comme suites on a noté de l'hémiplégie droite avec hémianesthésie, dues à un trouble de la circulation, qui n'ont persisté que quelques jours.

## Appareil de la digestion

### *1° Partie sous-diaphragmatique de l'appareil de la digestion*

**R. Grégoire.** — *Résultats éloignés d'une gastrotomie pour néoplasme du cardia.* (Soc. anat. Paris, novembre 1900.)

Cette gastrotomie avait été faite le plus haut possible, avec un petit orifice et une fistule intermusculo-muqueuse de 4 centimètres et demi de longueur (Procédé Marwedell). Survie 4 mois avec continence parfaite.

A l'autopsie on constate le néoplasme du cardia et de plus on note que l'orifice avait été fait très bas près du vestibule pylorique ; que cet orifice s'était notablement élargi et qu'il n'existait plus de valvule muqueuse ; le trajet était direct... Et cependant la gastrotomie était restée parfaitement continente,

**C. Douglas.** — *Leucocytose digestive dans le cancer de l'estomac.* (British Méd. Journ., 16 mars 1901.)

Cette question a déjà été étudiée par différents auteurs. Muller, en 1897, a publié 5 cas de cancer sans leucocytose ; Schweyer, sur 18 cas de cancer de l'estomac, a trouvé l'absence du leucocytose dans tous les cas ; à son tour, l'auteur sur 11 cas de cancer, a trouvé : absence de leucocytose 6 fois ; présence de leucocytose 4 fois ; leucocytose intermittente 1 fois.

### *2° Annexes de l'appareil de la digestion*

**Ozenne et Plantard.** — *Cancer primitif du foie et coagulum caséeux du canal cholédoque.* (Soc. Méd. IX° arrond., Paris, fév. 1901).

Les auteurs présentent un morceau cancéreux du lobe gauche du foie et une masse caséeuse, dont l'examen histologique n'a malheureusement pu être fait, trouvée dans le canal cholédoque d'une femme d'une cinquantaine d'années.

Cette malade était dans un état de cachexie avancé lorsqu'elle est entrée à Saint-Lazare. Outre de l'ictère et une ascite considérable avec œdème des membres inférieurs, on notait chez elle, à la région hypogastrique, une très volumineuse tumeur, dure, régulière, indolente et d'une mobilité telle qu'elle semblait devoir être rattachée plutôt au grand épiploon qu'à l'un des organes profonds de la région. En raison de l'état de la malade, aucune opération ne fut tentée. Quelques jours plus tard elle succombait.

L'autopsie en a été faite par M. Plantard, interne de Saint-Lazare, qui nous a remis la note suivante :

« A l'ouverture du ventre, écoulement de sérosité ascitique, de coloration ordinaire, pouvant être évaluée à 8 ou 10 litres.

L'examen des organes abdominaux en place les montre normaux, sauf le foie.

Cet organe, dans son ensemble, est augmenté de volume, mais l'hypertrophie porte surtout sur le lobe gauche. Il a le volume d'une tête de fœtus à terme et est séparé du reste de l'organe, au niveau des fausses côtes, par un sillon circulaire.

La masse hépatique tout entière est extrêmement mobile et peut avec la main être déplacée dans tous les sens, ce qui explique le diagnostic porté pendant la vie.

Sur la table d'autopsie, avant toute coupe transversale, le lobe gauche seul attire l'attention par deux ou trois points blanc-jaunâtre saillant en noyaux au-dessus de la surface.

A la coupe grosse, masse cancéreuse du volume des deux poings, occupant le centre du lobe gauche, sans noyaux aberrants dans le reste de l'organe et atteignant la capsule dans les deux endroits signalés plus haut, mais sur une très petite étendue.

La masse cancéreuse est restée au-dessus de la vésicule biliaire, mais n'envoie pas de travée dans son épaisseur. La vésicule qu'on peut décortiquer, dans toute son étendue, du reste de la masse hépatique et turgescente, grosse comme une mandarine, est remplie de bile verdâtre.

En examinant les voies biliaires extra-hépatiques, on trouve comme cause de cette rétention, une masse d'aspect caséeux, qui obstrue le cholédoque au delà du canal cystique, sur une étendue de plusieurs centimètres.

Cette masse occupe toute la lumière du canal, solidement enclavé, mais en non continuité avec la muqueuse des voies biliaires, qui est restée saine sous le coagulum.

Rien à l'ampoule de Vater ; les voies biliaires intrahépatiques sont saines macroscopiquement aussi loin qu'on peut les examiner.

Pas de lésions apparentes du duodénum, ni de la tête du pancréas.

Les autres organes abdominaux et les organes intrathoraciques, soigneusement examinés, sont sains.

De cette observation, je ne veux retenir que deux points : La mobilité de la tumeur et l'obstruction du cholédoque par une masse caséeuse. Malgré la présence de l'ascite, la tumeur était facile à percevoir et, à cause de sa mobilité extrême, on ne devait guère songer à la rattacher au foie. Peut-être eut-on tenté l'ablation ou du moins fait une laparotomie qui, il est vrai, n'aurait éte qu'exploratrice, si la malade n'avait pas été cachectique. L'autopsie a donc été intéressante à ce point de vue, en ce sens qu'elle a montré qu'un cancer du lobe du foie peut se présenter sous l'aspect d'une tumeur, jouissant d'une très grande mobilité.

Quant à la masse d'aspect caséeux, qui occupait toute la lumière du canal cholédoque, elle était la cause de l'ictère dont la malade était atteinte.

Cette masse formait un véritable bouchon qui s'opposait au passage de la bile. Elle se présentait sous l'aspect d'un coagulum d'apparence caséeuse qui, de prime abord, pouvait être pris pour un noyau cancéreux.

Mais l'absence de toute production de même nature dans le voisinage et dans aucun autre point des voies biliaires et l'absence de perforation des parois du canal cholédoque, ainsi que l'intégrité de ces parois, doivent faire éliminer toute idée de production néoplasique, contre laquelle plaide, d'ailleurs, la désagrégation facile du coagulum.

D'autre part, comme la muqueuse du canal cholédoque n'offrait aucune lésion inflammatoire, on ne peut songer à une exsudation née sur place.

D'où pouvait donc provenir ce coagulum? Un examen histologique nous l'aurait sans doute révélé ; il n'a pu malheureusement être pratiqué. Aussi nous en sommes réduits à ne faire qu'une hypothèse et à supposer que ce coagulum était probablement constitué par quelques éléments dégénérés de la bile.

**Dupré et Devaux.** — *Kystes hydatiques multiples du péritoine. Cancer nodulaire primitif du foie chez un tuberculeux cavitaire.* (Soc. anat. Paris, juin 1900.)

Sur un sujet mort de tuberculose pulmonaire et atteint d'une tumeur de la région inguinale, l'autopsie a montré, en plus d'une vaste caverne tuberculeuse du poumon gauche, que la tumeur inguinale était un kyste hydatique et qu'il en existait plusieurs autres dans l'épiploon et dans le mésentère. En outre, le foie était criblé de noyaux cancéreux.

**R. Monod.** — *Cancer de la tête du pancréas, avec ictère chronique et conservation de la perméabilité du cholédoque* (Soc. anat., Par., février 1900).

Observations et autopsies de deux malades atteints de cancer de la tête du pancréas. Dans les deux cas on a noté que le cholédoque était perméable et que le duodénum contenait de la bile. Il en résulte donc que l'ictère chronique peut exister sans compression du canal cholédoque avec ses symptômes classiques.

---

## Appareil de la circulation

**Viannay.** — *Valeur séméiologique de l'adénopathie inguinale dans le diagnostic des cancers viscéraux.* (Soc. Sc. Méd. Lyon, mars 1901).

Ce travail se termine par les conclusions suivantes :

1° Tous les cancers, même les plus éloignés des ganglions de l'aine, peuvent se généraliser à ces ganglions.

2° L'adénopathie inguinale peut être très précoce, dans les cancers viscéraux, et apparaître *avant tout autre symptôme.*

3° Au point de vue clinique, les ganglions cancéreux se caractérisent surtout par leur *dureté* et leur *indolence*.

4° L'adénopathie inguinale est un signe du plus mauvais pronostic : elle indique qu'il existe quelque part un cancer et que ce cancer est déjà en voie de généralisation.

5° En raison de sa fréquence au cours des cancérs viscéraux, l'adénopathie inguinale peut acquérir, dans certains cas, une grande valeur séméiologique, et c'est un signe à rechercher au même titre que l'adénopathie sus-claviculaire de Troisier.

**Nové-Josserand.** — *Lymphosarcome opéré chez un enfant de 2 ans sans récidive au bout de trois mois.* (Province Méd. Lyon, 26 janv. 1901.)

Fillette de 2 ans. A l'âge de dix mois apparition, dans la région sus-claviculaire droite, d'une tumeur de la grosseur d'une noix qui, dans les derniers temps, a grossi rapidement. Elle est formée de deux masses ganglionnaires agglomérées, peu adhérentes à la peau. Quelques petits ganglions le long du bord antérieur du trapèze. Ablation de la tumeur avec un petit morceau de l'acromion, une languette de trapèze et les ganglions de voisinage. Il s'agissait d'un lymphosarcome. Pas de récidive au bout de 3 mois.

---

## Appareil de la secrétion urinaire

**Schonstadt.** — *Adéno-carcinome du rein extirpé avec succès.* (Soc. de Méd. berl., février 1901.)

Enfant de 6 mois, atteint, depuis peu après sa naissance, d'une tumeur de la moitié gauche de l'abdomen; actuellement dure, mobile, elle offre le volume d'un poing d'adulte et paraît indépendante de la rate. Incision de Von Bergmann-Czerny. Tumeur du rein. Adéno-carcinome.

Pas d'accidents au bout de 11 jours.

**Carlier.** — *Intervention chirurgicale dans les tumeurs de la vessie* (Soc. Méd., Nancy, 28 fév. 1900).

Outre une observation de polype de la vessie, l'auteur en rapporte deux autres de tumeurs malignes, l'une concernant un homme de 55 ans, dont la tumeur a évolué silencieusement en ne déterminant que de la cystite et l'autre ayant trait à un jeune homme atteint de sarcome, qui a été enlevé. 11 mois après, il n'y avait pas de récidive. Carlier pense que l'on doit, dans la chirurgie de la vessie, intervenir le plus souvent, car l'opération assure une survie sans douleurs.

**Englisch.** — *Du carcinome infiltré de la vessie.* (Soc. imp. des Méd. de Vienne, 22 février 1901.)

D'après l'auteur, c'est la variété épithélioma, qui est la plus fréquente. L'infiltration débute par la couche musculaire à laquelle elle peut donner une énorme épaisseur, et elle n'envahit que tardivement la muqueuse qui finit par s'exulcérer. En même temps, il y a hypertrophie des ganglions, voisins de l'artère iliaque.

Son diagnostic sera fait avec l'hypertrophie simple de la vessie et le cancer de la prostate principalement.

On peut tenter une résection de la paroi vésicale, si les ganglions ne sont pas malades ou, dans ce dernier cas, ne faire qu'une fistule urinaire.

---

## Appareil de la génération

### *1° Organes génitaux de l'homme*

**Souligoux et Fossard.** — *Lymphadénome du testicule.* (Soc. anat. Paris, juin 1900.)

Observation d'un homme de 32 ans, portant, libre dans le scrotum, une tumeur du testicule gauche, dure à sa partie médiane et recouverte à ses deux pôles de deux parties fluctuantes transparentes.

Ablation. Au microscope, lymphadonome type.

**J. Pantaloni.** — *Un cas de fibro-sarcome du cordon.* (Arch. prov. de Chir. Paris, avril 1901.)

Homme de 49 ans, atteint d'une tumeur des bourses, qui a débuté il y a 17 ans et a augmenté progressivement de volume, qui est actuellement celui d'une tête d'adulte. Ferme, élastique, irrégulière, bosselée, elle est appendue à tout le trajet du canal inguinal par un large pédicule. Testicule indépendant situé en arrière et au-dessous; ablation. Au microscope on a reconnu que c'était un fibrosarcome.

**B. Auché.** — *Sarcome du testicule chez un taureau* (J. Méd. Bordeaux, 17 mars 1900.)

Au microscope, on a constaté ce qui suit :

La tumeur proprement dite présente partout le même aspect. Elle est essentiellement formée par des *faisceaux de cellules allongées*, dirigés dans des sens différents, et coupés, les uns perpendiculairement, les autres parallèlement à leur longueur, d'autres obliquement. Dans ce tissu se trouvent de nombreuses *lacunes sanguines sans paroi propre*. Il n'y a ni *tractus fibreux*, ni *traces d'éléments glandulaires*.

Les *cellules* sont fusiformes, fortement allongées. Leur volume est moyen; Elles mesurent 10 à 14 μ au niveau de leur plus grande épais-

seur. Elles sont formées d'un protoplasma très peu granuleux, prenant assez bien les matières colorantes, et d'un noyau relativement assez volumineux, ovalaire, bien coloré et pourvu d'un ou plusieurs nucléoles. Quelques cellules présentent des images très nettes de division par karyokinèse. D'autres, plus volumineuses que les précédentes, renferment deux ou trois noyaux très rapprochés. Dans quelques-unes, enfin, le noyau est remplacé par des fragments nucléaires, de forme, de volume et de nombre très variables, se colorant en général presque en noir par l'hématéine. Ces cellules sont disposées en faisceaux plus ou moins volumineux, de direction très variable.

Les *lacunes sanguines* sont nombreuses et en général très grandes. Elles sont tapissées intérieurement par une couche continue de cellules plates endothéliales, en dehors de laquelle on trouve le tissu néoplasiqne. Il n'y a pas de paroi conjonctive proprement dite.

En somme, d'après cette courte description, on voit qu'il s'agit d'un *sarcome fuso-cellulaire*, tel qu'on le décrit dans les traités de pathologie humaine.

---

# INDEX BIBLIOGRAPHIQUE.

Les travaux sans indication d'année sont de 1900.

## Appareil de la locomotion

Brand (F. H.) Endothelioma of bone, with Many Metastases. (N.-York, M. j. 2793) — Guibé et Lecène. Chondro-myxosarcome du tibia. Thrombose néoplasique d'une veine (Soc. anat. Par. 703). — Michel (G.) Un cas de Sarcome de l'astragale (Rev. d'Orthop. Par 419). — Urso (G. d'.). Des opérations conservatrices dans les néoplasmes des os (Polic. Roma, 431).

## Appareil des sens spéciaux

Bianchi. Sur l'épithélioma du limbe cornéen (Clin. ocul. Palermo 1108). — Carra (P.). Epithélio-sarcome du limbe scléro-cornéen chez un enfant. (Rev. crit. d. M. Par. 211). — Clark (H. J.). Unusual case of Malignant desease in early infant life (Brit. M. J., London, 1160.) — Dubar. Sarcome de la paupière supérieure (Echo M. du Nord, 473). — Fournier (A.). Relations de la leucoplasie buccale avec la syphilis et le cancer. (Gaz. hebd. M. et Ch. Par., 1081).— Greeff (R.). Ueber Augener kran kimgen bei xeroderma pigmen tosum (Arch. f. Augenh. Wiesb, 99.). — Maillard (E.). Epithéliomas étendus de la face; ablation (Broch. Par.). — Morestin (H.). C.. de la commissure labiale et de la jone (Soc. anat. Par. 742.). — C... développé sur un lupus de la face (id. 745.). — Pospelow (A.). Zur casuistik der mit Arsen behandelten primaren Hantsarkome (Beit. Z. Dermat.. Wien, 697.). — Rona (S.) Beitr. Z. Lehre der. Mycosis fungoides (id. 779.). — Schultz (H.). Sarcome de la choroïde (Arch. f. Augenh. Wiesh, 56).—Sellei (J.). Sar

come multiples hémorragiques (Monath. f. praht... Hamb. 413.). — Shepherd (F.). The treatment of Malignant discases of the Skin. (J. of Cut. a gen. urin. N. York.). — Villard (V.) Tumeurs malignes primitives de la conjonctive palpébrale (Brsch. Par.).

---

## Appareil de la digestion

### 1° *Partie sus-diapragmatique de l'appareil de la digestion*

Dowd (N.). Epithelioma of the tongue. (Intern. J. Surg. N.-Y. 306.). — Erk (F.). Beitrag Zur. Lehrevon den Œsophagus carcinonen (Inaug. Diss. Erlongen). — Hodlsnoser (C.). Zur diagnose des latenten Œsophagus-carcinomen (Wien. Kliu. Wchusch.). — Scherch (T.). Ueber Maligne Rochenges chwülste (Verhandl. d. Gesells. deuts. etc. 397). — Stark (H.). Sarcome de l'œsophage. (Arch. f. path. anat. Berlin, 256.). — Taddei (D.) Angiosarcoma della tonsilla (Fuenzo L. Niccolai.).

### 2° *Parlie sous-diaphragmatique de l'appareil de la digestion.*

Berger. Anastomose iléo-sigmoïde pour C... de l'angle du côlon (Soc. chir. Par., 929). — Bernard (H.). Epithélioma pylorique à marche rapide (Soc. anat. Par., 681). — Betmann (H.). C... de l'estomac (Cincin. Lancet Clinic., 525). — Bovis (B. de). Le C... du gros intestin (Rev. de chir. Par., 677). — Branham (J.-H.). Adéno-carcinome du pylore (Phila. M. J., 599). — Brooks (W.-A.). C... de l'estomac. Obstruction pylorique (Boston M. a. S. J., 424). — Charrier. Anastomose iléo-sigmoïdale. C... de l'angle du colon (Soc. chir. P., 924). — Cuneo et Lecène. Note sur l'état du duodénum dans le C... du pylore (Soc. anat. Par., 732). — Hirt (E.). Sur les C... de l'estomac (Inaug. Dissert. Erlangen). — Kronlein. Résultats des opérations pour C... de l'estomac. (Verh. d. deutsh. Geselb. Berlin, 23). — Laureati (F). Il concro dell' intestino retto (Gaz. internat. Napoli, 288). — Le Dentu. Anastomose iléo-sigmoïde. C... de l'angle du côlon (Soc. chir. Par., 930). — Micholoff (N.). Sténoses multiples du gros intestin à la suite d'une péritonite C... (Ejened. Saint-Péters. 785). — Osler. (W.). C... de l'estomac (Phila. P. Blakiston et Broch.). — Prutz (W.). Statistique d'extirpations sacrées du C... du rectum. (Arch. f. Klin. chir. Berlin, 398). — Quénu. Anastomose cléo-sigmoïde. C... de l'angle du côlon (Soc. chir. Par., 929). — Rutimeyer (L.). Des C... du rectum (Cor. Bl. f. Schweiz. Aerzte Bacel, 658). — Schilling (H.). Sarkom des Keuzbeins (Inaug. Dissert. Munich.). — Tsheckam (V.). Traitement chirurgical du C... du rectum (Med. Ninskaia, Voroncy, 497). — Tuffier. Anastomose iléo-sigmoide. C.. de l'angle du côlon (Soc. chir. Par., 930).

### 3° *Annexes de l'appareil de la digestion.*

Boye (B.). C... du pancréas (Inaug. Dissert. Kiel.).

---

## Appareil de la circulation

Troisier. Un nouveau cas de C... du canal thoracique (Soc. méd.. des hop. 970.). — Vianello (G.). Un Caso di siasi linfatica nei gangli linfantici du Métastasi Cancerose (Gior d'H. Allad. di Torino, 621). — Viannay (Cl.). Deux cas d'adénopathie inguinale précoce au cours d'un C.... viscéral (Lyon Méd. 289).

---

## Appareil de la génération

### 1° *Organes génitaux de la Femme*

Baer (B.). Sarcome et fibrome de l'utérus (Ann Gynéc.... N.-Y, 453). — Bouilly (G.). Traitement chirurgical du C... de l'utérus (Ann. de gynéc et d'obst.., Paris, 236). — Boursier. Traitement chirurgical du C.. de l'utérus (Ann. de gynéc, et d'obst.., Paris, 239. — Balzer. Curabilité du C.. utérin J. d. Méd., Par. 561). — Blondel. Curabilité du C.. utérin (J, d. Méd. Par. (561). — Bovée Lésions de la vessie et de l'uretère dans l'opération radicale du C... de l'utérus (Ann. gynéc... N.-Y. 412). — Chrobak. Bestrag. zur prage der radicalopération heim Utteruskrchs (Wien Klin. Wehnochr, 121. — Clark (J.). Sarcome et fibrome de l'utérus (Ann. Gynœc. N. Y. 417. — Coelho (S.). Métrite et C.. de l'utérus (Med. Contemp. Lisb. 376). — Coston (H.). C. inopérable du vagin traité par le bleu de Méthylène (Therap. Gay. Détroit, 232). — Da Costa (J.). Sarcome et fibrome de l'utérus (Ann. Gynoec. N.-Y. (457). — Delagénière (H.). Traitement chirurgical du C... de l'utérus (Ann. d. gynéc. Par., 234). — Duret (H.). De l'épithélioma de la vulve J. de Med., Lille).— Erch (Th.). Sarcome et fibrome de l'utérus (Ann Gynoéc. N.-Y. 455). — Erlach (Y.). C... d. l'utérus et opération radicale (Wien. Klin· Welnschr. 1122). — Faure (J. L.). Traitement chirurgical du C... de l'utérus (Ann. d. Gyn. et d'Osbt. 247). — Fettigrew (D.). Un cas de déciduome malin (Quart. M. J. Sheffield, 30). — Fisher (J.). Sarcome et fibrome de l'utérus (Ann. Gynoec. N.-Y. 457). — Fritsch. Traitement chirurgical du C... de l'utérus (Ann. d. Gyn. et d'Obst., Par. 227). — Guérard (V.). Démonstration eines deciduoma malignum der Cernix bei frei blcibendem Corpus (Verhandl. d. Geselb. dents etc. 227). — Herff (O.). Zur Behandlung inopérabler Uterus-Carcinosme (d... 243). — Hertzfeld (K.). Beitrag zur Frage der radicaloperation heim uteruskrebs (Wien. Klin. Wehnschr... 1120). — Die operative Behandlung des Gebarmutterkrelses (Wiem. M. Wehnschr. 2324). — Jessett (B.). Traitement chirurgical du C... de l'utérus (Ann. de gyn. et d'obst., Par. 250). — Jonnesco (T.). id. (id. 231). — Latzko. Beitrag zur Frage der radicaloperation beim Utérusreks (Wien. Klin. Wehnsclh. 1121). — Lauwers. C.. du col compliqué d'hematométrie. (Soc. belge chir. 156). — Legueu (F.). Traitement chirurgical du C. de l'utérus (Ann. d. Gynace. Paris. 254). — Lizcano. Sur le C... de l'utérus (Rev. sacro-am. d. Gien, Madrid. 301). — Mangiagalli. Traitement chirurgical du C... de l'utérus (Ann. d. Gynéc. Par. 251). — Metaz

(J.). Du déciduome malin (Broch. Paris). — Morisani. Traitement chirurgical du C... de l'utérus (Ann. d. Gynéc., Par. 233). — Noble (Ch.). Sarcome et fibrome de l'utérus (Ann. Gynoec. N,-Y. 454). — Ott (V.). Die chirurgische Behandlung des Uteruscarcinomes (Klin, Therap, Wien, 1285). — Ott (Dm.). Traitement chirurgical du C... utérin. (J. Akusk. etc. St-Péters. 1159). — Patel. Néoplasme malin du corps de l'utérus. Généralisation (Province Méd. 521). — Pichevin. Encore le C... utérin. (Semaine gyn. Par. 353). — A propos du diagnostic du C... utérin. (id. 401). — Curabilité du C.. utérin (id. 355 et suiv.).— Poucy (H.) Traitement chirurgical du C... de l'utérus (Ann. d. Gyn. et d'Obst., Par. 256). — Reynier. Traitement chirurgical du C... de l'utérus (Ann. de Gyn. et d'Obst. Par. 251). — Curabilité du C... utérin (J. d. Med Par 561.) — Richelot (L.). Traitement chirurgical du C... utérin (Ann. d. Gynéc. et d'Obst. Par. 214). — Rispal (A.). Déciduome malin (Echo Med. Toulouse, 518). — Schauta. Bertrag. zur frage der radicaloperation beim Uteruskrebs (Wien. Klin. Wchnschr, 1119). — Schmit (H.). Zur Kasuistik der chorio-epithelialen Scheidentumoren (Centr. f. Gynak. Leipz. 1257). — Schwartz (E.). Sarcome angioplastique du vagin. Mort par hémorragie. (Soc. Obst. Gyn. Par. 217). — Shoemaker (G.). Sarcome et fibrome de l'utérus (Ann. Gynaec. N.-Y. 456.). — Sneguireff. Traitement Chirurgical du C... de l'utérus (Ann. Gyn. et d'Obst. Par. 249). — Solovieff (V.). Un cas de C... primitif du vagin (Med. Obzr., Mosk. 446. — Spinelli. Traitement chirurgical du C... de l'utérus (Ann. de Gyn. et d'Obst. Paris 257). — Stark (J. N.). Case of Cancer of the body of the uterus (Glasgow. M. Y. 267.). — Sutton (S.). Traitement du C... de l'utérus (Internat. J. Siug. N.-Y. 3195). — Swiatalski. Déciduome malin (Przegl. lek. Krakow, 529. — Wertheim (E.). Zur Frage der Radicaloperation beim Uteruskrebs (Arch. f. Gyn. Berlin, 627). — Wintersteiner (H.). Endotheliama du vagin, etc. (Verhandl. d. Geselb. deuts. etc. 330). — Vompner (M.). Déciduome malin (Inaug. Dissert. Kiel.).

### 2° *Annexes de l'appareil de la génération*

Branca (A.). C... aigu du sein (Soc. de biologie, Par. 973) — Charbonnier (A.) Id. (Brach, Paris). — Davezac. Traitement d'un C... du sein par les injections et la pâte arsenicales (J. Med. Bordeaux, 695 . — Ferlin. Zona et C... squirrheux du sein (Soc. M. de la Drôme, 184). — Herman (G.). C... de la mamelle et extraction de la thyroïde (Brit. M. London, 1167). — Reynier. Tumeur du sein et injection de sérum (Soc. chir. Par. 1052). — Roncali (D.). Sopra un caso di epithelioma della mamella del matchio. (Suppl. al Policl. Roma, 1569). — Souligoux et Fossard. Epithelioma du du sein droit chez l'homme (Soc. anat. Par. 793).

---

## Généralités

Behla (R.). Ueber Erblichkect und deren Prozentsatz beim krebs. (ztschr. f. med. Beamte, Berl. 650). — Berger. Traitement du C... par

l'injection du sérum anticellulaire (Ac. d. Med. Par. 607). — Blakc (J.). Excision de la carotide externe et épithélioma (Internat. J. Surg. N. Y. 337). — Bra. Recherches sur le traitement du C... (Rev. de thérap. Par. 757). — Braun (W.). Ueber die Frühdiagnose des Moyencarcinomes (Wien M. Bl. 714). — Brosch (A.). Pathogenie et histogenie des tumeurs Malignes (Arch. f. path. anat. etc., Berl. 32). — Burt (S.). Multiple Metastatic Sarcomata of the lungs (Phila. M. J. 545). — Clarke (A.). Observations respecting malignant discase of the pelvic organs. (Ann. Gyne., Boston, 53). — Czerny. Ueber die Bchandlung inoperabler Krebse (Verhandl. d. deut... Berlin 1-17). — Desplats (R.). Epithelioma de la main gauche (J. Sc. M. Lille, 418). Duret (H.). Du streptosérum contre les tumeurs malignes (Clin. Chir. Lille). — Erust (P.). Die Vebreitung des chondrosarkoms durch die Blutbahn (Verhandl. d. Gesellsch. deuts etc., 10). — Fettig. Ein Plattenepithelcarcinom en der Uhna (Allg. M. Cent. Berl. 1175). — Hegar (A.). Zur Actiologie der bösartigen Geschwülste (Beitr. z. Geburtsh... Leipz. 344). — Heidingsfeld (M.). Epithelioma manus dorsalis (Cucein. Lancet Clin. 451). — Joseph (M.). Ueber Nacvocarcinome (Beitr. Z. Dermat... et... Wien. 357). — Korte Erfahrungen über die operative Behandlung der Malignen etc... (Verhundl. d. deutsch. etc... Berlin, 61). — Krantner (H.) Ueber cinend Fall von Leukosarkom des epibulbüren Gewches. (Klin. Monatsll. f. Aug. Stuttg., 767). — Lel (A). Structure et pathogénie des sarcomes (Broch. Paris). — Léopold. Sur l'étiologie du C... et les blastomycètes pathogènes. (Gynecol. Par. 402). — Leyden (V.). Ueber den stand der Krebs (Deuts. Méd. Woch, Berlin, 281). — Loeb (L.). On Carcinoma in Cattle (J. Comp. M. a Vet. arch. Phila. 385). — Malherbe (A. et H.) Recherches sur le Sarcome (Gaz. M. Nantes, 402). — Marigliono (D.). I sangue dei carcinomatosi (Gazz. d. osp. Milano, 1538). — Matschke. Zur Kasmistik der Melano-Surkomatose (Ztschv. f. Fleisch. etc., Berl., 265). — Meyer (R.). Ueber Drüsen, Cysten und adenome in Myomehimm bei Ervachsenom Ztch. f. Eych. et... stuttg. 39). — Munsun (S.) Examination of the blood in cancer with microscopical specimens (Med. Foring. St-Louis, 403.). Olt. Dic Luche Nachder Ursache des Kelses. (Deuts. Thier. Wehnschr. Hannoser, 193.). — Renz (A.). Beitrag zur Diagnose intrascularer Maligner Tumoren. (Inaug. Diss. Tubingen). — Sheild (A.) Cas remarquable de sarcome (Lancet, Lond. 1190.). — Simon (C.). Specimens of Malignant gronhs desired (Phila. M. J. 721.). — Torolk (L.). Zwei Falle von sarcome idiopathicum multiplex (Beitr. z. Dermat., etc... Wien. 877.). — Webster (D.). Four Cases of epithelioma of the eyelids (Med. Rev. of Rev. N.-Y., 34.). — Webster (H.) Epitheliona of the thumb; history; specimen (Brooklyn. M. J. 904.). — Whalen (Gh.). Epithelioma; report of swo cases, etc. (J. an. M. Ass. Chicago, 942.). Whipple (C.). A case of sarcoma of the sixth rib., etc... (Lancet Lond. 1347.). — Wlaeff Traitement du C... par le sérum anticellulaire (Acad. Med. Par. 601).

*Le Gérant :* P. LANGLOIS.

Châteauroux. — Imp. P. Langlois et Cie

*TOUTES MALADIES*

# Capsules RAQUIN

**Approuvées par l'Académie de Médecine**

**INSOLUBILITÉ DE LA CAPSULE GLUTINEUSE**

*dans l'Estomac, absence d'odeur et de renvois, tolérance parfaite*

Faire prendre au moment des repas, dans les 24 heures :

**1 à 3 Capsules RAQUIN hydrargyriques;**
**3 à 15 Capsules RAQUIN des autres sortes.**

**CAPSULES RAQUIN** au Copahivate de Soude (0g40).
**CAPSULES RAQUIN** au Copahu titré (0 gramme 50).
**CAPSULES RAQUIN** au Cubèbe (équivalent de 1 gr. de poudre).
**CAPSULES RAQUIN** au Goudron (0 gr. 25 par Capsule).
**CAPSULES RAQUIN** au Bichlorure d'Hydrargyre (0g01.)
**CAPSULES RAQUIN** au Protoiodure d'Hydrargyre (0g05)
**CAPSULES RAQUIN** à l'Ichthyol..... (0 gr. 25).
**CAPSULES RAQUIN** au Salol..... (0 gr. 25).
**CAPSULES RAQUIN** au Salol Copahivaté (aa 0gr.18).
**CAPSULES RAQUIN** au Salol-Santal..... (aa 0gr.16).
**CAPSULES RAQUIN** à l'Essence de Santal (0gr.25).
**CAPSULES RAQUIN** à la Térébenthine..... (0gr.25).

**PRESCRIRE : CAPSULES RAQUIN**

*Exiger la Signature RAQUIN*

et le **TIMBRE** de l'**UNION** des **FABRICANTS**

**FUMOUZE-ALBESPEYRES,** 78, Faubourg Saint-Denis, PARIS

# Pilules de Blancard

*à l'Iodure ferreux inaltérable*

APPROUVÉES par l'ACADÉMIE de MÉDECINE

**ANÉMIE - CHLOROSE**
**TUBERCULOSE**
**SCROFULES**
**GOÎTRE**
etc.

PILULES DE BLANCARD

**DOSES**

2 à 6 Pilules } par jour
1 à 3 cuillerées de Sirop }

## Sirop de Blancard

*à l'Iodure ferreux inaltérable.*

**Exiger** pour avoir les **Véritables Produits** : la Signature **BLANCARD**, l'adresse : 40, Rue Bonaparte, Paris, et le Timbre de Garantie.

---

# BIOGAÏACOL

*PHOSPHATE de GAÏACOL BAUDON*

**Combinaison du Phosphore avec le Gaïacol principe actif de la Créosote.**

**ANTISEPTIQUE PULMONAIRE, ANTICATARRHAL**

**BRONCHITES AIGUËS et CHRONIQUES, suites d'Influenza, etc.**

1 à 6 PILULES PAR JOUR AUX REPAS

**BAUDON, 12, Rue Charles V, PARIS-BASTILLE.**

# REVUE

DES

# MALADIES CANCÉREUSES

CLINIQUE, EXPÉRIMENTALE ET BIBLIOGRAPHIQUE

*sous la direction de MM. les Professeurs*

**S. DUPLAY**

CHIRURGIEN DE L'HÔTEL-DIEU

**O. LANNELONGUE**

CHIRURGIEN DE L'HÔPITAL DES ENFANTS

**V. CORNIL**

MÉDECIN DE L'HÔTEL-DIEU

*avec le concours de MM. les Docteurs:*

Pr BARD
A. BOISSARD
A. BRAULT
M. CAZIN
R. CONDAMIN
M. DENUCÉ
L. GALLIARD
E. GAUCHER
M. ISCH-WALL
G. MARCHANT
Pr MAYET
Pr NEPVEU
E. NITOT
P. RECLUS
P. RELLAY
P. REYNIER
A. RICARD
A. ROUTIER
C. SAVOIRE
M. TOUPET
A. TROUSSEAU
F. VERCHÈRE

**Rédacteur en chef:**

**Dr E. OZENNE**

ANCIEN INTERNE DES HOPITAUX, CHIRURGIEN DE SAINT-LAZARE

---

**SIXIÈME ANNÉE: 1901**

3me FASCICULE — 20 JUILLET 1901

---

**ABONNEMENT ANNUEL:**

PARIS: **8** francs. — DÉPARTEMENTS et UNION POSTALE: **10** francs

PRIX DU NUMÉRO : **2** francs

---

PARIS

SOCIÉTÉ D'ÉDITIONS SCIENTIFIQUES

PLACE DE L'ÉCOLE DE MÉDECINE

4, Rue Antoine-Dubois, 4

*1901*

REVUE
DES
MALADIES CANCÉREUSES

## MÉMOIRES ORIGINAUX

# A PROPOS DE L'ENGORGEMENT GANGLIONNAIRE DANS LE TRAITEMENT DES CANCERS DU SEIN (1).

par M. E. OZENNE
Chirurgien de Saint-Lazare

Je ne vous demanderai que quelques instants d'attention pour vous donner connaissance d'une statistique touchant à la question de l'engorgement ganglionnaire dans les cancers ou épithéliomas du sein.

Trois raisons m'engagent à vous communiquer cette statistique. En premier lieu, l'incertitude en présence de laquelle tout chirurgien se trouve de savoir si l'engorgement ganglionnaire de l'aisselle, qui coïncide avec un cancer du sein, est d'origine inflammatoire ou néoplasique : C'est un point sur lequel, nos collègues, MM. Courtois-Suffit et Coudray, ont si judicieusement insisté dans leurs rapports. (Voir plus loin).

En second lieu, la notion, si généralement acceptée et exceptionnellement en défaut, que les ganglions constituent souvent, au moins temporairement, une barrière à la diffusion de l'agent néoplasique.

Enfin la fréquence des promptes récidives dans le creux de l'aisselle, lorsque, par une tentative de curage de cette région, on s'est leurré de l'espoir de n'y avoir laissé aucune parcelle de tissu malade.

Parmi les malades atteintes de cancer du sein, que j'ai traitées, depuis une douzaine d'années, par l'ablation, il s'en est trouvé 23 que j'ai pu suivre.

Sur ces 23 MALADES, toutes âgées de 40 à 65 ans, sauf une seule (33 ans), 11 fois la tumeur mammaire n'était pas accompagnée

(1) Communication à la réunion plénière des Sociétés de médecine de Paris, 20 mai 1901.

d'engorgement ganglionnaire. Elle a donc été seule enlevée, sans qu'aucune intervention ait été faite du côté du creux de l'aisselle.

Chez *5 de ces opérées*, la première récidive a eu lieu à partir de la deuxième et de la troisième année et elle s'est produite 3 fois dans la cicatrice ou dans un point voisin de celle-ci et 2 fois simultanément dans cette région et dans l'aisselle.

Pour ces 2 dernières malades, il n'y a pas eu de nouvelle intervention ; pour les 3 autres, les récidives mammaires seules ont été réopérées une ou plusieurs fois, sans que le bistouri ait aucunement porté sur les ganglions dégénérés.

La survie, à compter de la première intervention, a été la suivante : *3 ans* (1 cas) — *5 ans* (2 cas) — *7 ans* (1 cas) — *10 ans* (1 cas).

Chez la malade qui a survécu 7 ans, l'engorgement ganglionnaire n'a paru que 18 mois avant sa mort ; il a très lentement augmenté de volume et ce n'est que dans les derniers mois qu'il a déterminé des accidents de compression du côté du membre supérieur.

Chez celle qui a succombé au bout de 10 ans, il existait un ganglion rétro-pectoral lors de sa première opération.

Ce ganglion, du volume du pouce, était douloureux, de date récente, et était apparu peu de temps après l'application d'un vésicatoire sur la tumeur mammaire, dont la peau avait conservé des traces d'irritation.

Convaincu qu'il ne s'agissait que d'un ganglion inflammatoire, je l'ai respecté et je n'ai fait l'ablation que de la tumeur. A la réunion des téguments par première intention, le ganglion avait déjà diminué de volume et un mois après il avait disparu.

L'année suivante une première récidive se montra à l'extrémité interne de la cicatrice et fut enlevée. Douze ou quinze mois plus tard nouvelle récidive un peu en dedans de la première : Nouvelle ablation.

Une année s'est écoulée sans incident, puis, presque en même temps, apparurent une nouvelle tumeur en arrière de la cicatrice cutanée et un engorgement des ganglions du creux de l'aisselle, sans traînée sensible entre les deux tuméfactions.

Les deux tumeurs ont augmenté de volume pendant quelques mois, puis après avoir atteint la grosseur d'un œuf de poule pour le sein et d'une petite mandarine pour l'aisselle, elles sont restées stationnaires jusqu'à la mort, qui est survenue par cachexie six ans plus tard, après une pleurésie et une fracture spontanée du fémur.

Quant aux 6 *autres opérées*, elles survivent sans récidives depuis 1 *an*, 2 *ans*, 3 *ans*, 4 *ans*, et 5 *ans*.

Des 12 *malades* chez lesquelles il y avait en même temps tumeur mammaire et engorgement ganglionnaire de l'aisselle, lorsque je les ai examinées pour la première fois, les 3 *premières*, opérées en 1888 et en 1889, par l'ablation large du sein et par le curage de l'aiselle, ont été atteintes de récidive dans l'année qui a suivi l'opération et ont succombé dans le courant de la deuxième année.

Quoiqu'alors peu partisan du curage de l'aisselle, j'avais cédé au courant d'opinion du moment, qui préconisait, sur la foi des statistiques, les ablations les plus complètes. Suis-je tombé sur une série malheureuse ? Cela est possible. En tout cas, je n'ai pas eu à m'en féliciter. Aussi ces 3 insuccès et la lecture de divers travaux concernant la fréquence des récidives en pareil cas dans le creux de l'aisselle m'ont fait abandonner dans la suite tout curage de cette cavité pour les 9 autres malades que j'ai opérées depuis et pour lesquelles la survie a été la suivante :

| | | | |
|---|---|---|---|
| 1 | est morte | 22 | mois après l'opération. |
| 1 | » | 23 | » |
| 1 | » | 36 | » |
| 2 | » | 41 | » |
| 1 | » | 43 | » |
| 1 | vit | 44 | » |
| 1 | » | 49 | » |

Plusieurs de ces malades ont présenté des récidives locales qui ont été aussitôt enlevées ; quant à la tuméfaction ganglionnaire, elle n'a pas pris ou a peu pris d'extension pendant ces années de survie, sauf dans 3 cas, où les ganglions sus et sous-claviculaires ont été atteints.

Je n'ai aucune comparaison à établir au point de vue des récidives et de la survie entre les faits que je viens de rapporter et ceux que nous fournissent les statistiques des opérateurs qui font le curage de l'aisselle, pour cette simple raison qu'une telle comparaison serait dénuée de toute valeur, puisqu'elle mettrait forcément en regard les uns des autres des faits dissemblables, quant à la nature et à la virulence du néoplasme.

Mais ce que l'on peut constater, c'est que les survies, après ces interventions partielles, ne paraissent pas le céder en durée aux survies que l'on note après les opérations les plus larges et les plus complètes, ce dont on n'est jamais certain.

Jusqu'à ce jour, quelle qu'ait été l'étendue de ces dernières, la

guérison radicale du cancer ou épithélioma du sein est encore à trouver.

Assurément, en principe, la cure radicale par l'ablation totale de tout tissu malade est l'idéal ; mais jusqu'alors on ne peut affirmer qu'elle ait été réalisée ; et, tant qu'on n'aura pas démontré d'une façon incontestable qu'elle est possible et que les tentatives faites en cette intention *n'accélèrent pas les récidives,* je crois qu'il est de bonne logique et de meilleure clinique de s'en tenir à la simple ablation de la tumeur mammaire et de respecter la barrière ganglionnaire, qui temporairement met obstacle à la généralisation.

Depuis le jour où a été faite cette communication, a paru dans *la Gazette des hôpitaux, 1er et 8 juin 1901,* un travail de M. Et. Cestan sur l'amputation du sein cancéreux.

Ce travail est un chaud plaidoyer en faveur de l'ablation en bloc de tous les tissus suspects, susceptibles de récidive, peau, glande mammaire, pectoraux, ganglions axillaires, ganglions sus et sous-claviculaires, ganglions du médiastin.

Pour justifier cette large exérèse, M. Cestan invoque des arguments tirés de l'anatomie d'une part et de la clinique d'autre part.

Théoriquement, il n'y a aucune objection à soulever contre les arguments d'ordre anatomique. En bonne logique, en effet, tout ce qui pourrait devenir le point de départ d'une récidive devra être enlevé ; aussi est-on surpris que l'auteur n'ait pas préconisé, en même temps que l'ablation des ganglions de l'aisselle, du cou et du médiastin, la résection de la paroi thoracique correspondante, puisque les lymphatiques intercostaux sont les intermédiaires, assurément suspects, entre les ganglions extra et intra-thoraciques.

Se plaçant au point de vue clinique M. Cestan rapporte quelques statistiques d'auteurs étrangers, qui ont fait l'amputation du sein, les uns avec curage de l'aisselle, les autres avec curage de l'aisselle et ablation systématique des pectoraux, plusieurs (Bloodgood, Cushing) avec évidement du médiastin antérieur, et de la comparaison de ces statistiques avec celles qui ne mentionnent que des opérations incomplètes, il résulterait :

1° Que la fréquence des récidives locales s'est abaissée de 66 p. 100 à près de 25 p. 100 :

2° Que les cas de survie au-delà de 3 ans sont montés de 10 p. 100 à plus de 40 p. 100.

Nous n'avons nullement le droit de discuter ces conclusions,

toute discussion en pareil cas ne pouvant présenter quelque valeur que si elle découle de l'analyse et de la critique de toutes les observations de chaque statistique citée.

Aussi, en présence de ces inconnues, nous ne pouvons que persévérer dans notre ligne de conduite, l'expérience personnelle étant le guide le plus sûr qui puisse nous diriger.

---

## SUR LES FORMATIONS ENDOGÈNES DU CHAMPIGNON ISOLÉ DES TUMEURS CANCÉREUSES

par **M. M. BRA**

« Dans nos précédentes Notes (1), nous avions avancé que le champignon isolé par nous des tumeurs cancéreuses se produit

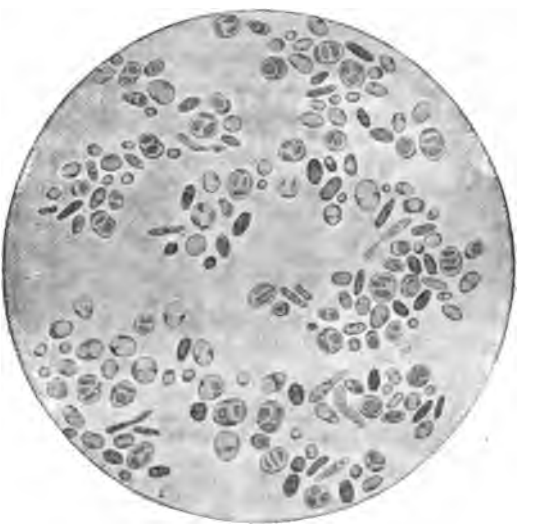

Fig. — Culture de Champignon dans l'urine de cancéreux. Formations endogènes. Coloration : safranine. Gross. $\frac{1000}{1}$.

par voie endogène. L'absence de membrane d'enveloppe autour des éléments réfringents contenus dans les globules et la présence

(1) *Comptes rendus de la Société de Biologie*, 1898, n° 35, p. 1050. — *Presse Médicale*, 22 février 1899. — *Comptes rendus* 10 juillet 1899, p. 118. — *Congrès français de Médecine*, 1899, p. 617. — *Congrès de Paris*, 1900. — *Le cancer et son parasite* (*Société d'Editions scientifiques* ; Paris, 1900).

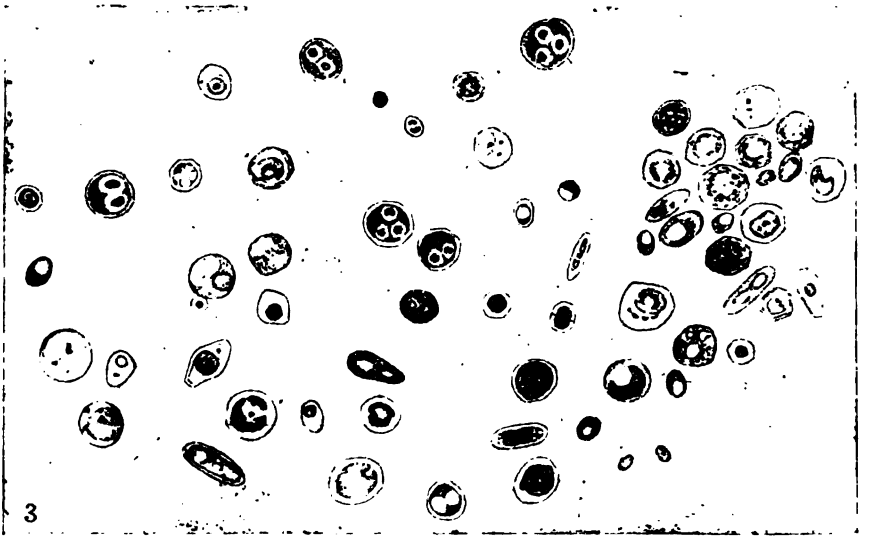


**Fig. 2 et 3. — Cultures du champignon dans des bouillons de décoctions végétale, après passage dans l'urine de cancéreux. Color : fig. 2, fig. 3, bleu de Khun. Gross. $\frac{1000}{1}$. Karmansky del.**

du bourgeonnement dans les cultures que nous lui avions soumises, ont engagé M. le professeur Vuillemin [*Cancer et tumeurs végétales (Société des Sciences de Nancy,* 15 février 1900]] à nier la sporulation et à faire de ce champignon un blastomycète différant par la couleur de ses cultures, des blastomycètes qui ont été isolés jusqu'ici des tumeurs cancéreuses par San Felice, Busse, Roncali, Léopold et autres. Or, si l'on repique dans l'urine filtrée, mais non chauffée, de cancéreux cachectiques, une des cultures rouges à formes bourgeonnantes qu'a étudiées M. Vuillemin, la coloration rouge ne tarde pas à faire place à la coloration gris blanchâtre, ou gris jaunâtre des premières cultures qui suivent les ensemencements de fragments cancéreux et, en même temps, apparaissent nettement, dans les globules, les endospores nues ou encapsulées, ainsi que le démontrent d'une manière irréfutable les dessins (*fig.* 1, 2, 3) faits par M. Karmansky, d'après des préparations non fixées, la fixation enlevant toute netteté à ces formations.

« La *fig.* 1 est particulièrement la démonstration de l'enchaînement des formes dessinées dans nos publications antérieures, l'apparition des endospores cylindriques dans les cultures étant le signal du passage de l'état levriforme à l'état filamenteux conidien.

« *Ce champignon n'est donc pas un blastomycète,* puisque ce mot sert à désigner un mode de végétation par bourgeonnement. *Il peut végéter en Blastomycète,* mais il se produit aussi par endospores et présente un état filamenteux. Il appartient, par conséquent, à un ordre plus élevé.

« La plupart des éléments représentés dans les préparations qui accompagnent cette Note sont morphologiquement superposables aux inclusions énigmatiques décrites par les histologistes, dans les tissus cancéreux, et il est facile de se rendre compte que les inclusions sphériques de Darier, Wickham, Malassez, Foa, Ruffer, Gallovay, Albarran, Burkhardt, etc. correspondent, d'une manière générale, soit aux *cellules mères* du parasite, soit aux spores mises en liberté, tandis que les organismes pisciformes, vermiformes, décrits plus récemment par Sjöbring, Sawtchenko, Soudakewitch, Podwyssotzki, Ruffer et autres histologistes, répondent aux spores encore incluses dans les globules du champignon, aux *endospores.* »

Si, d'un autre côté, l'on prend la peine d'analyser ces préparations, l'on comprend facilement quelle diversité de formes on est exposé à rencontrer dans les ensemencements de tumeurs cancéreuses, formes micrococcique (le plus souvent), diplococcique,

formes allongées, globules de levure de toutes dimensions. Ce polymorphisme en impose pour une contamination et fait rejeter la culture. Ajoutons que la température ordinaire de l'étuve se montre peu favorable aux ensemencements et que la température engénésique est comprise entre 20° et 30°. Telles sont vraisemblablement les causes qui ont le plus retardé jusqu'ici l'obtention des cultures, facile cependant, soit que l'on emploie le bouillon animal que nous avons proposé en premier, soit que plus simplement l'on se serve de bouillons de décoctions végétales ; raisin, chou, écorce de pommier, de poirier, de sapin, etc.

La nécessité de n'employer pour les ensemensements que des tumeurs non ulcérées est tellement évidente que nous avions (à tort, paraît-il) négligé d'y insister dans nos premières notes.

Disons en terminant, pour répondre au reproche de précipitation qui nous a été adressé, que MM. Gombault, Latteux, Malassez, Darier, ont bien voulu examiner nos préparations soit de sarcomes, soit de carcinomes, soit d'enchondromes expérimentaux et qu'ils n'ont émis aucun doute sur leurs véritables caractères.

---

## ROLE DES GANGLIONS LYMPHATIQUES DANS LE CANCER (1)

par le Dr COURTOIS SUFFIT
Médecin des hôpitaux

---

Toutes les considérations précédentes ne s'appliquent d'ailleurs pas aux infections microbiennes d'origine extérieure ; elles visent également l'infection cancéreuse des réseaux lymphatiques dont on est en droit d'assimiler le processus général, les étapes et les conséquences dernières à ceux de l'infection bactérienne. « La cellule animale cancéreuse représente nn parasite dont les vertus migratrices, envahissantes, prolifératives et sécrétoires rappellent les propriétés de la cellule végétale bactérienne ; de même les infections cancéreuses des surfaces lymphatiques étalées que sont les séreuses procèdent, dans leurs étapes et leur propagation, à la façon des infections microbiennes subaigues (1).

Aussi bien, est-il évident que de tout temps les tumeurs malignes ont appelé l'attention des pathologistes par leur caractère infectant, par les

(1) Extrait d'un rapport présenté à la réunion plénière des Sociétés de médecine de Paris, 20 mai, 1901.
(2) Chauffard, loc. cit.

métastases qu'elles provoquent dans les ganglions lymphatiques ou les organes internes à la manière des maladies virulentes ? N'a-t-on pas décrit la cellule cancéreuse à côté de la cellule tuberculeuse ? N'a-t-on pas admis l'hérédité cancéreuse au même titre que l'hérédité tuberculeuse ?

Des observations bien prises n'ont-elles pas démontré qu'il y a des pays, des rues, des maisons à cancer ; et par cela même n'ont-elles pas affirmé le caractère épidémique et contagieux de la maladie ? N'a-t-on pas cru trouver le microbe du cancer ? En un mot, et sans insister sur les recherches auxquelles a donné lieu la nature probable du cancer, il est certain qu'il y a une grande analogie dans le mode de propagation aux ganglions des processus infectieux et du cancer, et qu'il est légitime de les étudier comparativement ; *l'étape lymphatique du cancer pouvant être assimilée à l'étape lymphatique de l'infection*.

D'une façon générale, les ganglions lymphatiques, correspondant à une tumeur cancéreuse, sont toujours modifiés. Seuls varient la nature, le degré et l'époque d'apparition de ces modifications.

*Mais ce serait une erreur de croire que l'on peut juger, à l'aspect extérieur du ganglion, de la nature des altérations anatomiques.*

Les ganglions au voisinage d'nne tumeur cancéreuse peuvent être hypertrophiés sans être cancéreux ; par contre de petits ganglions, en apparence à peine augmentés de volume, peuvent être infectés par le cancer. De même, il n'y a pas de parallélisme forcé entre la consistance et la forme du ganglion et la nature de ses altérations.

La coupe macroscopique elle-même — si parfois elle permet de reconnaître que la structure du ganglion est complètement bouleversée et qu'un tissu néoplasique l'infiltre en quelques-unes de ses parties — ne suffit pas à permettre d'affirmer que cette infiltration est de nature cancéreuse. En présence d'un ganglion hypertrophié à parenchyme mou, blanchâtre, on pense de suite qu'il s'agit de cancer, et bientôt l'histologie apprend qu'il s'agit là soit d'une simple hypertrophie fonctionnelle, soit de dégénérescence tuberculeuse.

En un mot, aucun des caractères extérieurs des ganglions au voisinage d'un cancer ne suffit à déceler la nature exacte de ses lésions ; seul l'examen histologique a, à ce point de vue, une valeur certaine.

C'est d'ailleurs en se basant sur l'examen histologique que MM. Soupault et Marcel Labbé sont arrivés à distinguer parmi les ganglions au voisinage d'un cancer, les 3 variétés suivantes :

1° *Ganglions sains mais en état d'hypertrophie fonctionnelle.*

2° *Ganglions infiltrés soit par les microbes pyogènes. soit par la tuberculose.*

3° *Ganglions cancéreux.*

Cette division récemment établie me paraît répondre de façon exacte à la réalité des faits. C'est elle que je suivrai pour l'exposé des adénopathies dans le cancer.

1° *Ganglions hypertrophiés et sains :*

Les ganglions peuvent être hypertrophiés quoique sains. On voit alors les ganglions prendre les dimensions les plus variables. Ils peuvent n'avoir que la grosseur d'un pois, bien que déjà hypertrophiés, s'il s'agit de ces ganglions rudimentaires dont la structure se réduit à une capsule qui contient un sinus circulaire et une nappe circulaire, ou bien ils atteignent ou dépassent les dimensions d'une olive. Leur forme reste très ordinairement régulière.

Si l'on fait une coupe (1) microscopique d'un ganglion hypertrophié et non cancéreux, on voit qu'il n'est en réalité le siège d'aucune lésion. La substance corticale est parsemée de follicules très apparents, très volumineux, qui se détachent nettement au milieu de la nappe réticulée. Ces follicules possèdent des centres germinatifs extrêmement développés et riches en figures karyokinétiques ; ces centres sont même parfois si étendus, que la couronne périphérique du follicule est réduite à un ou deux rangs de lymphocytes. On dirait un ganglion d'animal jeune en pleine activité. Or, jamais les ganglions de l'homme, recueillis dans les meilleures conditions, ne présentent une pareille activité ; les follicules sont souvent peu apparents, les centres germinatifs manquent presque toujours chez l'adulte ou se réduisent à une ou deux cellules en voie de karyokinèse. Et même lorsque l'on considère des ganglions de l'aine ou de l'aisselle, on les trouve le plus souvent réduits et déformés par une sclérose précoce, dépourvus de follicules et revenus à l'état indifférent. Cette hyperactivité fonctionnelle du ganglion s'observe non seulement dans les ganglions périgastriques correspondant à un cancer de l'estomac, dans les ganglions profonds correspondant à un cancer d'un viscère abdominal ou thoracique, mais même dans les ganglions superficiels, par exemple dans les ganglions de l'aisselle au voisinage d'un cancer du sein.

En un mot, l'irritation et l'hypertrophie fonctionnelle des ganglions au voisinage du cancer est un fait spécial et bien connu, Les auteurs allemands n'en font pas mention. Fabre Domergue, de Grandmaison, ont confondu les centres clairs des follicules avec le début du cancer dans les ganglions et ont cru voir dans les cellules en karyokinèse des centres germinatifs des cellules épithéliomateuses en voie de multiplication.

MM. Soupault et Labbé ont les premiers insisté sur cette hypertrophie simple des ganglions lymphatiques.

*Cette hypertrophie simple est destinée à produire de très nombreux leucocytes qui passent dans les voies lymphatiqnes et sont déversés ensemble dans la circulation générale ; elle explique le mécanisme de la leucocytose observée dans le cancer ; elle est due sans doute aux produits toxiques sécrétés par le néoplasme et apportés aux ganglions par les vaisseaux lymphatiques afférents* ; on sait que les ganglions réagissent à l'action des toxines comme à celle des microbes ; elle ne peut être attribuée à l'action directe des cellules cancéreuses venues par embolie, car elle est précoce et pré-

(1) Besançon et Marcel Labbé. — *Soc. anatomique*, avril 1899.

cède l'apparition de cellules spécifiques dans le ganglion ; elle n'est pas non plus le premier degré de l'infection cancéreuse des ganglions.

C'est une *altération précancéreuse ou paracancéreuse.*

3° Ganglions infectés soit par *les microbes pyogènes*, soit par *la tuberculose.*

Un certain nombre de ganglions voisins d'un cancer doivent leur hypertrophie à une infection secondaire partie du foyer cancéreux. Cette infection est tantôt banale, due aux microbes pyogènes, tantôt spécifique et due au bacile de la tuberculose.

L'origine de l'infection par les microbes pyogènes est actuellement bien connue, Hanot a étudié les relations qui unissent le cancer et la suppuration, de même que les formes septicémiques du cancer de l'estomac.

Il est facile de comprendre que tout cancer de la peau et des muqueuses peut surtout, à la période d'ulcération, être infecté secondairement par les germes pathogènes ou saprophytes qui végètent à la surface de la peau et des muqueuses de la langue et de l'estomac, par exemple ; ou par les microbes d'une infection accidentelle. A ces infections secondaires sont dues les complications inflammatoires qui surviennent au cours des cancers, comme les abcès, les phlébites et même la pyohémie. Les germes septiques qui ont infecté le foyer cancéreux se généralisent soit par les vaisseaux sanguins, soit, plus facilement encore, par les vaisseaux lymphatiques ; dans ce cas, le premier organe, qu'ils rencontrent sur leur route, est un organe destiné à les arrêter et à les détruire, le ganglion lymphatique.

Dans les cas où l'organisme triomphe dans sa lutte contre les bactéries, l'arrivée des leucocytes polynucléaires est un phénomène transitoire ; les voies lymphatiques continuent à apporter au ganglion les leucocytes exudés au point d'inoculation, mais la leucocytose qui avait accompagné les phénomènes congestifs du début cesse et la proportion des leucocytes du sang redevient normale.

On voit ensuite apparaître la *réaction du réticulum*, de façon très précoce. Les cellules fixes du réticulum et les cellules endothéliales appliquées à la surface des cordons et des follicules se gonflent puis se détachent ; elles deviennent libres dans les voies lymphatiques et se mêlent aux gros leucocytes mononucléaires en circulation dans la lymphe.

Toutes ces cellules ont des propriétés phagocytaires. Elles englobent dans leur protoplasma les hématies et les transforment en grains de pigment ocre ; elles peuvent absorber les bactéries et les digérer. En un mot, elles jouent le rôle de macrophages destinés à détruire et à emporter hors du ganglion les produits de déchet. Si l'infection est très toxique ces cellules subissent une véritable nécrose. Ce sont ces cellules nécrosées qui remplissent les voies lymphatiques des ganglions mésentériques dans la fièvre typhoïde et des ganglions bronchiques dans certains cas de pneumonie.

Le *réticulum des systèmes folliculaires* réagit à l'inflammation d'une fa-

çon analogue, mais plus tardivement. Enfin, on constate le gonflement et la multiplication de *l'endothélium des capillaires sanguins* avec apparition de figures de karyokinèse.

*Etude du ganglion éloigné du point d'inoculation.* — La réaction générale se traduit principalement, dans les ganglions éloignés, par de la congestion vasculaire avec diapédèse et une hyperplasie cellulaire dans les follicules. Elle se distingue de la réaction locale par une intensité moindre du processus, par des altérations moins accentuées, et surtout par une participation plus faible et plus tardive des voies lymphatiques à l'inflammation.

Pour expliquer cette réaction ganglionnaire éloignée, seule l'influence des toxines peut être mise en cause.

*Processus infectieux généralisé.* — Lorsque les microbes sont apportés directement par la circulation sanguine, comme cela se voit spontanément dans les maladies générales, tous les ganglions de l'organisme réagissent. La congestion est là encore le premier phénomène en date, elle atteint un degré marqué, et peut aller jusqu'à l'hémorragie : elle s'accompagne d'une diapédèse de leucocytes polynuclaires, ce qui explique qu'on puisse retrouver ceux-ci dans les cordons folliculaires et même dans les voies lymphatiques voisines.

*L'injection de toxines microbiennes* détermine une réaction analogue à celle des cultures microbiennes, mais il faut soigneusementdi stinguer les intoxications curables et les intoxications mortelles. Dans les premières. il se produit, une demi-heure après l'inoculation, une hyperleucocytose qui assure la défense générale de l'organisme. Les leucocytes polynucléaires sont apportés en grande quantité au ganglion pour assurer la défense locale; mais, au contraire de ce qui se passe dans les infections microbiennes où la sécrétion des toxines est continue, ils disparaissent rapidement. Dans les intoxications mortelles, il se fait une hypoleucocytose progressive en rapport avec la nécrose précoce des centres germinatifs. Ces leucocytes polynucléaires n'arrivent pas au ganglion.

### *Variations dans le degré de la réaction ganglionnaire au cours des processus infectieux.*

De toutes les causes qui influent sur l'importance de la réaction ganglionnaire, la plus manifeste est *l'influence de l'âge*. Le rôle que joue le système lymphatique dans l'infection est d'autant plus marqué, que les organes lymphatiques sont, chez l'infecté, plus développés et plus actifs, ce qui a lieu chez les sujets jeunes ; la participation de l'appareil ganglionnaire aux infections est, en effet, un des grands caractères anatomiques et cliniques de la pathologie infantile.

L'*anatomie* nous prouve que c'est chez l'enfant que le ganglion atteint son développement le plus complet. Le système lymphatique est très important à cet âge où le ganglion se trouve en pleine période d'activité

et sur beaucoup de points ressemble à celui des animaux. La capsule est en général peu développée et n'envoie dans l'intérieur du ganglion que des bandes de tissu conjonctif assez minces ; le réticulum est fragile ; la texture est la même que chez les animaux ; la seule différence importante est la rareté des cellules éosinophiles. C'est seulement chez l'enfant que l'on peut voir avec netteté les centres germinatifs des follicules.

*La clinique* nous démontre que *l'enfance est l'âge* où les ganglions normalement plus actifs pour faire face à l'activité plus grande des phénomènes de nutrition sont aussi *les plus enclins à l'hypertrophie et à la dégénérescence caséeuse* : à cet âge, il est peu de sujets qui ne participent pas plus ou moins au tempérament dit « *lymphatique.* » Chez beaucoup d'enfants, ce tempérament exagéré devient un commencement d'état morbide qui prend le nom de *lymphatisme.* Chez ceux-là, les ganglions sont gros et ont une tendance manifeste à se tuméfier sous l'influence d'irritations très légères ou même d'excitations purement physiologiques.

Différents auteurs (Leloir, Aviragnet), disent même que le lymphatisme est un état *physiologique*, l'état normal de l'enfant pendant les premières années de la vie ; les espaces lymphatiques du derme et de l'hypoderme sont plus dilatés, ainsi que les troncs qui leur font suite, et les ganglions auxquels ils aboutissent sont hypertrophiés.

Cette dilatation, cette hypertrophie du système lymphatique, caractérisée cliniquement par une bouffissure générale du tissu cellulaire et un engorgement des ganglions, disparaissent ordinairement au bout de quelques années, mais elles peuvent persister. Le tempérament lymphatique est alors constitué... S'il s'exagère encore, le tempérament lymphatique est franchi, nous sommes en présence du lymphatisme physiologique, du « *scrofulisme* » de Villemin.

La réaction des ganglions chez l'enfant peut être telle qu'elle arrive à constituer toute la maladie comme dans la fièvre ganglionnaire et l'adénopathie trachéo-bronchique.

L'espace nous manque pour insister plus longuement sur le lymphatisme et la scrofule. Les quelques lignes qui précèdent suffisent pour rappeler les liens qui unissent ces états morbides aux adénopathies infectieuses.

Chez l'adulte, un certain nombre de ganglions sont déjà en régression; la capsule et les travées qui en partent sont épaissies, d'aspect fibreux ; le réticulum est plus apparent, principalement autour des vaisseaux sanguins ; les cellules lymphatiques contenues dans le réticulum sont moins nombreuses. Ce début d'atrophie du tissu réticulé se manifeste surtout dans les cordons folliculaires qui peuvent être déjà envahis par un commencement de sclérose physiologique.

Chez le vieillard, la sclérose s'accentue de plus en plus, le système lymphatique s'atrophie, la capsule devient plus épaisse et les travées qui en partent divisent le ganglion en plusieurs segments.

Ces ganglions sclérosés jouent un rôle beaucoup plus faible dans la

défense de l'organisme et ne réagissent plus aux processus infectieux généraux ; ils sont dépourvus de leurs moyens de défense contre les infections locales par lesquelles ils se laissent envahir comme un véritable tissu indifférent. « Nous avons vu, dit Marcel Labbé, dans une infection pulmonaire staphylococcique du lapin, un ganglion bien développé réagir fortement à l'infection tandis qu'un ganglion voisin, déjà sclérosé, s'était laissé envahir par la suppuration.

On sait enfin combien les infections cutanées et muqueuses déterminent peu de gonflement au niveau des petits ganglions durs et atrophiés des vieillards.

Ainsi s'expliquent les adénopathies purement infectieuses dans les cancers.

Le processus infectieux peut être associé au processus cancéreux dans les mêmes ganglions. D'où les adhérences inflammatoires qui unissent par leur capsule les ganglions d'un même groupe, le ramollissement et les abcès qui se produisent à leur niveau.

Dans d'autres cas, l'hypertrophie des ganglions péricancéreux est due au *bacille de Koch*.

Le bacille peut arriver au ganglion par deux voies différentes : ou bien il pénètre au niveau du cancer lui-même, ou bien il pénètre par le poumon, et la propagation se faisant d'abord aux ganglions du hile pulmonaire, puis de ceux-ci aux autres ganglions de l'économie en suivant le cours de la lymphe, il peut, à un moment donné, atteindre les ganglions cancéreux.

3° *Ganglions cancéreux*.

Les ganglions cancéreux généralement sont hypertrophiés. D'abord mobiles, ils ne tardent pas à se réunir, soudés qu'ils sont par la périadénite cancéreuse ou inflammatoire. Ils se présentent alors sous la forme de masses bossuées, irrégulières, laissant sourdre à la coupe un suc épais que l'on a comparé heureusement à une véritable « purée épithéliale » (Nepveu).

Ce sont les cellules épithéliomateuses parties de la tumeur primitive et apportées aux ganglions qui se multiplient sur place et s'organisent d'après le même type histologique que les tumeurs d'où ils proviennent. Il est en effet de notion courante, que la tumeur ganglionnaire reproduit seulement le type histologique de la tumeur primitive, mais qu'elle en reproduit souvent les moindres particularités.

Les cellules épithéliomateuses arrivent au ganglion par trois voies différentes :

1° Le ganglion peut être envahi de proche en proche et pour ainsi dire rongé par la tumeur qui détruit sa capsule. L'envahissement est précédé par la production de périadénite simple ou carcinomateuse ;

2° Le ganglion peut être envahi par les vaisseaux lymphatiques qui ont subi d'abord la greffe des cellules cancéreuses ; la lymphangite carcino-

mateuse précédant le cancer du ganglion (ce mode d'envahissement est plus fréquent que le premier);

3° Enfin le ganglion peut être envahi par des cellules épithéliomateuses isolées, apportées par les vaisseaux lymphatiques eux-mêmes indemnes; il se produit une embolie à distance. (Ce processus est le plus fréquent des trois).

*Mode de généralisation.* Quand le cancer est arrivé au ganglion, il s'y arrête pendant quelque temps. Le ganglion joue en quelque sorte le rôle d'un organe protecteur vis-à-vis de l'infection cancéreuse, rôle semblable à celui qu'il joue vis-à-vis des différents processus infectieux. Mais le cancer ne tarde pas à se développer dans le ganglion même qu'il ulcère et détruit peu à peu, devenant ainsi un nouveau centre de dissémination un nouveau ganglion du même groupe est pris à son tour, puis un troisième. Bientôt toutes les barrières ganglionnaires étant détruites, le cancer vient à se généraliser par les vaisseaux sanguins et à se disséminer dans les différents organes de l'économie.

On peut donc dire qu'il y a comme trois étapes à la dissémination du cancer; *une étape locale, une étape ganglionnaire et une étape sanguine.*

Quelle est la fréquence de la propagation du cancer aux ganglions; en d'autres termes, quelle est, au cas de cancer, la fréquence des adénopathies nettement cancéreuses?

La statistique récente de Soupault et Labbé en donne les chiffres suivants :

| | | |
|---|---|---|
| Cancers du sein | gangl. cancéreux.. | 5 |
| | non cancéreux.... | 2 |
| Cancers de l'estomac, du foie et du pancréas. | gangl. cancéreux.. | 9 |
| | non cancéreux.... | 5 |
| Cancers du péritoine | gangl. cancéreux.. | 1 |
| | non cancéreux.... | 2 |
| Cancers de la langue | gangl. cancéreux.. | 0 |
| | non cancéreux.... | 4 |
| Cancers de l'amygdale | gang. non cancér.. | 1 |
| Cancers du larynx et du poumon | gangl. cancéreux.. | 2 |
| | non cancéreux.... | 2 |
| Cancers de la vessie et de l'utérus | ganglions cancér.. | 0 |
| | non cancéreux.... | 3 |

Quelles sont les conditions qui favorisent la propagation du cancer aux ganglions?

A cet égard, le volume de la tumeur n'a aucune importance.

Le *jeune âge* est au contraire une cause favorisante. L'activité plus grande du système lymphatique pendant les premières années de la vie, activité, qui nous l'avons vu, joue un rôle dans le développement. l'accroissement et la généralisation des adénopathies infectieuses, prédispose de même au développement et à l'accroissement des adénopathies cancéreuses.

La nature de la tumeur, enfin, a une influence énorme sur la précocité et l'importance de l'adénopathie secondaire. On peut dire, sans insister, que la participation ganglionnaire est d'autant plus fréquente et d'autant plus rapide que la tumeur est plus riche en cellules épithéliales et plus pauvre en tissu conjonctif.

Enfin quelle est l'époque ordinaire de l'apparition du cancer dans les ganglions ? Il est singulièrement difficile d'être fixé, même approximativement à ce point de vue; si dans les cancers externes (sein, par exemple), on peut admettre que l'adénopathie apparaît entre le 11e et le 18e mois (Delbet), dans les cancers viscéraux on n'en peut rien dire, car pendant une longue période, la maladie reste latente, et les ganglions, par leur siège profond, ne sont pas appréciables au début de leur dégénérescence.

Au point de vue clinique, j'insisterai peu, car les adénopathies cancéreuses n'ont, par elles-mêmes, aucun caractère pathognomonique (nous avons montré plus haut que seul l'examen histologique était capable de les nettement différencier).

Les adénopathies dans les cancers sont *directes* ou à *distance*. Les adénopathies directes sont profondes dans les cancers viscéraux et superficielles dans les cancers des membres et de la face. Les premières peuvent être pendant longtemps méconnues, les secondes au contraire sont facilement appréciables.

Leurs habitudes de forme, de volume, d'isolement ou de groupement, de mobilité, de consistance, d'indolence sont connues. Rappelons seulement qu'aucun de ces éléments ne peut suffire à lui seul à affirmer la nature cancéreuse de l'adénopathie.

L'étude des adénopathies à distance est intéressante. La place nous manque pour en faire l'historique complet. Rappelons seulement que Troisier, en France, a surtout insisté sur la valeur des adénopathies sus-claviculaires.

Parmi les adénopathies à distance au cours des processus cancéreux les plus étudiées, celles dont l'importance séméiologique est la plus grande, sont les adénopathies inguinales, axillaires et sus-claviculaires.

Les autres groupes ganglionnaires sont rarement intéressés. Il faut citer à titre du curiosité une observation d'adénopathie cancéreuse avec examen histologique des ganglions épitrochléens au cours d'un cancer du rein (Troisier(.

La recherche de l'adénopathie inguinale est généralement considérée comme très utile pour le diagnostic du cancer des organes abdominaux. Viannay (de Lyon) vient de publier un travail (1) dans lequel il insiste « sur la fréquence et la grande valeur diagnostique de l'adénopathie inguinale au cours des cancers profonds. » Soupault et Labbé pensent au

(1) De l'adénopathie inguinale dans les cancers viscéraux. *Gaz. des hôp.*, 16 mars 1901.

contraire que cette importance a été très exagérée, d'autant que les lésions de tous les segments des membres inférieurs, que les lésions des organes génitaux retentissent sur les ganglions de l'aine, d'où la fréquence des indurations chroniques banales de ces ganglions. Soupault et Labbé ont recherché l'état anatomique des ganglions de l'aine dans 10 cas de cancers abdominaux (estomac, foie, pancréas, péritoine, utérus) ; 9 fois les ganglions se sont montrés indemnes de cancer ; ils étaient atteints seulement de dégénérescence scléreuse ou graisseuse, comme c'est la règle pour les ganglions inguinaux de l'adulte. « Nous pensons, disent les auteurs, que la tuméfaction des ganglions de l'aine ne doit en aucune façon entrer en ligne de compte pour le diagnostic des cancers viscéraux. »

Il y a donc contradiction considérable entre les auteurs les plus récents, à ce point de vue. C'est une étude à reprendre complètement.

L'adénopathie sus-claviculaire est peut-être moins banale que l'adénopathie inguinale ; on sait qu'elle constitue le « signe de Troisier ». Elle se montre de préférence dans les cancers de l'estomac.

On l'a rencontrée 21 fois sur 26 cas de cancer des voies digestives ; 17 fois sur 37 cas de cancers viscéraux sous-diaphragmatiques. On peut l'observer dans les cancers de l'intestin, du foie, des reins, des capsules surrénales.

D'après Troisier, « lorsque l'adénopathie sus-claviculaire existe, elle constitue un signe de grande valeur.. bien souvent elle permet de déterminer la nature d'une affection plus ou moins obscure de l'abdomen... elle éclaire des cas désignés sous le nom de cancers latents de l'abdomen. On devra donc toujours explorer les régions sus-claviculaires lorsqu'on se trouvera en présence d'une affection organique de l'abdomen. »

Il y a peut-être quelque exagération dans ces assertions, car l'adénopathie sus-claviculaire peut être tuberculeuse, elle peut être syphilitique, elle peut être d'origine et de nature inflammatoire banales. Bien plus, enfin, elle peut se montrer en dehors de tout cancer viscéral.

Lorsqu'elle existe et qu'elle est cancéreuse, la propagation aux ganglions sus-claviculaires peut se faire par 3 voies :

1° Il peut se produire des lésions cancéreuses dans le poumon ou les ganglions du médiastin et l'on peut suivre les étapes de la lésion qui se poursuit de proche en proche jusqu'au creux sus-claviculaire.

2° Les ganglions et les organes intra-thoraciques peuvent être indemnes, mais le canal thoracique est cancéreux et la lésion se propage de proche en proche par cette voie.

3° Enfin l'infection néoplasique peut se produire sans qu'il y ait de lésions cancéreuses intermédiaires. C'est le mécanisme de l'embolie à distance:

Pour arriver dans ces ganglions, les cellules cancéreuses doivent remonter le courant de la lymphe et franchir les valvules. Mais cette disposition anatomique ne constitue pas un obstacle suffisant à l'envahissement par les cellules néoplasiques. Waldeyer a démontré que les cellules can-

céreuses sont douées de mouvements qui leur permettent de remonter le courant de la lymphe. De nombreux auteurs ont montré qu'au niveau du point où se jette le canal thoracique dans le confluent de la jugulaire et de la sous-clavière gauche, la circulation est lente et sujette à de continuelles variations de pression par suite des mouvements respiratoires et des efforts ; enfin certains auteurs admettent (Heller) les contractions rythmiques des vaisseaux lymphatiques.

Le même mécanisme peut être invoqué pour la production des adénopathies inguinales à distance.

Je ne saurais insister plus longuement sur ces généralités sans lasser l'attention des lecteurs. Je veux seulement, en terminant, faire remarquer ceci : Si l'on sait depuis longtemps que les cancers épithéliaux, se propageant habituellement par la voie lymphatique, donnent lieu à des adénopathies : ce que l'on sait depuis certains travaux récents que j'ai maintes fois cités, c'est que tout ganglion tuméfié chez un cancéreux ne doit pas être tenu *de suite et à première vue* comme lui-même envahi par le cancer. Il y a des distinctions à faire dans ces adénopathies. Mais les auteurs ne s'entendant pas tous à ce point de vue, ce sera l'œuvre du temps de les mettre d'accord.

---

# INDEX BIBLIOGRAPHIQUE.

**Les travaux sans indication d'année sont de 1900.**

## Appareil de la locomotion

Bilhaut (M.). Ostéosarcome des os de l'avant-bras récidivé. Désarticulation de l'épaule (Ann. de Chir. et d'Orth., Par. 358). — Castaing. Ostéosarcome de l'extrémité supérieure de l'humérus. Amputation interscapulo-thoracique (Echo méd., Toulouse, 33, 1901). — Cestan. id. (id.). — Freeman (L.). Union followong pathological fracture of femur duc to secondary carcinoma (Tr. Am. Surg. Ass. Phil. 299). — Lavergne (J.). Essai sur les sarcomes du maxillaire supérieur (Broch. Par.). — Rispal. Ostéosarcome de l'extrémité supérieure de l'humérus. Amputation (Discussion) (Echo méd. Toulouse, 36, 1901). — Seen (E. J.). Subtrochanterie amputation for diffuse Skin carcinoma (J. Am. M. Ass., Chicago 1474). — Urto (G.) Le operazioni conservative nei neoplasmi maligni delle ossa, etc... (Policl. Roma, 554.)

## Appareil des sens spéciaux

Audry. Sur un angio-épithélioma de la peau (J. d. Mal. cut. et syph. Par. 759). — Demetriade. Lupus généralisé et épithélioma (Presa Méd. rom. Bacuresci, 2, 1901). — Dufour (Ed.). Un cas de xérodermie pigmentaire avec épithélioma de la face (Clinique Brux., 49, 1901). — Frèche. Vaste épithélioma de la face ayant envahi les paupières, l'œil et l'orbite (J. d. M. Bordeaux. Discussion, 757). — Fromaget. id. (id.). — Gaucher. L'épithélioma cutané (Rev. int. d. Méd. et Chir. Par., 397). — Montesano (V.). Gli effetti trafici nella cute inun caso di emiatrofia faciale con sarcoma idiopatico (Bull. acad. Méd., Roma, 255). — Moreau. Nouveau traitement de l'épithélioma cutané par l'igupuncture et les badigeonnages à l'ammoniol (Ann. de la Policl., Toulouse, 119). — Ravogli (A.). The etiology and pathology of cutaneous C... (J. Cut. a Gomto-urin., N.-Y., 89, 1901). — Vieusse. De la perforation du crâne par les sarcomes de l'orbite (Rec. d'Opht., Par. 705).

---

## Appareil de la digestion

### 1° *Partie sus-diaphragmatique de l'appareil de la digestion*

Freeman (L.). Spontaneous disappearance of C... of the lip. (Tr. Am. Surg. Ass. Phila., 902). — Elder (J.). Un cas de C... du pharynx, etc., Montréal M. J. 900). — Kausch (K.). Verletzungen als Urtache von tumoren (Inaug. Diss. Erlangen). — Kennedy (R.). A Case restoration of the lower lip. Excision for épitheliom (Brit. M. J. Lond., 1775). — Meser (A.-F.). Vorkommen von Lycopodium. Sporen im Innerneines Canc... der Hant. (Arch. f. path. anat. etc. Berlin, 111, 1901). — Molé (C.). Epulis épithéliomateuse de la muqueuse gingivale (Gazz. d'Osp., Milano, 18, 1901). — Morestin (H.). C... à point de départ gingival (Soc. anat., Par., 868). C... du plancher de la bouche (id., 878). C... simultanés et indépendants de la lèvre et de la joue (id. 873). — Orback (W.). Traitement de l'épithélioma de la lèvre par la méthode de Cerny-Trunccek (Hosp. T. d. Kobenh., 12, 1901). — Teltcharoff (M.). Epithélioma de la face interne de la joue (Broch., Montpellier, 1901). — Vignard. Tolérance de la sonde à demeure dans un cas de rétrécissement. C... de l'œsophage (Gaz. Méd. de Nantes, 50). — Willard (de Forest). Spontaneous disappearance. of carcinoma of the lip (Tr. Am. Surg. Ass. Phila., 304). — Williamson (R.). Un cas de Melano-sarcome de la peau (Lancet Lond. 1874).

### 2° *Partie sous-diaphragmatique de l'appareil de la digestion*

Boas (J.). Statistique de 200 cas de C... de l'estomac (Verhandl. d. 18° Cong., etc., 374). — Bovis (R. de). Le C... du gros intestin, rectum excepté (Rev. de chir., Par., 773). — Brunner (K.). Meine chirurgischen Erfah-

rungen auf dem Ejebiete des Magencarcinoms in den Jahren, 1896-1900 (Cer. Bl f. Schweiz Aerzte, Basel. 65, 1901). — Cestan. C... annulaire de la partie supérieure du rectum extirpé par la voie périnéale avec conservation du sphincter (Echo Méd., Toulouse, 22, 1901). — Crouzon. C. de l'œsophage et C... du pylore (Soc. anat., Par. 924). — Deaver (J.). C... du rectum (Phila. M. J. 952). — Denucé. Néoplasme du pylore ; gastro-jéjunostomie (J. Méd., Bordeaux, 905). — Folcker (A.). De la sclérose multiple disséminée, ses rapports avec le C... latent de l'estomac (Broch., Montpellier. — Hartmann (H.). Anat. patholog. du C... du pylore (Soc. anat., Par., 889). — Hemmeter (J.). Diagnostic du C... de l'estomac (Tr. am. Surg. Ass., Phila., 139). — Jurgensen (E). Zur pathologie des Magencarcinoms (Inaug. Diss. Tubingen). — Krielke (A.). Em Fall son Krebsgeschurür des absteigenden Duodenums (Inaug. Diss. Kiel). — Morestin (H.). C... du gros intestin. Occlusion (Soc. anat., Par., 847). — Mayo (W.). Malignant diseases of the stomach. and pylorus (Tr. am. Surg. Ass. Phila., 97). — Pauchet (M.). C... de l'S iliaque. Occlusion (Gaz. M. de Picardie, 240). — Sommer (H.). Ueber nuere Operations Methoden zur Extirpation von Mast. durmkrebsen (Inaug. Dissert.). — Sorel et Bury. C... du Colon transverse avec anastomose spontanée iléo-colique (Echo Méd., Toulouse, 58, 1901). Steele (Ch.). An obscure and complicated case of Carcinoma of the stomach. (Lancet London, 1647). — Vedova (R.). Sarcome osteoide du Mesocolon (Supp. al Policl. Roma, 321, 1901). — Whipham (T. R.). Uu cas de C... primitif de l'appendice vermiforme (Lancet, London, 319, 1901).

### 3° *Annexes de l'appareil de la digestion*

Devic et Casella. Glycosurie dans un cas de C... secondaire du pancréas (Province Méd., Lyon, 601). — Dionisi (A.). Sarcome primitif du foie (Policl., Roma, 553). — Generali (G.). C... primitif de la vésicule et secondaire du foie (Clin. M. ital., Milano, 625). — Mayo (W.). Cholecystotomie et épithélioma (J. Am. M. Ass., Chicago, 1396). — Maloletkov et Markov. C... du pancréas (Hôp. Ejolitz., Moscou).

---

## Appareil de la respiration

Balacesco. Tumeur maligne du lobe droit du corps thyroïde (Soc. de chir., Bucarest, 108). — Glatzel. Bemerkungen über das carcinom der Schilddrine (Arch. f. Laryng., Berlin, 448, 1901). — Mackensie (J.). Ein Wort zu Ejunsten der diagnose, etc. (Id., 399). — Massei (F.). Le complicanze laringee della sarcomatosi cutanea (IVe Cong. de Soc. ital. di Laryng). — Scheier. (M.). Zur Bchandlung des Kehlkopfkrebses auf intra laryngealem Wege (Allg. Med. Cent. St-g., Berlin, 85, 1901). — Stieb (H.). Ueber das Plattense pithelcarcinom der Bronchien (Inaug. Diss., Giessen, 1901).

---

## Appareil de la sécrétion urinaire

Antona (A.). Indications de la néphrectomie dans les tumeurs malignes (Policlin., Roma, 483). — Buck (T.). Sarcoma of Kidney nephrectomy, etc. (Brit. M. J. London, 1780). — Concetti (P.). Tumeurs malignes de la vessie (Acad. Méd., Roma, 271). — Donetti (E.). Des tumeurs malignes du rein (Morgagni., Milano, 621).

---

## Appareil de la génération

### 1° *Organes génitaux de l'homme*

Davis (T. G.). Sarcoma of vermiform appendix. Sarcoma of the external urecthral orifice (J. Am. M. Ass., Chicago, 1556). — Jackson (T. V.) A case of chondro-carcinoma of the right testes for which castration, etc. (Lancet., London, 1805). — Landau (J.) Sarcome des testicules (Klin. Wehnschir. 33). — Mas (P.). Sarcome d'un testicule ectopié (An. de l'an mil., Buenos-Aires, 1138). — Ran (N.). Result of operation for cancer of pénis (Ann. Surg., Phila. 831).

### 2° *Organes génitaux de la Femme*

Batuaud. Hystérectomie et C... (Disc. J. Med. de Paris, 54). — Bovée (J.). Injuries to the bladder and utérus in radical, etc... (Nashwille J. M. a. s. 7, 1901) — Brunner. C... du Col utérin (Monats f. Geburts, Berlin, 196, 1901). — Calderini (G.). Diagnostic du C... du Corps utérin (Arch. di ostet.., Napoli, 641). — Courtin (J.). Traitements chirurgicaux du C... de l'utérus (Gaz. de Gynéc, Par., 34, 1901). — Delanglade. Incontinence d'urine dans un cas de C... récidivé de l'utérus (Marseille Méd., 84, 1901). — Dorner (A.). Zwei Palle von Ovaialsarkom (Wien. Klin. Rundochan, 37, 1901). — Erlach et Wocrz. C... de l'utérus et du vagin. Extirpation totale (Wien, Seidel, 1121). — Estor et Purch. Résultat du traitement chirurgical du C... des ovaires (Montp. Méd., 129, 1901). — Franqué (O.). Das beginnende Portiocancroid, etc. (Jotschr. f. Geb... Stuttg. 173, 1901). — Funke (A.). Extirpation du C... de l'utérus par la voie abdominale (Munch. Méd. Welnschr., 209, 1901). — Hartz (A.). C... de l'utérus (Vercins bl. de pfalz. Aerzte, Frankenthal, 6-17). — Heitz et Bender. Cysto-epithéliome des deux ovaires (Soc. anat., Par., 963). — Hœhl (E.). Abnorme épithellbildungen im Kindlichen Utérus (Monats. f. Geb... Berl., 61, 1901). — Hermosa (A.). C... de la Matrice (Ejac. M. de Mexico, 435). — Henck (H.). Du déciduome malin (Vercinsbl. de plalz. Aerzte, Frank., 142). — Kolomenkin (N.). Choriœpitelioma malignum (Monats. f. Geb..., Berl. 744). — Knott (V.). Sarcome de l'utérus (Ann. Surg., Phila., 137, 1901). — Krzyszkowski (J.). Sarcome

polypeux du col utérin (Pzegl. lek. Krakow, 149, 1901). — Kunze. C... du col utérin (Bertr. z. Geb. Leipz., 31, 1901). — Kustner. Opérations de C... de l'utérus (Jahresb. de Schles., etc., Bresl., 123). — Labbé (L.). Hysterectomie et C... (J. Méd., Par., 54, 1901). — Lewers (A.). Hysterectomie et C... de l'utérus (Lancet, Lond., 9,1901). — Martin (A.). Sarcome fasciculé de l'ovaire droit. Ablation (Normandie Méd... 466). — Mc. Farland (J.). Un cas de déciduome malin (Phila. M. J., 1201). — Morestin (H.). Sarmome du vagin (Soc. anat., Par., 1045). — C... de la vulve (id., 1084). — Ott (V.). Die. chirurgische Behandlung des Geb. (Franenarzt Leipz., 2, 1901). — Picheim. Hystérectormie et C... (J. Méd., Paris, 54, 1901). — Puppel (X.). Ueber die Ausbreitung des Gebarmultterkrebses, etc... (Monats. f. Geb..., Berlin, 76, 1901). — Sonntag. Pathologie des utérus eccl., etc... (Jahresb. de Fortschr..., etc... Wiesb., 388). — Stapler (D.). Zur Behandlunh des inopérablen. Utéruscarcinoms (Wien. M. Wehns., 164, 1091). — Starfinger (E.). Sarcome du vagin (Inaug. Diss., Berlin). — Unterberger. Pseudo-hermaphroditisme féminin et sarcome de l'ovaire (Monats. f. Geb. Berlin, 436, 1901).

### 3° *Annexes de l'appareil de la génération*

Balacesco. C... squirreux de la mamelle gauche. Ganglions axillaires. Amputation (procédé de Halsted). (Soc. chir., Bucarest, 142, 1900). — Battle (N.). Two Cases of sarcoma of the breast. (Lancet London, 177). — Bell (J.). Traitement du C... de la mamelle chez la femme (Montréal M. J., 812, 1900). — Charbonnier (A.). Du C... aigu du sein (Gaz. hebd. de de Méd., Paris, 109). — Clarus (H.). Metastasen bei mammacarcinom (Inaug. Diss. Erlangen). — Dubois-Harenith. Maladie du mamelon, dite maladie de Paget (Presse Méd. belge, 738). — Lecène et Petit. C... développé simultanément dans les deux seins (Soc. anat., Par., 922). — Popescu (Al.). C... exulcéré de la mamelle droite, etc. (Rev. de Chir., 551). Whiteford (C.). Technique de l'opération de Halsted (Bristol M. chir. J., 336).

---

## Généralités

Adamkiewicz (A.) Wie entscht. der Krebs (Klin. Thér. Wehnschr. Wien, 321). — Die schicksale cancromiscerter Krebskranker, etc... (id. 1416). — Zu meinem aufsatge die hielung ein, auf gegebenem Krebskranken (id., 1320). Allen. Clinical consideration upon chancre and C... (Post. Grad., N.-Y., 1322). — Bernex. Ostéosarcome du coude (J. Méd., Bordeaux, 759). — Bilfinger. Ueber Krebs Erkranhungen, ihre entstchung, etc. (N. Gsndltswarte, Kötzsch., 27-112). — Borrel. Traitement des tu-

meurs malignes et de leurs parasites (Soc. biol., Par. 108). — Borrmann (R.). Zur Frage der Cystischen enturhung der Leber (Stuttgart., Nacgele. — Bra. Sur les formations endogènes du champignon isolé des tumeurs C... (Acad. de Sciences., Par., 1012). — Cazin. Définition et classification des tumeurs (Rev. Malad. Canc., Par., 201). — Cestan. Deux cas de sarcomes du mollet et du sein (Echo Méd., Toulouse, 23, 1901). — Cooper (P.). Some remarks on the nature and origin, etc... (Méd. chronicf., Manchester, 176). — Deininger (G.). Ein Fall von primären Endotheliom des Peritoneums (Inaug. Diss. Münch.). —Erbslöh (W.). Fünf Fälle von ostcoplastickem carcinom (Arch. f. path., Berl., 20, 1901). — Hoestermanm (G.). Das primäre Scheidensarkom der Kinder und Errachsenens (Inaug. Diss. Bonn., 1901). — Kellogg (J.). Meat eating a cause of Cancer (Good Health. Battle Creck, 672). — Knorz (A.). Ein Fall. von Sarkomatose des Peritoneums, etc. (Inaug. Dissert. Münch.). — Kovatcheva (K.). Blastomycetes et tumeurs (Nancy, Broch ). — Krebs (W.). Sarkom der Merenach Trauma (Inaug. Diss. Münch.). — Lea (A.). A Case of pelvie sarcoma with chylous ascites, etc. (Lancet., Lond., 398, 1901). — Le Dentu. Discussion sur la sérothérapie du C... (Acad. de Méd., Par., 636). — Lewschine (L.). Listes questionnaires pour renseignements sur le C... (Vratch., Saint-Peters, 37, 1901). — Liébert (W.). Zur Brage des peripheren Wachsthums der Carcinom (Inaug. Diss.). — Lucas-Championnière. La nature parasitaire du C... et les vaccins du C... (J. de Méd. prat., Par., 929). — Maragliano (D.). Il sangue dei carcinomatosi (Gaz. de Osp., Milano, 52, 1901). — Mauclaire. Épithelioma du fond d'un sac herniaire inguinal (Soc. anat., Par., 832). Merril et Johnson. The X rays in the treatment of Carcinoma (Phila., M. J., 1089-1138). — Meyer. Ueber die Behandlung bösartiger Ecerstochsgeschwulste (Inaug. Diss. Strasbourg.). — Morestin (H.). Sarcome de l'aine (Soc. anat., Par., 941). — Peronnet. Tumeur maligne à marche rapide (Centre Méd., Commentry, 147, 1901. — Pfeiffer (L). Die Verbremtung des Carcinomes in tlumburg (Cor. Bl. d. Allg... Weimar, 516). — Die örtliche Vorteilung des Carcinomes in Thuringen am. (id..., 533). — Polaillon. Sur la transmission du C... de l'homme au rat (Acad. de Méd., Par., 647). Ronelletti (A.). Per la Cura dei tumori maligni (Suppl. al Policl., Roma, 273). — Richet (C.) et Héricourt (J.). Le serum anticancéreux obtenu par immunisation (Soc. Biol. Par., 1.051). — Rivière. Action des courants de haute fréquence et des effluves du résonateur Oudin sur certaines tumeurs malignes (J. de Méd. interne, Par., 776). — Sengler (F.). Ein Beitrag zu den Lymphangiomen des Halses (Inaug. Dissert. Wurzburg). — Sherwel. Treatment of skin. Cancer, without opération. Discussion. (J. Am. M. Ass. Chicago, 1550). — Shuler (A.). Das Befallensem der Cinzclmen Korperstellen durch carcinom, etc... (Cor. Bl. d'Allg... Weimar, 564). — Smith (S.). On a case which illustrated conservation in surgery. The hability of an ancient cicatrice to cancerous, etc... (Méd. Rec. N. Y., 961). — Stelragen (H.). Treatment of skin cancer without opération (J. Am. M. Ass. Chicago, 1547). — Terry. Clinical observation of cancer (Méd. Times

N. Y., 361). — Trunecek (C.). Radical-Leilund des Epithelialkrebses mit arsenik (Klin Therap. Welnschr, Wien., 3-37). — Vaquez et Ribierre. Lymphadénome atypique avec polynicléose (Soc. Méd. des hopit., Par., 1191). — Veau. Etude de l'épithélioma branchal du cou (Broh. Par. 1891). — Vobkmann (R.). Allgeneine Ges-Chwalstlchre, (Jahresb. ü d. Fortsch. Wiesb. 117). — Weber (W.). Em Fall von primaren Leberkrebs im l. Lebensjahr (Inaug. Dissert. Kiel). — Wlaeff. Traitement des tumeurs malignes par le sérum anticellulaire (Jour. de Méd., Par., 27, 1901). — Wolff (H.). Carcinom auf. dem Boden des Desmoïds (Arch. f. Klin. Chir. Berl., 731). — Wooley (E.). A tumour simulating epithelioma, etc... (Lancet Lond. 400, 1901). — Ziegelroth Zur Actiologie des Krebses. Die carcinose, eine diatetische Dyskrasie (Arch. f. physik... Berl., 314.

---

*Le Gérant :* P. LANGLOIS.

Châteauroux. — Imp. P. Langlois et Cie

# OVULES CHAUMEL

***à la Glycérine solidifiée et à tous Médicaments***

Par suite de la direction du vagin, **de haut en bas et d'avant en arrière,** chez la femme couchée, l'**Ovule Chaumel** glisse jusqu'au col utérin, **qui baigne alors dans le liquide provenant de la fusion de ce topique et de l'exhalation de la muqueuse utéro-vaginale.**

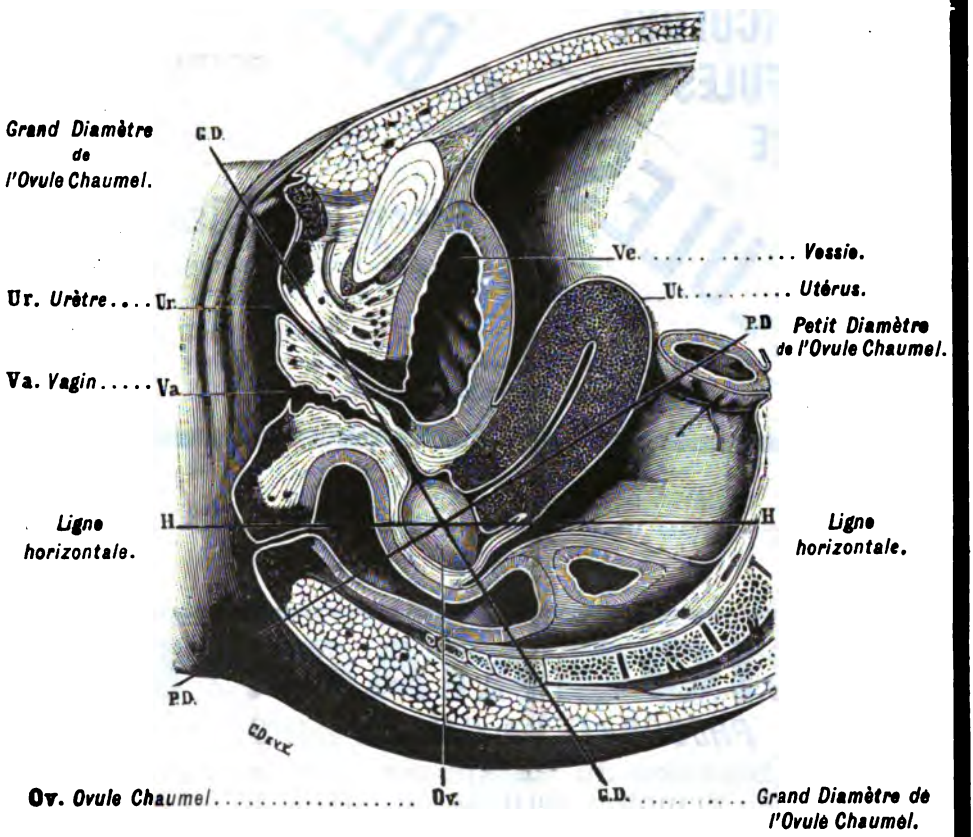


POSITION DE L'OVULE CHAUMEL AU FOND DU VAGIN.

Les **Ovules Chaumel** sont donc des topiques **à la fois vaginaux et utérins,** indiqués dans toutes les affections des organes pelviens, soit pour **décongestionner ces organes,** soit pour **l'application des médicaments** sur la muqueuse vaginale et le col de l'utérus.

**Dépôt à la Pharmacie CHAUMEL, 87, Rue Lafayette, Paris.**

**Dépôt Central : FUMOUZE-ALBESPEYRES, 78, Faubourg St-Denis, Paris.**

***EXIGER LA MARQUE TRIANGULAIRE***

# Pilules de Blancard

*à l'Iodure ferreux inaltérable*

APPROUVÉES par l'ACADÉMIE de MÉDECINE

**ANÉMIE - CHLOROSE**
**TUBERCULOSE**
**SCROFULES**
**GOÎTRE**
etc.

PILULES DE BLANCARD

**DOSES**

2 à 6 Pilules } par jour
1 à 3 cuillerées de Sirop }

## Sirop de Blancard

*à l'Iodure ferreux inaltérable.*

**Exiger** pour avoir les **Véritables Produits** : la Signature **BLANCARD**, l'adresse : 40, Rue Bonaparte, Paris, et le Timbre de Garantie.

---

# BIOGAÏACOL

*PHOSPHATE de GAÏACOL BAUDON*

**Combinaison du Phosphore avec le Gaïacol principe actif de la Créosote.**

**ANTISEPTIQUE PULMONAIRE, ANTICATARRHAL**

**BRONCHITES AIGUËS et CHRONIQUES, suites d'Influenza, etc.**

1 à 6 PILULES PAR JOUR AUX REPAS

**BAUDON**, 12, Rue Charles V, PARIS-BASTILLE.

# REVUE

DES

# MALADIES CANCÉREUSES

CLINIQUE, EXPÉRIMENTALE ET BIBLIOGRAPHIQUE

*sous la direction de MM. les Professeurs*

**S. DUPLAY**

CHIRURGIEN DE L'HÔTEL-DIEU

**O. LANNELONGUE**

CHIRURGIEN DE L'HÔPITAL DES ENFANTS

**V. CORNIL**

MÉDECIN DE L'HÔTEL-DIEU

*avec le concours de MM. les Docteurs:*

Pr BARD
A. BOISSARD
A. BRAULT
M. CAZIN
R. CONDAMIN
M. DENUCÉ
L. GALLIARD
E. GAUCHER
M. ISCH-WALL
G. MARCHANT
Pr MAYET
Pr NEPVEU
E. NITOT
P. RECLUS
P. RELLAY
P. REYNIER
A. RICARD
A. ROUTIER
C. SAVOIRE
M. TOUPET
A. TROUSSEAU
F. VERCHÈRE

**Rédacteur en chef:**

**Dr E. OZENNE**

ANCIEN INTERNE DES HOPITAUX, CHIRURGIEN DE SAINT-LAZARE

---

**SIXIÈME ANNÉE: 1901**

5me FASCICULE — 20 SEPTEMBRE 1901

---

**ABONNEMENT ANNUEL:**

PARIS: **8** francs. — DÉPARTEMENTS et UNION POSTALE: **10** francs

PRIX DU NUMÉRO : **2** francs

---

PARIS

SOCIÉTÉ D'ÉDITIONS SCIENTIFIQUES

PLACE DE L'ÉCOLE DE MÉDECINE

4, Rue Antoine-Dubois, 4

*1901*

REVUE
DES
MALADIES CANCÉREUSES

## MÉMOIRES ORIGINAUX

# LE ROLE DES GANGLIONS LYMPHATIQUES DANS L'INFECTION CANCÉREUSE

par le Dr Paul COUDRAY
ancien chef-adjoint de clinique chirurgicale de la Faculté (1).

Le cancer présente les caractères d'une maladie infectieuse ; l'un de ces caractères est l'envahissement précoce et constant du système ganglionnaire. Une étude générale sur la manière, dont s'opère cette infection, a été faite par notre collègue Courtois-Suffit ; je me contenterai donc d'en rappeler les points principaux qui doivent servir de base à mon argumentation sur la valeur des opérations dans le cancer.

En raison de la nature infectieuse du cancer, de la nouveauté relative de la sérothérapie cancéreuse dont M. Wlaeff vous a apporté le dernier cri dans la réunion des trois sociétés le 7 mars, j'ai le devoir, me semble-t-il, de parler de cette sérothérapie. Enfin la méthode sclérogène m'a donné un résultat tellement curieux que j'en dirai un mot et vous présenterai la malade pour faire mieux ressortir la démonstration.

### I. — *Cancer maladie infectieuse. Sérothérapie anticancéreuse.*

Sous le nom de cancer, nous n'envisageons, bien entendu, que le carcinome et l'épithélioma, le premier, avec ses deux formes principales, n'étant d'ailleurs qu'une variété de l'épithélioma. La nature infectieuse du cancer se manifeste : 1° par les généralisations parfois très rapides où l'on voit des organes farcis de petits nodules cancéreux, le péritoine, par exemple. Ainsi que le dit G. Lemière, dans un très lucide exposé (*Revue des maladies cancéreuses*, mai et juillet 1900, mars 1901), il y a une carcinose aiguë, comme il y a une tuberculose aiguë ;

2° Par les métastases ou embolies cancéreuses ;

3° Par la *fièvre cancéreuse*, survenant sans infection secondaire des tumeurs, fièvre intermittente à type quotidien, existant parfois dès le début

(1) Rapport présenté à la séance plénière des Sociétés Médicales, 20 mai 1904.

du mal, due, d'après Fretel, à un empoisonnement par les toxines de la tumeur.

4° Par l'ENGORGEMENT GANGLIONNAIRE RAPIDE ET CONSTANT.

Courtois-Suffit vous a déjà dit comment se fait cet envahissement ganglionnaire : Il est fatal. Cornil n'a-t-il pas démontré, en 1881, que « les *alvéoles du carcinome sont en pleine communication avec les vaisseaux lymphatiques* » ! Et plus tard, Nepveu (*Revue des maladies cancéreuses*, mars 1889), nous a fait voir dans les *réseaux lymphatiques* de la tumeur cancéreuse, la tuméfaction des cellules épithéliales, la division de ces cellules dans les réseaux et dans les troncs qui leur font suite, la migration d'innombrables corpuscules d'origine nucléaire et protoplasmique et leur arrivée aux ganglions par les vaisseaux afférents, les lésions d'abord corticales de ces organes, puis l'infection totale.

Pour le dire immédiatement, c'est cette infection au contact de la tumeur et à distance, se faisant d'une manière insidieuse, sans que rien ne la décèle, c'est cette infection qui rend précaires les résultats des opérations sanglantes.

Il y a deux stades dans cet envahissement ganglionnaire, comme l'ont indiqué Cornil et Ranvier. Dans le premier, d'une durée indéterminée, le ganglion *est seulement augmenté de volume*, et comme les voies lymphatiques qui y aboutissent sont oblitérées par le processus initial, le ganglion peut être considéré comme un *organe d'arrêt* pendant cette première phase. Mais à cette phase inflammatoire succède l'infection spécifique des ganglions qui deviendront eux-mêmes de nouveaux foyers d'infection. Ces considérations ont une grande importance dans la pratique. Elles expliquent comment on peut, dans certains cas, obtenir d'excellents résultats par des interventions, alors même qu'il y a des engorgements ganglionnaires évidents. Elles expliquent aussi les faits en apparence paradoxaux, dans lesquels des chirurgiens qualifiés ont eu de bonnes statistiques dans le cancer du sein, en enlevant les tumeurs, et n'extirpant les ganglions que lorsqu'ils semblaient dégénérés. Nous comprenons ainsi comment Soupault et M. Labbé (*Société médicale des hôpitaux*, 28 juillet 1899), protestant contre la spécificité trop exclusive attribuée par certains à l'adénopathie soit directe, soit à distance, ont été amenés, par leurs recherches, à déclarer que les *adénopathies directes ou en rapport* avec l'organe cancéreux ne sont de nature néoplasique que dans la moitié des cas, et que les adénopathies à distance dont il a été beaucoup parlé, n'ont ni la fréquence, ni l'importance qui leur a été attribuée.

Le cancer est donc une *maladie infectieuse* ; nous venons de voir ses moyens de propagation, par la voie lymphatique — la voie sanguine intervient aussi et surtout pour les généralisations par *embolies* et *métastases*, — il ne manque à ce processus si clair. que le primum movens, l'*agent* de *l'infection*.

On a cru le trouver dans des microbes, les *coccidies*, mais il a fallu renoncer à cette idée, car il a été impossible d'isoler ces microbes et de les

cultiver. On a cherché et on cherche encore du côté des *parasites*, des *champignons*.

A la suite de Roncali, quelques-uns ont cru que les *blastomycètes* étaient les véritables agents du cancer et M. Wlaeff, après de nombreux travaux expérimentaux et cliniques, est venu dans notre réunion plénière du 7 mars, nous communiquer le résumé de ses croyances et de sa pratique.

Bra a cru voir dans un autre champignon, un *ascomycète*, l'agent du cancer. En réalité nous ignorons encore l'agent véritablement pathogène du cancer. Le connaîtrions-nous, que le traitement rationnel, le sérum en dérivant, ne donnerait pas nécessairement des résultats curatifs. On oublie trop vite l'histoire de la tuberculose dont le microbe est connu depuis bientôt vingt ans et dont le sérum est encore à trouver, après l'effondrement lamentable de la trop fameuse lymphe de Koch.

Il ne faut cependant pas traiter avec trop de sévérité les essais de sérothérapie qui ont été faits depuis cinq ou six ans. Nous ne parlerons ici — sans considérer les autres comme non avenus — que des sérums qui ont été discutés dans les sociétés savantes et sur lesquels nous avons des éléments d'appréciation.

1° Richet et Héricourt (1895) se sont servis de tumeurs cancéreuses non ulcérées. Broyées, ces tumeurs étaient additionnées d'eau, puis injectées dans les veines d'animaux. Au bout de 6 à 12 jours, on prenait le sang de ces animaux pour en recueillir le sérum. Les résultats d'une cinquantaine d'observations, communiqués à l'Académie de Médecine (21 octobre 1895) indiquaient qu'aucune guérison n'avait été obtenue, mais que des améliorations avaient été notées dans le sens suivant : 1° diminution des douleurs et des ulcérations ; 2° diminution du volume des tumeurs ; 3° arrêt momentané de l'évolution ; 4° amélioration de l'état général.

2° *Sérum antistreptococcique d'Emmerich* (1). — Ce sérum a été violemment attaqué en Allemagne par Bruns, Petersen, Angerer. Bruns l'a expérimenté en 6 cas de cancer, sans le moindre résultat utile. Par contre, ce sérum a provoqué des accidents de dyspnée et de cyanose, des néphrites persistantes. D'autre part, Angerer reproche à Emmerich de n'avoir pas signalé les cas suivis d'insuccès. Est-il nécessaire d'accabler ce malheureux sérum en citant la pratique de V. Jaksch (*Revue des maladies cancéreuses*) qui compte 5 insuccès sur 5 cas, avec accidents de néphrite et de collapsus ? Dans le même groupe de faits, il convient de placer les résultats obtenus avec les *streptocoques* suivant la méthode de Coley. Friedrich en particulier (*Congrès allemand de chirurgie*, de 1895) a signalé les insuccès qu'il a vus dans 13 cancers épithéliaux et 4 sarcomes.

*Petersen* (*Bull. méd.*, 17 juin 1896), a inoculé le microbe de l'érysipèle, suivant les tentatives de Fehleisen ; il n'a rien provoqué d'utile dans les tumeurs, puisque sur 10 carcinomes et 10 sarcomes il a obtenu la régres-

(1) *Revue des maladies cancéreuses*, 1896, p. 57.

sion d'un seul sarcome pendant six mois ; en revanche, il a provoqué des accidents d'intoxication aiguë.

3° *Sérum de Wlaeff*. Dans une série de travaux qui commence en juillet 1899 (Société anatomique) et se termine par notre réunion du 7 mars, M. Wlaeff a essayé de convaincre les savants et les praticiens. Reprenant les expériences de San-Felice et de Roncali qui pensaient avoir produit chez les animaux de véritables tumeurs malignes par les inoculations de levures virulentes (Blastomycètes), Wlaeff a pris sur les animaux, immunisés pendant plusieurs mois, un sérum qui se montre efficace chez les animaux sur lequel on provoque les tumeurs en question, tandis que des animaux témoins succombent avec des tumeurs généralisées et de la cachexie, si on ne les soumet pas à ce sérum.

C'est sur cette base qu'il a confectionné un sérum d'oie ou d'âne avec lequel il a fait son traitement sur l'homme. Le principe lui-même, c'est-à-dire la détermination sur les animaux de véritables tumeurs malignes par les inoculations de « levures virulentes » a été absolument contestée. En fait, de même que ses prédécesseurs, Wlaeff a obtenu tantôt des tumeurs adéniformes, ou des adénomes à épithélium cylindrique, mais on ne voit nulle part la preuve que de véritables tumeurs malignes aient été produites, ni par Wlaeff, ni par d'autres (1). C'est ce qui a été objecté à M. Wlaeff par Brault et Letulle à la société anatomique ; c'est ce que G. Lemière a dit dans te travail cité plus haut. Quant aux résultats cliniques obtenus par M. Wlaeff, ils sont intéressants ; on peut les lire dans le *Journal de médecine de Paris* du 20 janvier 1901 ; sur les 26 malades dont l'histoire est analysée, il n'y a, à la vérité, aucun cas de guérison, le temps écoulé est vraiment trop court, ni même de modification considérable des tumeurs, mais en dehors de cela, il y a des améliorations très réelles. Le caractère de ces améliorations a été signalé par Berger, par Reynier, à la Société de chirurgie le 20 février 1901. Voici ce que Berger a observé souvent sur des malades inopérables confiés à Wlaeff : amélioration de l'état général, retour de l'appétit et du sommeil, augmentation de poids.

Localement, diminution notable des douleurs, arrêt des hémorrhagies dans les tumeurs ulcérées. « Les phénomènes de sténose même causés par un cancer du rectum se sont dissipés. » Enfin dans deux ou trois cancers de la langue, Berger a observé une diminution du volume de la tumeur et des ganglions engorgés. Mais cette action bienfaisante ne se continue pas, le mal reprend son essor dès qu'on cesse le traitement. Reynier qui a vu un grand nombre de malades soignés par Wlaeff, a constaté les mêmes bons effets, mais il a fait remarquer que l'insuffisance des résultats, en fin de compte, tient à ce que les malades soignés sont la plupart du temps cachectiques et trop tardivement soumis au sérum. Dans un cas qui a été présenté à notre réunion du 7 mars, un cancer du

(1) A notre connaissance, un seul expérimentateur a réussi à inoculer des *épithéliomas véritables*, c'est Morau, et sur une seule espèce de rats blancs.

sein, à peine opérable primitivement, a été soumis au sérum de Wlaeff ; sous son influence, la tumeur a diminué de volume, s'est pour ainsi dire sclérosée, les ganglions axillaires ont diminué de volume, de telle sorte que la tumeur a pu être opérée dans de bonnes conditions. Qu'en adviendra-t-il? Nous n'en savons rien, puisque l'opération ne datait que de 4 mois.

Le sérum de Wlaeff agit en partie en déterminant une hyperleucocytose énorme autour des éléments épithéliaux des tumeurs. Son action est évidemment faible puisqu'il faut répéter pour ainsi dire continuellement les injections. Dans son travail déjà cité, *Journal de médecine de Paris*, Wlaeff dit qu'il espère obtenir un sérum plus efficace en le prenant sur des mammifères immunisés pendant plusieurs mois.

Des résultats analogues semblent avoir été obtenus par *Mongour* et *Gentès* (de Bordeaux) en 1900, avec la *nectrianine* de Bra (2). Dans 14 cancers de l'utérus inopérables, ces médecins ont noté la disparition des métrorrhagies et des douleurs. Bra dit avoir trouvé dans le cancer de l'homme un *ascomycète* qu'il considère comme pathogène. La démonstration n'est pas encore faite. Quant aux résultats dus au vaccin basé sur l'action spécifique de cet ascomycète, ils sont également entourés d'une certaine obscurité.

En résumé *la sérothérapie anticancéreuse* ne nous a donné jusqu'ici que des améliorations passagères et dont le mécanisme n'est pas bien fixé. Nous renvoyons pour l'action des sérums au rapport de notre confrère M. Edmond Vidal dans notre précédente réunion.

### II. — *Traitement opératoire des cancers.*

Le traitement consiste d'une manière générale à extirper aussi largement que possible les tumeurs ainsi que les ganglions altérés qui sont en connexion directe avec elles. Au sein, on a même fait une règle d'enlever systématiquement tous les ganglions axillaires. Mais pour certains ce n'est pas assez ; nous verrons que des procédés opératoires ont été créés particulièrement en vue d'extirper les ganglions les plus éloignés ; résection de la *clavicule*, pour atteindre les ganglions sus claviculaires, laparotomie pour accéder aux ganglions lombaires, etc. Nous ne prendrons que certains cancers, *cancers les plus fréquents*. et ceux qui nous semblent les plus propices à démontrer, dans la pratique, le rôle du système lymphatique et ganglionnaire.

#### A. — *Epithéliomas dits bénins de la face.*

A la région de la face et de la bouche nous voyons une série de tumeurs cancéreuses, épithéliomas dits bénins des téguments, cancer des lèvres,

(2) La nectrianine est l'ensemble des produits solubles atténués du nictria ditissima, parasite du cancer des arbres. Bra (Le cancer et son parasite, 1900).

cancer de la langue, de gravité croissante, gravité en rapport beaucoup plus avec les propagations lymphatiques qu'avec la structure histologique des tumeurs.

Les épithéliomas de la face, qui ne sont parfois que des papillomes purs ou avec de discrets éléments épithéliomateux, sont *souvent bénins d'allure* parce qu'ils *ne s'accompagnent pas d'engorgement ganglionnaire*. ou très tardivement. Cela explique le triomphe de la cautérisation dans ces cancers.

Dans ces dernières années, Cerny et Trunecek ont rajeuni les vieux procédés de cautérisation (*Semaine médicale*, 1897, p. 161-164). Leur méthode « consiste en des badigeonnages quotidiens de la surface cruentée » du néoplasme avec un mélange d'acide arsénieux dans de l'alcool éthy- » lique et de l'eau distillée... Il en résulte une transformation successive » du tissu cancéreux en eschares qui se détachent et laissent finalement » une plaie granuleuse ordinaire, laquelle guérit sous l'influence d'un » traitement antiseptique ». Le processus intime consisterait en une déshydratation des cellules cancéreuses par l'alcool, en une momification de ces cellules par l'arsenic, en une inflammation périphérique au niveau des parties saines, grâce à laquelle le néoplasme ainsi modifié s'élimine comme un corps étranger.

Les résultats de cette méthode qui a été expérimentée un peu partout ont été recueillis dans la thèse de Pascal (*Montpellier*, 1898) et dans celle plus récente de Robillard qui a réuni 45 observations dont 34 favorables et 11 défavorables à la méthode. Ainsi qu'il était facile de le prévoir, les succès ont été obtenus dans la forme papillomateuse, sans *altération ganglionnaire* ; dans l'épithélioma vrai, l'insuccès est la règle.

Il ne faut pas croire d'ailleurs que tous les cancroïdes de la face soient bénins. Ainsi, ceux de la région temporale et du voisinage de l'oreille ont souvent une malignité extrême. C'est ainsi que Poncet, attirant l'attention du Congrès français de chirurgie en 1888, sur les cancroïdes de cette région, a noté dans 9 observations la récidive constante. J'ai extirpé, il y a quelques années, un épithélioma du lobule de l'oreille, d'apparence bénigne ; la récidive se fit très rapidement dans les ganglions carotidiens supérieurs profonds. En pareil cas, il est presque impossible d'apprécier si ces ganglions sont atteints ou non au moment de l'opération, et s'ils le sont déjà, l'intervention accélère la marche de la néoplasie ganglionnaire.

### B. — *Cancer des lèvres.*

Le cancer des lèvres et surtout de la lèvre inférieure, est déjà plus grave que le cancroïde de la face, sauf la variété dont nous venons de parler ; en effet, si l'adénopathie n'est pas très précoce, elle est constante à un moment donné, à la période d'ulcération. Mais parfois son développement est très lent, ce qui semblerait indiquer que sa signification *spécifique* n'arrive que tardivement. Ainsi, dans ses cliniques, Trélat,

t. I, p. 548, signale un cas dans lequel l'adénopathie n'était pas encore très accentuée dans un cancer datant de 12 ans ; c'est là un cas insolite. En général, au bout de 3 ou 4 ans, quelquefois moins, l'adénopathie sous-maxillaire, uni ou bilatérale, quand la tumeur est médiane, existe et progresse. Ce qui est bien acquis, c'est la généralisation exceptionnelle de ces cancers ; ils ont une malignité locale. Fricke, qui a colligé 137 cas à la clinique chirurgicale de Bonn (*Semaine médicale*, 1899, p. 279) a noté la récidive dans 41 cas seulement *avant 3 ans* ; tous les autres sont restés guéris depuis plus de trois ans. Nous avons nous-même une guérison qui persiste depuis *plus de 10 ans* chez un homme opéré le 19 avril 1891, avec le Dr Filleul, de la Ferté-Vidame. Il s'agissait d'un épithélioma médian de la lèvre inférieure ulcéré, avec double adénopathie sous-maxillaire volumineuse, mais mobile. A l'heure actuelle, le malade qui a environ 65 ans, n'a trace de récidive ni localement, ni dans les ganglions. Thiersch et Hutchinson, cités par A. Broca (*Traité de chirurgie*, t. V) ont suivi des opérés sans récidives pendant 15 et 20 ans. L'intervention chirurgicale est donc dans le cancroïde des lèvres, généralement suivie de bons résultats.

### C. — *Cancer de la langue.*

Tout au contraire le *cancer de la langue* est effroyablement grave, et le pronostic « de ces cancers, dit Trélat (clinique, t. I) est lugubre. Les opé-» rations dirigées contre eux, lorsqu'elles sont possibles — et il n'en est » pas toujours ainsi, — sont très graves et incertaines dans leurs résul-» tats ». Ici, la gravité tient, partie à la rapidité de la propagation à la région profonde de la langue, partie à l'*envahissement précoce du système lymphatique*. Dans l'épaisseur même de la langue, le long des vaisseaux, les traînées épithéliales se propagent par les *lymphatiques profonds*. D'autre part, il existe, dans la loge sous-maxillaire, de très petits ganglions dont Kocher et Terrillon ont signalé l'altération très précoce dans le cancer de la langue, alors que rien n'en décèle l'existence ; aussi trouve-t-on, dans cette considération, une indication à enlever ces ganglions par une opération préliminaire, dans laquelle on pratique en même temps la ligature de la linguale. Cela fait, et la ligature des deux linguales exécutée, lorsqu'on enlève une bonne partie de la langue, on désinsère le plancher de la bouche le long de la mâchoire et on attire la langue par la brèche sous-maxillaire ; la section reculée en est alors faite plus facilement que lorsqu'on opère par la bouche. Déjà ces amputations de toute la langue sont redoutables et nombre de malades y succombent. C'est ainsi que Trélat donne une statisque de 12 cas avec 4 morts opératoires et 8 récidives rapides de 4 à 6 mois. Lorsque le plancher de la bouche est envahi et qu'il faut s'ouvrir une voie plus large par la résection du maxillaire inférieur, l'opération est plus grave encore. Enfin, lorsqu'il existe une *adénopathie carotidienne* importante, il est sage de laisser de

côté les opérations radicales et de s'en tenir aux méthodes palliatives (1). La simple résection de la langue entre des pinces à dents de souris lorsque le plancher buccal n'est pas atteint ou ne l'est que très peu, et sans s'occuper des ganglions, donne des succès relatifs. Dans un cas de ce genre, j'ai enlevé avec le Dr Leviste (de Dreux), il y a une dizaine d'années, la moitié gauche de la langue; l'opéré vécut un an sans récidive locale et dans des conditions satisfaisantes.

On a cependant signalé des survies assez longues à la suite des interventions. Verneuil et Kocher ont cité chacun 4 cas de guérison ; Delens, Guyon, Le Dentu, 1 cas. Trélat a cité un cas de 10 ans sans récidive et un autre dans lequel un malade mourut de pneumonie au bout de 7 ans sans récidive. D'autre part, Billroth, Rose, etc., ont cité des survies de 3, 4, 6 et 8 ans. Bœckel (Congrès français de chirurgie, 1888), sur 10 cas, a eu 2 morts opératoires par pneumonie septique, une survie de 8 ans et sept survies de 3 mois à 3 ans. Les *cancers de la langue chez les syphilitiques* présentent-ils une moindre gravité ? Etudiée par Verneuil et décrite par Ozenne (Thèse de Paris 1884), contestée à tort depuis, cette forme est diagnostiquée par le traitement. On observe une grande diminution de la tumeur par l'iodure de potassium, mais en revanche l'*état général reste mauvais*. La première démonstration anatomique (2) de cette hybridité morbide a été donnée dans l'observation I du mémoire de Lang et la seconde a été fournie par Fournier et Gastou (Société de dermatologie et de syphiligraphie, 1898 et 1899). A l'autopsie d'un vieux syphilitique dont la glossite avait été très améliorée par l'iodure de potassium, on trouva des lésions épithéliomateuses scléro-gommeuses; une ulcération de la linguale avait amené la mort. Le cancer lingual des syphilitiques reste donc soumis au même traitement que le cancer ordinaire, en dernière analyse.

A titre palliatif, il faut signaler la *ligature de la linguale* qui a amené parfois des améliorations en diminuant le volume de la tumeur.

### D. — *Cancer du sein.*

La question *ganglions* a été ici bien étudiée et elle joue un rôle important. A quelle époque s'opère l'envahissement ganglionnaire ? Cet envahissement, dit Delbet, dans son article très documenté du *Traité de chirurgie*, vient après celui de la peau et se montrerait, si l'on s'en tient aux renseignements de la clinique, environ au bout d'un an. Il est plus simple de dire qu'on n'en sait rien d'une manière positive, et cela pour deux rai-

(1) Ce n'est pas l'avis de Küttner, Congrès allemand de chirurgie 1897, d'après lequel il faudrait enlever non seulement les ganglions carotidiens du côté malade de la langue, mais aussi ceux du côté opposé, de parti pris, parce que les lymphatiques des deux moitiés de la langue communiquent les uns avec les autres. Malheureusement, Küttner oublie de nous indiquer les résultats de sa pratique sur ce point.

(2) Note d'Ozenne in *Revue des maladies cancéreuses*, 1899, p. 69.

sons : d'abord parce qu'on ignore toujours le début de la tumeur elle-même, et qu'en second lieu la rapidité ou la lenteur de l'infection ganglionnaire est affaire de nature du néoplasme, rapidité, c'est-à-dire quelques mois à peine dans certaines formes de cancer alvéolaire, plus d'un an, peut-être, dans certains squirrhes ; enfin, à cet égard, il faut remarquer que le début de la phase initiale de l'infection passe inaperçu. Quant au moment où l'*infection spécifique* des ganglions s'opère, même incertitude ; c'est aussi affaire d'activité du néoplasme, de degré d'infectiosité. Les premiers ganglions atteints sont ceux qui sont situés sous le *grand pectoral*, comme l'a indiqué Kirmisson (Soc. anatomique, 1882). Rarement les ganglions *sus-claviculaires* sont intéressés sans les *axillaires* ; leur infection constitue la deuxième étape de l'infection ganglionnaire et pour la *grande majorité des chirurgiens*, l'atteinte de ces ganglions, surtout lorsqu'ils ne sont pas très mobiles, constitue une contre-indication à l'extirpation du cancer du sein.

A titre d'exception cependant les ganglions sus-claviculaires sont infectés sans que les ganglions axillaires le soient, et cela grâce à une disposition rare des lymphatiques qui a été décrite par Hyrtl et par Rieffel.

Les ganglions *rétro-sternaux* ne paraissent pas être atteints fréquemment, bien qu'une partie des lymphatiques mammaires se rendent à ces ganglions, d'après Poirier et Rieffel. Delbet n'a pas vu ces lymphatiques et d'autre part sur 366 autopsies de cancer du sein, Torœk et Wittelshofer n'auraient pas signalé cette propagation aux ganglions du médiastin ; il faudrait savoir si leur attention s'est fixée sur ce point (1).

L'*infection ganglionnaire* serait très précoce d'après les examens faits après opération. Déjà Trélat (2) avait insisté sur ce point. Dans tous les cas de cancer, même au début, il a toujours vu les ganglions atteints, aussi faut-il toujours les enlever, alors même qu'ils ne paraissent pas malades, et se prononce-t-il avec Verneuil, Kirmisson et Monod pour les opérations précoces et larges. Gussenbauer a examiné dans 6 cas de cancer au début les ganglions axillaires qui paraissaient indemnes ; ils étaient déjà cancéreux : Küster a cité des faits identiques. Voilà donc une notion qui paraît bien assise de par la cliniqne, et surtout de par l'histologie, à savoir l'envahissement très précoce du ganglion par les éléments cancéreux. Mais comment concilier avec cette donnée cet autre fait clinique constaté par nombre de chirurgiens, à savoir, dans certains cas de cancer incontestable, la lenteur de l'évolution de l'adénopathie ? Sans

(1) Au résumé, dans le cancer du sein, suivant la remarque de Petit de Régis (thèse de Paris, 1895) l'infection ganglionnaire, préparant la généralisation, peut se faire par la voie axillaire correspondante, par la voie sus-claviculaire, par la voie sous-sternale, par la voie axillaire du côté opposé. La généralisation peut s'effectuer par la voie sanguine, comme l'indiquent les localisations secondaires dans la pie-mère, le système osseux, dans certains nerfs, le sciatique en particulier.

(2) Clinique chirurgicale, t. I, clinique de 1884.

doute dans les cancers très malins, dans certaines formes d'encéphaloïde, chez des femmes jeunes, les ganglions axillaires grossissent vite, se ramollissent et s'ulcèrent, mais souvent dans le squirrhe ils restent peu volumineux pendant fort longtemps.

Comment expliquer aussi cet autre fait que certains chirurgiens ont pu avoir d'excellents resultats, des survies longues en respectant les ganglions axillaires ? Terrillon (*Bulletin général de thérapeutique*, 1891) s'est fait l'apôtre de cette doctrine et n'enlevait les ganglions axillaires que quand il les sentait gros; de même Butlin (de Londres) cité par Delbet (3). Je ne soutiens nullement que cette pratique, contraire aux grands principes, soit préférable à l'autre, mais je m'explique très bien pourquoi ces bons résultats ont été obtenus par les chirurgiens en question ; c'est que 1° les ganglions qu'ils ont laissés en place n'étaient peut-être pas encore infectés spécifiquement; 2° en ne portant pas le bistouri dans l'aisselle, ils n'ont pas ouvert les lymphatiques, ni détruit les vaisseaux et les ganglions qui pendant un certain temps, surtout pour les squirrhes, constituent une barrière à l'infection suivant le mécanisme indiqué par Cornil et Ronvier. Parlant de la transformation fibreuse qui s'opère dans le ganglion au début par l'hypertrophie de toutes les fibrilles du réticulum et consécutivement des alvéoles, ces auteurs écrivent : « De cette façon, » les voies lymphatiques du ganglion arrivent à s'oblitérer d'une ma- » nière à peu près complète. Un ganglion ainsi altéré est donc pour un » *certain temps* une barrière à la propagation du cancer. » On ne peut s'expliquer autrement les faits en question.

Au résumé, la rapidité, la qualité de l'infection ganglionnaire sont liées à la nature histologique ou mieux à la virulence de la tumeur, et il n'y a rien de fixe à ce sujet.

Résultats des opérations sanglantes. Il y a deux choses à considérer : des appréciations générales et des chiffres.

*Indications opératoires.* D'après la grande majorité des chirurgiens, il faut enlever le plus tôt possible, le plus largement possible non seulement la tumeur du sein, mais la bande de tissu cellulaire qui y fait suite, se dirigeant vers l'aisselle en passant sous le grand pectoral, y prenant les ganglions sous pectoraux (Kirmisson) et enfin ceux de l'aisselle proprement dite. Il n'y a de contre-indication que lorsque ces ganglions sont ramollis, complètement adhérents et ne peuvent être enlevés d'une manière *réelle*, même en réséquant la veine axillaire et aussi lorsqu'il y a une généralisation du mal. J'ai dit plus haut que la propagation à la deuxième zone, ou *zone sus-claviculaire*, était considérée en général comme une

(3) Beaucoup de *chirurgiens américains* et *anglais* continuent à n'enlever les ganglions axillaires que lorsqu'ils sont *manifestement altérés*. Marmaduke Shield (*Semaine medicale*, 1898, p. 13), a donné une statistique provenant de la pratique privée de quelques-uns de ces chirurgiens, comportant un certain nombre de cas suivis pendant 10, 15, 20 ans et plus. Cette statistique vaut les meilleures, sans nous apprendre rien que nous ne sachions déjà.

contre-indication opératoire. Helferich a cependant conseillé de ne pas s'arrêter là et de réséquer la clavicule pour pouvoir faire des opérations plus complètes ; ce procédé n'a pas jusqu'ici beaucoup de partisans. Enfin certains cancers ont, chez les personnes âgées, 70 ans et plus, une allure si lente qu'on peut en général les laisser évoluer tranquillement. Je ne parlerai pas longuement de *l'extirpation systématique du grand pectoral*, procédé de Halsted, que Braquehaye et Binaud ont modifié. Cette opération augmente la durée de l'opération.

Braquehaye et Binaud (*Congrès de chirurgie*, 1899) disent que ce procédé donnerait 42 0/0 de guérisons après 3 ans; je n'ai pas analysé les statistiques qui permettent d'avoir cette opinion, mais la statistique de Braquehaye et Binaud ne nous renseigne guère. Sur 7 cas; 1 mort au 12e jour; 2 généralisations au bout d'un an, et 4 *guérisons*, mais depuis combien de temps ? En somme, c'est une pratique relativement nouvelle, mais il n'est pas du tout certain qu'elle soit meilleure que l'ancienne.

D'ailleurs, rien n'est aussi arbitraire et peu justifié que cette fixation du terme de 3 ans pour la récidive du cancer. On a dit depuis Volkmann, en Allemagne : au bout de 3 ans, on peut considérer comme guéri un cancer qui n'est pas en récidive. Que cette survie puisse être considérée comme avantageuse d'une manière générale, c'est une opinion vraie, car beaucoup de malades meurent avant, mais cette sorte de doctrine a le tort de consacrer une erreur absolue. La vérité, c'est que les cancers qui n'ont pas récidivé au bout de 3 ans, récidivent après et voilà tout. Ils récidivent au bout de 5 ans, 10 ans. 20 ans. Heurtaux (*Archives provinciales de chirurgie*, 1er février 1899), a signalé un cas de récidive de squirrhe du sein au bout de 30 *ans et 4 mois*. Quant à l'opinion des chirurgiens qui comptent comme guéris les malades qu'ils n'ont pas revus, elle n'est pas exacte; je suis d'avis, avec J. Bœckel, qu'en général il faut plutôt les compter comme morts ou en récidive; les premiers, on le comprend, ne peuvent rien témoigner; quand aux seconds, *très souvent*, ils ne reviennent pas voir leur chirurgien; ils sont fixés sur le caractère implacable de leur mal et ne veulent pas éprouver les angoisses d'une nouvelle intervention; voilà la cause vraie de leur abstention. Si l'on consulte le sentiment des chirurgiens expérimentés, on recueille des impressions dont la note est à peu près toujours la même.

Dans toute sa pratique, *Trélat* (clinique de 1884) n'a pu citer que 5 cas de cancer du sein dans lesquels il n'y avait pas de récidive, de 3 à 7 ans, et 1 cas de Bérard qui ne récidiva qu'après 19 ans et dans lequel la survie fut encore de 5 ans après une opération.

*Verneuil* (Congrès de chirurgie, 1888), constate que la récidive est la règle, quel que soit le mode opératoire employé. Les récidives se produisent parfois à longue échéance ; c'est ainsi qu'il cite l'exemple d'une dame de Constantinople, chez laquelle la récidive n'eut lieu qu'au bout de 30 ans.

Poncet (de Lyon, ibidem) écrit : « Le carcinome du sein, le carcinome

» alvéolaire... chez toutes les malades que j'ai suivies a récidivé d'autant » plus rapidement qu'il avait fallu enlever des ganglions malades... qu'il » s'agisse d'une forme squirrheuse ou encéphaloïde, le résultat définitif, » les suites opératoires sont les mêmes.

» Toutes les fois qu'il existe des ganglions, quelle que soit l'étendue de » l'ablation, quelque complète que soit l'extirpation ganglionnaire, la ré- » cidive est la règle ; peut-être est-elle constante...

» Je ne voudrais pas être paradoxal, mais j'ajouterai volontiers que le » meilleur moyen de n'avoir pas de récidive, tout au moins à distance, » est souvent de ne pas intervenir ». J'ai plaisir à citer ces paroles d'un chirurgien éminent, non pas seulement parce qu'elles répondent à ma manière de voir, mais parce qu'elles me semblent traduire l'absolue vérité scientifique sur ce point.

*J. Bœckel* (ibidem) — bien que sa statistique soit assez bonne, puisque sur 65 *amputations* du sein avec curage de l'aisselle, il a obtenu sur 27 *malades* suivis : 10 récidives au bout de 15 mois en moyenne et 17 survies de 2 à 8 ans (en moyenne, 5 ans), et une de 11 ans — J. Bœckel écrit : « Les opérations les mieux conduites, les plus larges et les plus » radicales, ne peuvent pas prévenir toujours la récidive ; bien que tar- » dive quelquefois, elle est pour ainsi dire fatale ».

Voici maintenant les paroles de Daniel Mollière (de Lyon), qui parla en dernier lieu dans cette réunion très importante : « En prenant la pa- » role à la fin de cette séance, je suis saisi d'un sentiment d'extrême tris- » tesse, car rien dans tout ce qui a été dit ne nous donne un nouvel es- » poir dans l'issue de notre thérapeutique contre le cancer ».

D. Mollière ne donne pas de statistique ; depuis 10 ans, il enlevait en moyenne deux cancers du sein par semaine et voici son jugement au point de vue de l'époque d'apparition de la récidive : « de 30 à 40 ans la » récidive est rapide et fatale de quelques mois à une ou deux années, » quelque radicale, *quelque sauvage* qu'ait pu être l'opération ». Vers 50 ans, le pronostic est plus favorable, la récidive PEUT n'avoir lieu qu'après 6 *ou* 7 *ans*. Chez les septuagénaires, le cancer marche si lentement qu'on n'y touche que s'il est douloureux.

J'ai interrogé ces jours-ci mon premier maître et cher ami, le Dr Campenon ; son avis, basé sur une très importante pratique tant à l'hôpital qu'en ville, est que le cancer du sein récidive parfois après de longues années, mais qu'il récidive *toujours*. Au point de vue des *statistiques*, je dirai ceci : les grandes statistiques en général, n'ont de valeur qu'au point de vue de la mortalité ; j'en ai assez manié pour le savoir. Quand on cherche à se rendre compte exactement des survivants, on n'y arrive pas ; il y a toujours trop de malades qui n'ont pas été suivis, et en fin de compte le jugement qu'on en peut tirer n'est jamais rigoureux.

*Dans le cancer du sein, avec curage axillaire*, la mortalité existe, bien qu'ayant été diminuée depuis vingt ans, sans remonter aux vieilles statistiques. Monod, il y a bientôt vingt ans, estimait la mortalité à 15 p. 100.

Trélat. en 1884, accusait son chiffre personnel — depuis 8 ans — de 8 à 9 p. 100; d'autres statistiques plus récentes abaissent la mortalité au voisinage de 6 p. 100.

Au point de vue de l'époque des récidives, j'avais dit en 1896, à la Société du IXe arrondissement, qu'elle me semblait être de 18 mois en *moyenne* et la survie de 3 *ans* à la suite de l'opération sanglante. M. Pichevin m'a fortement argumenté en invoquant les statistiques de ses maîtres. Il me semble que l'opinion que j'ai émise est exacte, car elle résulte non pas seulement de ma pratique personnelle, mais de tout ce que j'ai lu. De toutes les statistiques, grosses ou petites — que j'ai passées sous silence, parce qu'il y en a trop — on peut conclure qu'au bout de 3 ans, *un tiers environ* des malades opérées restent vivantes, que la plupart — et elles s'égrènent très vite — succombent les années qui suivent — et qu'on cite comme de rarissimes exceptions celles qui survivent 10, 15 et à plus forte raison 20 et 30 ans. Les deux tiers des malades succombent avant trois ans par le fait des récidives qui se produisent dans les deux années qui suivent l'opération. Il est donc *illusoire* de parler de guérisons absolues.

Au résumé, le cancer du sein, le plus fréquent de tous, est d'une *gravité variable*. Certains squirrhes chez des femmes d'un certain âge (au voisinage et après 50 ans), peuvent avoir une marche assez lente et comportent un pronostic opératoire relativement satisfaisant avec des survies longues de 7 à 8 ans. Au contraire, certains encéphaloïdes surtout chez des femmes jeunes, ont une évolution très maligne et on voit les opérations suivies de récidives foudroyantes. Entre ces deux types se placent les cas intermédiaires, qui sont en somme peut-être les plus nombreux.

### E. *Cancer du rectum.*

1° Avec l'ancien procédé d'EXTIRPATION DE LISFRANC qui a persisté, on ne s'occupait guère des ganglions, en enlevait, comme on pouvait, l'intestin, sans même songer à ce détail. Récemment, Rehn (Congrès allemand de chirurgie 1900) a attiré l'attention sur les ganglions péri-rectaux. S'appuyant sur les recherches de Waldeyer qui montrent ces ganglions disposés sur les ramifications de l'artère hémorrhoïdale supérieure, Rhen rappelle qu'ils sont par conséquent placés *de chaque côté de la face postéro-latérale du rectum* ; d'où la nécessité d'extirper le rectum avec sa gaine conjonctive sans l'entamer.

La chirurgie opératoire a fait des progrès considérables depuis quinze ans, depuis le moment où mon regretté maître Trélat (Clinique chirurgicale, t. II. clinique de 1884) indiquait sa statistique peu satisfaisante : 7 cas *d'extirpation* du rectum par le procédé de Lisfranc lui avaient donné :

3 morts opératoires, 2 récidives très rapides, 1 seul succès au bout de 3 ans, 1 malade disparu. Il est vrai que quelques années après (Congrès français de chirurgie, 1888), J. Bœckel faisait connaître une statistique meilleure, où l'on notait des survies de plusieurs années, une même de 11 ans.

2° Dans la suite, avec *Kraske* (de Fribourg), on a visé l'extirpation des cancers haut placés et on se fait une large voie en réséquant le sacrum. Nous n'insistons pas sur la *voie sacrée*, qui ne vise pas autrement l'extirpation des ganglions, bien qu'elle permettre l'extirpation des ganglions sacrés. Assez meurtrière au début, cette méthode a été depuis largement expérimentée dans tous les pays. Morestin y a consacré un bon travail et la thèse récente de Finet ne relève pas moins de 375 cas d'extirpation du rectum avec une mortalité opératoire de 20 °/°. Le rapport de Quénu et Hartmann devant le Congrès français de chirurgie, en 1897, est un exposé très précis de toute cette question.

Pour eux, la présence des *ganglions inguinaux*, autrefois considérée comme une contre-indication à l'intervention radicale, ne suffit pas à l'empêcher, du moment que ces ganglions peuvent être extirpés en totalité. Quant aux ganglions sacrés qui sont le plus souvent atteints dans le cancer du rectum, ils sont facilement enlevés par l'opération de Kraske.

Il en est de même avec l'opération par *voie vaginale*, dont nous devons dire un mot, puisqu'en la créant, les chirurgiens se sont préoccupés — et ils l'ont dit — des ganglions lymphatiques. Imaginée par Desguins, d'Anvers, puis préconisée par Norton, Campenon, Gersuny, cette opération, d'après Gersuny qui l'a vulgarisée, a l'avantage non seulement de donner une large voie pour l'ablation du rectum, mais aussi de permettre l'extirpation facile des *ganglions et du tissu cellulaire péri-rectal*, à une très grande hauteur. Heydenreich (Congrès de Moscou et Congrès français de chirurgie 1897) estime que chez la femme, cette opération est l'opération de choix pour les cancers qui ne remontent pas à plus de 12 à 15 centimètres au-dessus de l'anus.

Ces procédés plus ou moins modifiés ont amené des améliorations dans les résultats opératoires. Czerny, cité par Quénu et Hartmann, Hochenegg (de Vienne), (*Congrès allemand de chirurgie* 1900), dont la statistique personnelle compte 121 cas, puis Krönlein (ibidem), qui a compilé 881 cas provenant de la pratique de 11 chirurgiens, ont fourni des documents qui s'ajoutent à ceux de Finet cités plus haut, et les confirment en ce sens que la mortalité s'est progressivement abaissée un peu, avec une assez forte proportion de survies importantes. C'est ainsi que sur 640 cas suivis (statistique Krönlein), 80 étaient sans récidive au bout de 3 ans et que 17 ont récidivé après 3 ans. Déjà en France divers chirurgiens, Chaput, Quénu, Reclus, Richelot, Labbé, avaient signalé des survies de 5 à 7 ans, et J. Bœckel dans une statistique très complète (Congrès français

de 1897), sur 30 opérés suivis, avait noté 9 survies de 3 ans et plus dont deux de 11 et 12 ans.

3° Nous *arrivons à une autre opération*, qui vise en partie les ganglions *élevés, lombaires, l'opération* ABDOMINO-PÉRINÉALE. Si les ganglions sacrés, disent Quénu et Hartmann, sont facilement enlevés par les procédés dont il vient d'être question, les ganglions latéraux, lombaires en particulier, échappent à l'action chirurgicale.

Aussi cet avantage entre-t-il en ligne de compte, à côté du but principal : la désinfection du rectum par détournement des matières, pour faire préconiser à quelques chirurgiens, dont Quénu, un procédé qui consiste, *dans un premier temps*, à pratiquer une laparotomie qui sera destinée à établir un anus iliaque gauche. Cette laparotomie exploratrice permettra d'introduire le doigt et même la main (Quénu) pour explorer jusqu'au fond du cul-de-sac de Douglas, et au besoin pour explorer les *ganglions* non seulement à gauche, mais aussi à droite. Si ces *gangtions* devaient être extirpés, on comprend que cette laparotomie deviendrait une opération non sans importance. Dans un *second temps*, l'ablation du rectum désinfecté est exécutée au bout de 12 à 15 jours. Cette opération faite par Czerny, Gaudier, Chalot, Quénu, Bœckel, n'a pas donné de résultats *satisfaisants*, puisque sur *10 cas* il y a eu 5 morts rapides, 3 récidives au bout de 3, 5, 8 mois et 2 résultats inconnus.

Aussi comprenons-nous l'extrême réserve sur laquelle *J. Bœckel* est resté sur les indications de cette opération, aussi peu recommandable jusqu'ici, et dont les Allemands paraissent vouloir se désintéresser, si l'on en juge par leur Congrès de 1900.

4° *Traitement palliatif.* — Un certain nombre de chirurgiens font un retour aux méthodes palliatives dans une certaine mesure. N'en est-il pas ainsi de Czerny qui, au Congrès allemand de chirurgie en 1901, déclare que dans 75 p. 100 des cas, les chirurgiens voient les cancers du rectum trop tard, quand ils sont inopérables ; aussi fait-il une large place au traitement palliatif, y compris le condurango, qui n'est plus une nouveauté, tant s'en faut, et les purgatifs. Depage et Jeannel, au Congrès français de 1897, visant les propagations lymphatiques plus fréquentes et plus précoces qu'on ne l'a dit, limitent les indications des opérations radicales. Depage (de Bruxelles) n'enlève pas les cancers propagés aux organes voisins ou aux ganglions lymphatiques et il s'abstient généralement chez les sujets âgés de plus de 60 ans chez lesquels fréquemment le mal évolue lentement et sans phénomènes très pénibles. Jeannel n'opère pas non plus lorsque les ganglions sont altérés. En fin de compte, on a recours *souvent*, soit à la *rectotomie postérieure*, dans les cancers dépassables avec le doigt, à la *colotomie lombaire, ou iliaque gauche*, lorsque les tumeurs sont mal limitées peu mobiles, et ces interventions, en particulier la colotomie, donnent des survies fort appréciables.

*(à suivre).*

# ANALYSES

## Thèses et Brochures

**A. Carrel.** — *Le goître cancéreux* (Thèse, Lyon 1900).

C'est en s'appuyant sur 83 observations que l'auteur a écrit cette monographie, étude complète des tumeurs malignes thyroidiennes.

La thyrocarcinose est assez fréquente dans les pays goitrigènes ; c'est à partir de l'âge de 40 ans qu'on l'observe.

Au point de vue anatomo-pathologique l'affection se présente sous deux aspects : tantôt le néoplasme est intra-capsulaire, par conséquent, bien circonscrit. C'est la première période et le malade peut succomber tué par une généralisation viscérale ; tantôt le cancer rompt la capsule et envahit les organes voisins. Dans le premier cas, l'intervention est possible ; dans le second fort difficile. Dans la majorité des cas, c'est au cancer épithélial que l'on a affaire.

Symptomatiquement, on observe une forme suraiguë, une forme aiguë et une forme latente. Son diagnostic doit être fait avec les thyroïdites et les dégénérescences syphilitiques et tuberculeuses.

Si le cancer est encapsulé, le traitement chirurgical consistera dans l'énucléation massive ou dans l'énucléation intra-glandulaire. Si les lésions ne sont pas très limitées, on aura recours à la thyroidectomie. Quand il y a envahissement des organes voisins, pour les uns on peut interveuir largement par la résection de tout ce qui est atteint ; pour les autres, le traitement palliatif (trachéotomie, circumtomie) est seule de mise.

**Ch. Broquet.** — *Contribution à l'étude du cancer de l'estomac* (Thèse, Berne, 1900).

L'auteur expose le traitement du cancer de l'estomac et relate 52 observations de résection faites par Kocher.

Dans 15 cas il a employé le procédé de Billroth et a eu 6 guérisons et 9 décès. 5 fois il a fait la résection pylorique avec la gastro-jejunostomie ; 4 opérés ont succombé, tandis que par sa méthode personnelle (implantation du duodénum dans la paroi postérieure de l'estomac) il n'a constaté que 5 décès sur 32 cas.

Comme résultats éloignés il faut noter 18 survies de cinq mois à trois ans, terminées par récidive, et 16 survies sans récidive un temps assez long après l'intervention. 6 avaient été opérés depuis plus de 9 ans et 1 depuis 10 ans.

**P. E. Launois.** — *Un cas d'épithélioma mammaire avec engorgement ganglionnaire traité par la quinine.* (Soc. de Chir. Paris, 1901).

Femme de 50 ans, présentant, au niveau de la portion la plus saillante du sein, une ulcération allongée dont le centre atteint les dimensions d'une pièce de 5 francs. Ses bords irréguliers et déchiquetés se continuent, en s'amincissant, avec le fond, qui est bourgeonnant, grisâtre et recouvert par un liquide sanieux, ayant une odeur désagréable. Au centre, on aperçoit une saillie polylobée, formée par les débris du mamelon. Du pourtour de l'ulcération, partent une série de sillons disposés radiairement et s'étendant jusqu'à la circonférence de la mamelle.

En explorant le revêtement cutané de la glande, on trouve en haut et en dedans, à un travers de doigt du bord de l'ulcération, un épaississement nodulaire de la peau, atteignant le volume d'un haricot. Il en existe un second situé plus en dedans, à 3 centimètres au-dessus du précédent, mesurant les mêmes dimensions que lui, et enfin un troisième, moins volumineux, enfoui dans les plis cutanés qui avoisinent la perte de substance. Ces nodules très durs siègent dans l'épaisseur même du derme ; on peut en effet, les déplacer facilement en les pinçant entre les doigts. Les deux premiers font une saillie assez marquée et présentent une coloration rose jaunâtre. La peau, au niveau de la mamelle, a en grande partie perdu sa mobilité.

L'exploration de l'aisselle permet de constater la présence de trois ganglions, du volume d'une noisette, remarquables par leur dureté : il glissent sous le doigt et font partie du groupe rétropectoral profond. De petits ganglions, également consistants et durs, mais beaucoup moins volumineux, existent dans les creux axillaire et sus-claviculaire.

L'affection a débuté trois ans auparavant sous forme d'une petite « bille » située en haut et en dedans du mamelon ; l'ulcération remonte au mois de juillet 1900. Le sein malade a été le siège de nombreuses infections au cours de la lactation ; la malade a eu six enfants, dont l'un est mort quelques jours après sa naissance ; bonne mère, elle a nourri les cinq autres. Chaque allaitement a été prolongé pendant seixe à dix-huit mois et s'est accompagné de crevasses et d'abcès dont on retrouve les cicatrices.

Au mois d'avril dernier, apparaissent des douleurs dans la région dorso-lombaire ; elles persistent depuis, revenant par accès, sous forme de crises fulgurantes, et s'étendent dans l'abdomen et dans les membres inférieurs. L'endolorissement se généralise et devient tel. que la malade n'a pu quitter son lit depuis le mois de septembre. La cachexie est assez marquée ; le facies a une coloration jaunâtre ; l'appétit et le sommeil ont complètement disparu ; il existe cependant encore un certain embonpoint. La constipation est opiniâtre ; on n'observe pas de troubles vésicaux et l'urine est normale. L'impotence musculaire est absolue, le talon ne peut être détaché du plan du lit ; les moindres mouvements déterminent des

douleurs intolérables. Les réflexes du genou sont abolis ; la sensibilité est intacte. Malgré l'absence de douleur provoquée par la percussion le long des apophyses épineuses, malgré l'absence de manifestations viscérales, on admet la possibilité d'une généralisation de la tumeur aux corps vertébraux et, sinon la compression de la moelle, tout au moins un certain degré d'irritation des racines spinales.

Aucune intervention paraissant possible, on commence, le 20 novembre, des injections d'abord quotidiennes et composées de 50, puis 25 centigrammes de chlorhydro-sulfate de quinine en solution. Au bout de cinq jours survinrent quelques phénomènes d'intolérance (étourdissements, bourdonnements d'oreilles, palpitations), qui nous déterminèrent à n'avoir recours à la médication que tous les deux jours.

Au bout d'un mois, c'est-à-dire vers le 15 décembre, l'accoutumance à la quinine s'est faite ; les crises douloureuses sont moins intenses et moins fréquentes. La malade a, depuis quelque temps déjà, retrouvé le sommeil et un peu d'appétit ; elle nous fait remarquer que son ulcération est moins suintante et qu'elle a cessé de s'agrandir et de se creuser.

Les forces reviennent progressivement. A la fin de décembre, les nodules de carcinose cutanée ont pâli et sont en voie de régression ; les ganglions axillaires et sus-claviculaires ont diminué de volume dans des proportions telles qu'ils atteignent à peine le volume d'un pois.

A partir du 12 janvier, les injections sont pratiquées tous les jours ; on injecte un centimètre cube de la solution suivante :

| | |
|---|---|
| Chlorhydrate neutre de quinine..... | 1 gramme. |
| Eau distillée..... | 4 grammes. |

Chaque centimètre cube représente 0 gr. 25 de sel de quinine. On peut se servir de bibromhydrate, de bichlorhydrate, chlorhydro-sulfate dans les mêmes proportions.

L'ulcération qui, nettoyée de temps en temps avec de l'eau bouillie, n'a été recouverte que d'un morceau de coton hydrophile sec, s'est rétrécie des trois quarts ; elle s'est recouverte d'une croûte épidermique au centre de laquelle on aperçoit quelques débris du mamelon. La sécrétion s'est tarie depuis assez longtemps déjà.

Ces modifications locales se sont accompagnées d'un changement radical dans l'état général. La malade mange avec appétit, ses fonctions se sont régularisées, elle a retrouvé la gaieté et le sommeil. Ses forces sont en grande partie revenues, elle peut rester levée pendant plusieurs heures. L'examen du sang montre que le taux des globules rouges est normal et qu'il y a une très légère hyperleucocytose.

On a pratiqué cinquante-quatre injections depuis le commencement du traitement ; leur usage a été suspendu depuis le 10 février, époque à laquelle la malade a reçu, par la voie hypodermique, 16 grammes de sel soluble de quinine. Depuis la cessation du traitement, encore récente, il est vrai, l'amélioration se continue.

**Lavergne.** — *Essai sur les sarcomes du maxillaire supérieur* (Thèse, Paris 1900-1901).

On observe deux variétés de sarcomes sur le maxillaire, le sarcome encéphaloïde au-delà de la trentième année, et le sarcome myéloïde chez les jeunes gens. La pathogénie en est incertaine ; tout au plus peut-on parfois, avec quelque raison, invoquer le traumatisme comme cause déterminante.

Dans la première période de l'affection les symptômes sont obscurs et la confusion est possible avec une périostite alvéolo-dentaire, une sinusite ou un polype nasal.

Un peu plus on devra distinguer le sarcome des tumeurs bénignes de l'os. Quant à le différencier du cancer, ce qui n'est pas toujours aisé, il importe peu, car l'intervention est la même et malheureusement bien souvent, le pronostic tout aussi sombre.

**Mantilla.** — *Leucoplasie et Cancer* (Thèse, Paris, 1901).

D'après l'auteur, l'épithélioma doit être regardé comme une phase ultime de l'évolution de la leucoplasie, Il est donc nécessaire d'instituer le traitement suivant:

1° Prévenir, dans la mesure du possible, l'apparition de la leucoplasie, ou tout au moins son extension, en supprimant, chez les syphilitiques, toutes les causes d'irritation (tabac, alcool, carie dentaire, chicots, appareils prothétiques, etc.) ;

2° Dès que la plaque est constituée. la soigner rigoureusement : abstention des causes d'irritation, antisepsie méticuleuse de la bouche, lavages avec des solutions alcalines (borate de soude, eau de Vichy, chlorate de potasse, chlorate de magnésie, attouchements au bichromate de potasse) ;

3° Surveiller attentivement l'évolution de la plaque leucoplasique et dès l'apparition de tout phénomène suspect, recourir d'emblée aux procédés d'exérèse ;

4° Enfin, dans le cas d'épithélioma confirmé, en pratiquer l'ablation largement et attaquer avec courage les récidives tant que l'état local et général du patient rend l'intervention rationnelle.

**S. M. Christoff.** — *Sur le traitement curatif du cancer du gros intestin (rectum excepté).* (Thèse, Montpellier, 1901).

D'après l'auteur, la valeur du traitement curatif doit être différemment appréciée, car il faut distinguer lés malades opérés pour occlusion intestinale et ceux chez lesquels on intervient en dehors de tout arrêt dans la matière, pour un cancer se manifestant d'ordinaire par une tumeur.

Lorsqu'on opère pour occlusion intestinale, la recherche de l'agent de l'étranglement est souvent longue et difficile ; de ce fait, l'opération est

déjà plus grave, et sa gravité est encore augmentée par l'état général, souvent mauvais, du malade. Dans ces conditions, il y aura lieu de s'en tenir à un anus contre nature; c'est seulement dans les cas de tumeurs bien limitées et bien mobiles, c'est-à-dire dans des conditions exceptionnellement favorables, qu'il sera permis de faire la résection intestinale et de terminer par la suture circulaire.

Lorsque, au contraire, on intervient contre une tumeur qui n'est pas accompagnée des signes d'occlusion, l'opération est plus facile, plus courte ; il est donc permis d'être plus hardi, mais nous pensons que, même dans ces cas, il convient d'être entièrement prudent. Nos observations, ainsi que les statistiques récentes, nous paraissent démontrer en effet : 1° que la résection intestinale est une opération relativement bénigne à la condition de pouvoir enlever franchement l'intestin hors du ventre ; 2° que sa gravité est encore plus grande lorsqu'on est obligé de disséquer laborieusement un intestin adhérent à la fosse iliaque ou à la paroi abdominale postérieure. Dans ce dernier cas, les opérations palliatives nous paraissent tout à fait indiquées ; l'anus contre nature est la plus simple ; mais l'entéro-anastomose, l'exclusion intestinale, prendront probablement sous peu une place importante ; mais dans le cas d'occlusion aiguë, la cure radicale, si elle est indiquée, sera précédée d'un anus contre nature.

---

# INDEX BIBLIOGRAPHIQUE

**Les travaux sans indication d'année sont de 1901.**

---

## Appareil de la locomotion

Balcam (E.). Ostéosarcome du maxillaire supérieur chez les enfants (Bordeaux, 1900). — Cianri. La chirurgie conservatrice dans les tumeurs malignes des os. (Rif. Méd. Roma, 265). — Cotterill (J.) Case of hypertrophic ostéopathy, etc... (Scottish m. a. s. j. Edinb., 475). — Fittig (O.). Em fall von Scheinbur primären Cancroid der Ulma (Bertr. z. Klin. chir. Fübing. 703). — Freemann (L.). Ostéosarcome périostique du fémur Ann. Sivry. Phila., 318).

---

## Appareil de l'innervation

Rendu. Compression de la moelle cervicale par un C... secondaire (Semaine méd. Par. 347). — Valkoff (E.). Contribution à l'étude des sarcomes primitifs des nerfs des membres (Montpellier, 1900).

---

## Appareil de la digestion

### 1° *Partie sus-diaphragmatique de l'appareil de la digestion*

Borgoni (B.). Sarcoma fusi-cellulare del palato duro (Gior. ital. di laryng. Napoli, 2). — Chauveau (C.). Leucocythémie symptomatique d'un lymphosarcome amygdalien (XIII° Cong. int. méd. Par. 330). — Debove. Du C... de l'œsophage (Méd. mod. Par. 1-2). — Franchet (J.). Tares nerveuse; Nœvi pigmentaires; tumeurs malignes (Par. 1900). — Jacobson (N.). Sarcome primitif de l'amygdale (Buffalo M. J., 4005. — Monski. C... de la mâchoire inférieure et de la bouche (Jahr. d. Schler, Breslau, 1900, 156). — Morestin (H.). C... du plancher de la bouche (Soc. anat. Par. 1041, 1900). — Schalgenhaufer (F.). Lymphosarcome de l'œsophage secondaire (Arch. f. path., Berlin, 147). — Shimanck (F.). Primory branchiogenic C... (Phila. M. J., 29). — Zweig (W.). Einc neuc Behandlungs méthode des œsophagus carcinomes (Med. Rundsel, Berlin, 801).

### 2° *Partie sous-diaphragmatique de l'appareil de la digestion*

Augier (D.). Epithelioma du rectum chez un homme de 74 ans. Guérison (J. Sc. méd., Lille, 136). — Bartlett (W.). Sur le C.. du cœcum (Saint-Louis, M. Rev., 22). — Berti (Ej.). Di un adenoma cistico dell'intestino in una limba di 30 giorni (Ic. Med. Bologna, 1900, 845). — Casaretti (V.). Etude clinique du C... gastrique (Rif. Med. Roma, 148). — Fenwick (W.). Sarcome primitif de l'estomac (Lancet Lond., 463). — Guillot (M.). Traitement chir. du C... du pylore (Paris, Broch.). — Hartmann. De l'homodiagnostic dans le C... de l'estomac (Soc. chir. Par., 4). — Hoche (L.). Du C... gastrique secondaire (Presse Méd. Par., 67). — Jeannel (M.). Extirpation abdomino-périnéale du rectum C... (Paris, Broch.). — Krokiewicz (A.). C... de l'estomac, consécutif à un ulcère rond (Gaz. lek. Warzowa, 267). — Macdonald (W.). The improved technique in the opérative Surgery of carcinoma of the stomacl. (Ann. Surg. Phila, 157). — Meriwether (F.). Traitement du C... de l'estomac, discussion (Charlotte M. J., 12). — Monro (T.) et M'Laren (H.). C... de la grande courbure de l'estomac (Glasgow, M. J., 115). — Monroc (G.). C... du rectum (Cinc. Lancet Clin., 1900, 557. — Poirier. C... iléo-cœco-colique (Soc. chir. Par., 10). — Sorel. Un cas de C... du colon transverse (Toulouse, Méd., 22). — Vautrin. Traitement chirurgical du C... de l'estomac (Rev. M. de l'Est, 89). — Witherspoon (T.). C... du Cœcum (St-Louis, M. Rev., 19).

### 3° *Annexes de l'appareil de la digestion*

Hawthorn (Ed.) et Turcan (E.). Deux cas du C... du pancréas (Marseille, Méd..., 100). — Jona (G.). C... squizheux du foie (Riv. venet. de sc. m., Vénezia, 16). — Lecène et Pagniez. Deux nouveaux cas de C... juxta

hépatique primitif des voies biliaires (Arch. g. méd. Par., 176). — Rolleston (H.). C... primitif de l'ampoule de Vater (Lancet. Lond., 467).

---

## Appareil de la respiration

Rispal. C... primitif du poumon (Echo Méd., Toulouse, 65). — Shimanck (F.). Primary bronchiogenic C... (Phila. M. J., 29).

---

## Appareil de la secrétion urinaire

Antona (A. d'). Les indications de la néphrectomie dans les tumeurs malignes (XIIIe Cong. int. Méd. Par., 56).— Guillot. De la néphrectomie dans les tumeurs malignes du rein (XIIIe Cong. int. Méd. Par., 92). — Lecène (P.) et Pouliot (L.). C... primitif de la capsule surrénale droite (Soc. Anat. Par. 1073). — Nanu. De la néphrectomie dans l'anurie causée par le C... de l'utérus (XIIIe Cong. int. Méd. Par., 66). — Puig-Ametller (A.). Des tumeurs malignes du rein chez l'enfant et chez l'adulte (Montpellier, 1900). — Reynès. Hématurie de cause néoplasique; néphrectomie (XIIIe Cong. int. Méd. Par., 77).

---

## Appareil de la génération

### 1° *Organes génitaux de l'Homme*

Loumeau (E.). Deux cas de C... de la prostate (Echo Méd., Toulouse, 78). — Parker (C.). Epithelioma du pénis (Am. J. Derm., Saint-Louis, 255). — Whitaere (H.). Epithelioma du pénis (Cincin. Lonc. Clin., 1900, 597).

### 2° *Organes génitaux de la Femme*

Baldy (J.), Résultats du traitement du C... du col de l'utérus (Ann. J. Obst. N. Y., 607). — Boursier et Venot. C... primitif de la trompe utérine (Rev. de Gynec. Par., 221). — Borec (J.). Du traitement du C... de l'utérus (Am. Egynœc., N. Y., 312). — Brothers (A.). Un cas de tumeur maligne du chorion (Am. J. Obst. N. Y., 60). — Calderini. C... de l'utérus (Lucina, Bologna, 13). — Caturani (M.). Traitement du C... utérin par le carbure de calcium (Arch. ital. Napoli, 64). — Cazentino (G.). C... primitif du corps de l'utérus (All. d. Soc. ital. d. Roma. 160, 1900). — Clarke (A.). Tumeur maligne des organes pelviens (Am. J. Obst. N. Y., 641). — Crossen (H.). Early recognition of. uterine C. . (Am. J. Surg. a. Gyn., St-Louis, 125). — Cucca (C.). Sur le traitement du C...

utérin inopérable par le bleu de méthylène (Russegna d'Obst. Napoli, 10). — Cullen (T.). Variété rare d'adéno-carcinome utérin (Johns Hopk. Hosp. Balt., 401, 1900). — Currier (A.). C... de l'utérus (Ann. Gynec. Bost., 498). — Dienst (A.). Sarcome kystique de l'utérus (Jahresb. de Schles. etc., Bresl.. III, 1900). — Flaischlen. Myome et C... de l'utérus (Ztschr. f. Geb. Stuttg., 171). — Gottschall (P.). Syncytioma malignum (Bectr. z. Geb., Leipz., 331). — Handfield-Jones (M ). On diagnosis in cancer of the body of the Womb. (Brit. M. J. Lond., 136). — Hegar (K.). Dégénérescence C... des myomes de l'utérus (Bectr. z. Geb., Leipz., 303). — Jordan. Die chirurgische Behandlung der Uterus carcinome (Ztschr. f. Geb..., Stuttg., 300). — Krœnig. Zur operatinen Behandlung des primaren Scheidonkrobses (Arch. f. Gyn., Berl., 38). — Küstner (O.). Die epithchialen Geschweilste der uterus (Kustner Klein. Lehrb... Yeria, 199). — Lehmann (F.). C... primitif du corps de l'utérus (Arch. f. Gyn., Berl., 439). — Leighton (G.). Traitement palliatif du C... de l'utérus (Brit. M. J. Lond., 364). — Linfors (A.). Synctioma malignum vaginœ (Centr. f. Gyn., Leipz., 557). — Mastny (A.). Zur Kenntniss der malignen Myome der uterus (Ztschr. f. Heilk., Leipz., 117). — Montgomery (E.). The operative treatment of cancer of the utérus. Discussion (Ann. Gyn. N. Y., 232). — Moraller (F.). Angio-sarcome plexiforme de l'utérus (Monatsch. f. Geb., Berl., 551). — Olivier (T.). On malignant diseares of the female genitalia (Brit. M. J., Lond., 133). — Orthmam, C... périurethral (Ztsch. f. Geb., Stuttg., 170). — Pfannenstiel (J.). Ueber die Herlerfalge bei Krebs der Gebörmutter (Centr. f. Gyn., Leipz., 361). — Seydel (O.). Tumeurs malignes de l'utérus (Ztsch. f. Geb., Stuttg., 237). — Veit (G.). Gelärmutterkrebs (Deuts. Klin. Wien.. Berl., 69. — Weir (Wm.). Muscle all sarcomata of the utérus (Ann. J. Obst. N. Y., 618). — Werder (X.). Zur Frage der Radical opération beim uteruskrebs (Arch. f. Gyn., Berl., 601). — Zangemaster (W.). Blasen veranderungen bei Portio-und Corvic-carcinomen (Arch. f. Gyn., Berl., 472).

### 3° *Annexes de l'appareil de la génération*

Bell (J.). Traitement du C... de la mamelle (Ann. J. Surg., St-Louis, 142). — Riese. Traitement du C... de la mamelle. (Deuts. Med. Berl., Berl., 150).

---

## Généralités

Adamkiewicz (A.). Kann der krebs in Scinem sidtlichem, etc. (Klin. Fler. Wol. Wien., 241). — Bard (L.). Du diagnostic par l'hematolyse de la nature C... des pleurésies (Soc. Biol. Par., 170). — Behla (R.). Die krebserkrankungen der stadt, etc... (Ztschr. f. M. Beamte, Berl., 275). — Berger. Extirpation d'un épithelioma (Soc. chir., Par., 123). — Besson (E.). Du C... de l'ombilic (Paris, Thèse). — Bindi (F.). Tumeur du tissu élas-

tique (Puglia Med. Bari, 13). — Bollaan (C.). Behandeling van huidepitheliom met X... etralen (Mederl. Tryd..., Amsterd. 633). — Bosc (F.). De la culture des parasites (Soc. Biol., Par., 1053). — Dor (E.). Premiers essais de cytolises des C... (Gaz. hebd. M., Par. 145). — Franke (F.). Carcinomative Entortung subcutun gelegener, etc. (Arch. f. Klin. Chir. Berl., 242). — Gaelet (A.). Cancéreux et incurables (Soc. bel. chir., Brux., 66). — Grunert. Opération de sarcome (Med. Rundschau, Berl., 813). — Hauser (G.), Zur plastischen Dorstellung der krebsigen, etc. (Arch. f. path., Berl., 165). — Héricourt (J.). A propos des sérums cytolitiques (Gaz. hebd. M. Par., 12). — Kissinger (P.). Brustdrüscukrebs entitanden Nach. Behandlungen, etc. (Deuts. Med, zity. Berl. 193). — Kollick (A.). Em Fall von carcinoma ventriculi, etc. (Prag. M. Wel., 67). — Launois (E.). Traitement des tumeurs malignes inopérables par la quinine. Discussion : Bazy, Berger, Félizet, Poirier, Quénu, Tuffier (Soc. chir. Par., 167). — Lewy (B ). Em Fall. von Magenkrebs, etc. (Berl. Klin, Woch, 425). — Libman (E.). Ueber Dünndarmsarkome (Witt. a. d. Grenzg. Yéna, 446). — Lorwm (W.). Die Verbreitung der krebskrankheit, etc. (Diss. inaug. München). — Masek (Dide). Un cas de sarcome idiopathique multiple hémorragique (Liecniche Viestn. Zagrel., 14). — Mills (A.). Deux cas de tumeurs malignes abdominales chez les enfants (XIII[e] Cong. int. Méd. Par., 121). — Puccioni (G.). Sarcome épibulbaire (Acad. Med. Roma, 515, 1900). — Regidor (P.). Traitement de l'épithélioma superficiel, par le râclage (Oto-Rino-Laryng., Madrid, 246, 1900). — Reynier (P.), Traitement des tumeurs malignes par le sérum anticellulaire : Rapport. *Discussion :* Anger, Berger, Lucas-Championnière, Monod, Nimier, Picqué, Quénu, Reclus, Reynier, Rochard, Terrier, Tuffier (Soc. chir. Par., 132). — Richon. Lymphadénome du médiastin (Rev. M. de l'Est, 86). — Sebileau. Lymphadénomes du médiastin (Soc. chir. Par., 35). — Tauzia (A.). Traitement des épithéliomas par la pâte arsénicale (J. Med. Bordeaux, 152). — Wlaeff. A propos de la sérothérapie des tumeurs malignes (Soc. de Biol. Paris, 285).

---

*Le Gérant :* P. LANGLOIS.

Châteauroux. — Imp. P. Langlois et Cie

*TOUTES MALADIES*

# Capsules

# RAQUIN

**Approuvées par l'Académie de Médecine**

**INSOLUBILITÉ DE LA CAPSULE GLUTINEUSE**

*dans l'Estomac, absence d'odeur et de renvois, tolérance parfaite*

Faire prendre au moment des repas, dans les 24 heures :

**1 à 3 Capsules RAQUIN hydrargyriques;**
**3 à 15 Capsules RAQUIN des autres sortes.**

**CAPSULES RAQUIN** au Copahivate de Soude (0g40).
**CAPSULES RAQUIN** au Copahu titré (0 gramme 50).
**CAPSULES RAQUIN** au Cubèbe (équivalent de 1 gr. de poudre).
**CAPSULES RAQUIN** au Goudron (0 gr. 25 par Capsule).
**CAPSULES RAQUIN** au Bichlorure d'Hydrargyre (0g01.)
**CAPSULES RAQUIN** au Protoiodure d'Hydrargyre (0g05)
**CAPSULES RAQUIN** à l'Ichthyol..... (0 gr. 25).
**CAPSULES RAQUIN** au Salol..... (0 gr. 25).
**CAPSULES RAQUIN** au Salol Copahivaté (aa 0 gr. 18).
**CAPSULES RAQUIN** au Salol-Santal..... (aa 0 gr. 16).
**CAPSULES RAQUIN** à l'Essence de Santal (0 gr. 25).
**CAPSULES RAQUIN** à la Térébenthine..... (0 gr. 25).

**PRESCRIRE : CAPSULES RAQUIN**

***Exiger la Signature RAQUIN***

et le **TIMBRE** de l'**UNION** des **FABRICANTS**

**FUMOUZE-ALBESPEYRES, 78, Faubourg Saint-Denis, PARIS**

# Pilules de Blancard

*à l'Iodure ferreux inaltérable*

APPROUVÉES par l'ACADÉMIE de MÉDECINE

**ANÉMIE - CHLOROSE**
**TUBERCULOSE**
**SCROFULES**
**GOÎTRE**
etc.

PILULES DE BLANCARD

DOSES
2 à 6 Pilules
1 à 3 cuillerées de Sirop } par jour

## Sirop de Blancard

*à l'Iodure ferreux inaltérable.*

**Exiger** pour avoir les **Véritables Produits :** la Signature **BLANCARD,** l'adresse : 40, Rue Bonaparte, Paris, et le Timbre de Garantie.

---

# BIOGAÏACOL

*PHOSPHATE de GAÏACOL BAUDON*

**Combinaison du Phosphore avec le Gaïacol principe actif de la Créosote.**

**ANTISEPTIQUE PULMONAIRE, ANTICATARRHAL**

**BRONCHITES AIGUËS et CHRONIQUES, suites d'Influenza, etc.**

1 à 6 PILULES PAR JOUR AUX REPAS

**BAUDON, 12, Rue Charles V, PARIS-BASTILLE.**

# REVUE

DES

# MALADIES CANCÉREUSES

CLINIQUE, EXPÉRIMENTALE ET BIBLIOGRAPHIQUE

*sous la direction de MM. les Professeurs*

**S. DUPLAY**

CHIRURGIEN DE L'HÔTEL-DIEU

**O. LANNELONGUE**

CHIRURGIEN DE L'HÔPITAL DES ENFANTS

**V. CORNIL**

MÉDECIN DE L'HÔTEL-DIEU

*avec le concours de MM. les Docteurs:*

Pr BARD
A. BOISSARD
A. BRAULT
M. CAZIN
R. CONDAMIN
M. DENUCÉ
L. GALLIARD
E. GAUCHER
M. ISCH-WALL
G. MARCHANT
Pr MAYET
Pr NEPVEU
E. NITOT
P. RECLUS
P. RELLAY
P. REYNIER
A. RICARD
A. ROUTIER
C. SAVOIRE
M. TOUPET
A. TROUSSEAU
F. VERCHÈRE

**Rédacteur en chef:**

**Dr E. OZENNE**

ANCIEN INTERNE DES HOPITAUX, CHIRURGIEN DE SAINT-LAZARE

---

**SIXIÈME ANNÉE: 1901**

6me FASCICULE — 20 NOVEMBRE 1901

---

**ABONNEMENT ANNUEL:**

PARIS: 8 francs. — DÉPARTEMENTS et UNION POSTALE: 10 francs

PRIX DU NUMÉRO : 2 francs

---

PARIS

SOCIÉTÉ D'ÉDITIONS SCIENTIFIQUES

PLACE DE L'ÉCOLE DE MÉDECINE

4, Rue Antoine-Dubois, 4

1901

REVUE
DES
MALADIES CANCÉREUSES

## MÉMOIRES ORIGINAUX

# LE ROLE DES GANGLIONS LYMPHATIQUES DANS L'INFECTION CANCÉREUSE

par le Dr Paul COUDRAY
ancien chef-adjoint de clinique chirurgicale de la Faculté (1)

*(Suite et fin)*

F. — *Cancer de l'utérus.*

L'anatomie pathologique est ici particulièrement importante. Les propagations, par voie lymphatique, s'opèrent assez vite du col au tissu cellulaire péri-cervical, et aux ligaments larges ; les ganglions inguinaux sont souvent dégénérés, puis les iliaques et même les ganglions prévertébraux. Ce sont ces propagations — sans parler des envahissements des organes voisins, de la vessie en particulier, tendant à immobiliser l'utérus d'une manière parfois précoce — qui constituent la source principale des insuccès opératoires et pour beaucoup de chirurgiens, fournissent des contre-indications aux interventions radicales.

Ces considérations d'évolution bien connues justifient aussi, dans une large mesure, d'une part, les opérations partielles, la simple ablation du col, et d'autre part les opérations palliatives.

Nous suivrons dans ce rapide exposé le cadre de l'article de Pozzi dans son traité de gynécologie (1897).

A. *Cancer du col.* — 1° Les *opérations partielles* portant sur le col seulement ont fourni des résultats satisfaisants ; elles n'ont qu'un tort, c'est

(1) Rapport présenté à la séance plénière des Sociétés Médicales, 20 mai 1901.

d'être démodées. On se rappelle les discussions de Verneuil tenant pour l'amputation sous-vaginale au moment où l'hystérectomie vaginale totale faisait son apparition : Trélat avait aussi des résultats bons avec l'ablation du col avec l'anse galvanique. On pouvait ouvrir le péritoine, mais c'était si rare. Bref cette simple méthode, au point de vue de la survie, semblait meilleure que l'hystérectomie vaginale. Quelques attardés pratiquent encore cette ablation partielle ; peut-être n'ont-ils pas tort, bien entendu dans les cas très limités de cancer du col.

Lorsque la lésion atteint tout le col, c'est à l'amputation *supravaginale* préconisée par *Schröder* surtout qu'on a eu recours. Pozzi ne croit pas à l'exactitude des magnifiques statistiques données au sujet de cette opération, par Hoffmeier en particulier. On arriverait à une mortalité opératoire de 6 pour 100 environ avec 50 pour 100 de guérisons persistantes après 2 ans. Pozzi trouve cela trop beau, il écrit : « C'est, me semble-t-il, » la meilleure démonstration de nombreuses erreurs de diagnostic que » doivent récéler ces séries extraordinaires sur lesquelles on a basé le » procès de l'hystérectomie précoce. »

Il faut en effet compter, dans le jugement à porter sur les opérations du cancer, sur les erreurs de diagnostic, qui paraissent surtout fréquentes à *l'utérus* et cela s'explique très bien, car Cornil a insisté en 1889 (*Journal des connaissances médicales*) sur les *ressemblances histologiques* de la métrite glandulaire avec certains stades de l'évolution de l'épithélioma cylindrique. Aussi Terrier se défie beaucoup des erreurs de diagnostic quand on parle de guérisons définitives du cancer de l'utérus. Cette remarque générale faite, passons à :

2° *L'hystérectomie vaginale totale.* — Cette opération, à son tour, deviendrait vieillote : ainsi l'exige le progrès. Cette opération est cependant à l'heure actuelle celle à laquelle la grande majorité des chirurgiens ont recours dans le traitement du cancer de l'utérus, bien qu'on lui reproche fortement de négliger les *ganglions.* On est bien fixé aujourd'hui sur sa valeur, car elle a été largement pratiquée dans tous les pays, et particulièrement en France par Bouilly, Richelot, Segond, etc. Pozzi, qui en est très partisan, résume son opinion à peu près dans les termes suivants :

Cette opération, *qui est la meilleure cependant pour le cancer de l'utérus*, ne peut être considérée que comme un traitement palliatif d'une durée plus ou moins longue, d'un an en moyenne. Quant aux guérisons définitives il vaut mieux n'en pas parler. Pozzi et Terrier pensent qu'il s'agit d'erreurs de diagnostic. Aussi Pozzi en est-il venu, avec d'autres et Segond en particulier, à limiter les indications opératoires et à dire ceci : ne pas opérer le cancer du col avec propagation profonde ou envahissement du vagin, de la vessie ou du rectum, et recourir dans ces cas au curettage et à la cautérisation, moyen palliatif qui donne des survies appréciables : nous avons tous des faits qui donnent raison à cette manière de voir.

Dans les cancers de l'utérus « il faut savoir s'abstenir, même quand ils sont anatomiquement opérables. »

Voici maintenant quelques chiffres. Bouilly sur une statistique de 127 cas a eu une survie maximum de 4 ans 1/2. Segond sur 95 cas, a eu 4 *survies* de 4 ans et plus ; 2 de 4 ans, 1 de 9 ans ; 1 de 10 ans ; ces deux derniers résultats doivent être considérés comme de véritables exceptions.

3° *Hystérectomie abdominale.* Depuis quelques années, Freund, Czerny et à leur suite quelques chirurgiens ont pratiqué l'hystérectomie abdominale pour le cancer du col. Cette opération permet de faire des opérations plus complètes et d'enlever les *ganglions du bassin* ou même *plus haut.* On parle aussi d'évidement du bassin, mais la plupart considèrent cette manœuvre comme illusoire. Il est difficile de juger cette opération encore trop jeune. *Ricard* (Société de chirurgie, 19 juillet 1899), Jacobs (Congrès d'Amsterdam, 1899), Schwartz (Société de chirurgie, 4 octobre 1899) ont cité des faits favorables à l'hystérectomie abdominale, d'autre part, Mauclaire, J. Faure, Terrier, en ont relaté de moins favorables — et ils ne *paraissent pas avoir enlevé beaucoup de ganglions.* Terrier, sur 15 cas a eu 3 morts opératoires, soit 20 pour 100, ce qui, pour un chirurgien aussi expérimenté, est une mortalité importante. Aussi Terrier estime-t-il que ces résultats sont loin d'être brillants. Quant aux résultats définitifs, ils sont douteux, car 9 opérées revues sont en récidive ou bien présentent des indurations suspectes.

Les chirurgiens allemands ont apporté de nouveaux faits en 1900, et tout récemment au dernier *Congrès d'avril 1901.*

Wertheim (Société Império-Royale de Vienne. 17 nov. 1900 et *Semaine médicale*, p. 404), invoque la nécessité de *toujours enlever les ganglions*, donc la voie abdominale est indispensable ; même, lorsque les tissus périutérins semblent indemnes, il y a des ganglions infiltrés dans le petit bassin. Au cours de la laparotomie, dit-il, il faut découvrir les uretères et les gros vaisseaux, commencer l'extirpation *des ganglions* par ceux qui sont au-dessous de l'aorte, extirper l'utérus, puis faire la toilette du bassin, cette toilette qui laisse si incrédules Terrier, Segond, Richelot, etc. Ainsi pratiquée, l'opération n'est pas innocente, puisque sur 30 cas, Wertheim comptait 11 décès opératoires. Au *dernier Congrès allemand*, Wertheim avait amélioré son manuel ou restreint ses indications opératoires, puisque sur une nouvelle série de 20 cas il n'a eu que 3 décès, dont 2 par nécrose des uretères. Dans 18 cas il a enlevé des ganglions cancéreux.

*Wertheim* a été à peu près le seul de son avis. Jordan (Heildelberg), assistant de *Czerny*, rapporteur de la question, constate que les chirurgiens français ont accueilli l'opération de Freund avec un certain enthousiasme mais qu'en Allemagne on est resté à l'hystérectomie vaginale, infiniment plus bénigne. Schuchardt, Doderlein, Olshausen, Martin (de Greifswad), sont tous d'accord avec Jordan pour déclarer que l'hystérectomie abdo-

minale ne contrebalance pas en longues survies le désavantage certain de sa mortalité élevée en tant qu'opération. Terrier avait déjà émis cet avis, nous le constatons de nouveau, de même que Pozzi.

B. *Cancer du corps.* — L'hystérectomie abdominale, d'après Segond, n'est pas le traitement de choix du cancer du corps de l'utérus ; elle n'est indiquée que lorsque l'utérus est trop volumineux pour être extirpé sans morcellement. Dans le cas contraire, et lorsque ce cancer du corps n'est pas propagé aux parties voisines, c'est à l'hystérectomie vaginale qu'il faut avoir recours.

## G. — *Cancer de l'estomac.*

Je dirai enfin un mot du *cancer de l'estomac*, parce que c'est l'un de ceux dans lesquels interviennent le plus les altérations ganglionnaires.

Cornil et Ranvier, dans leur 2e édition, t. II, 1884, avaient écrit ceci : « les ganglions lymphatiques de la petite courbure sont toujours trans- » formés en totalité ou en partie ». Ils ont aussi signalé l'envahissement fréquent du foie... peut-être cet envahissement se fait-il par voie lymphatique. Tous les chirurgiens qui ont pratiqué un certain nombre de gastrectomies ont trouvé fréquemment ces ganglions altérés, mais d'autres groupes peuvent être intéressés. Mickulicz (*Congrès allemand de chirurgie*, 1898) a particulièrement étudié les propagations ganglionnaires du cancer de l'estomac et il en a décrit 4 groupes : 1° *ceux de la petite courbure*, le plus souvent atteints ; 2° ceux de la grande courbure ; 3° ceux du grand épiploon (situés entre l'estomac et le côlon transverse et dont l'ablation entraînerait presque nécessairement l'extirpation du côlon transverse) ; 4° ceux de la région du pancréas, difficiles à enlever, car on peut léser en particulier l'artère splénique, et lier le canal cholédoque, sans s'en apercevoir, comme cela est arrivé à Mickulicz.

Cunéo, dans une excellente thèse 1899-1900, a fait de nouvelles recherches sur les lymphatiques de l'estomac, et décrit avec une grande précision les territoires lymphatiques de l'estomac, au nombre de trois, et montré les ganglions lymphatiques non seulement en contact avec l'estomac, généralement sur le trajet des artères qui contournent cet organe, mais les ganglions qui entourent le tronc cœliaque et ses branches, le hile du foie. Il y en a même dans l'épaisseur de l'estomac. comme l'a montré Letulle en 1899. De plus, Cunéo a fait voir les communications qui existent entre les lymphatiques de l'estomac avec ceux des organes voisins, œsophage, duodénum. Enfin, nous devons dire que les dessins très nets de Cunéo montrant des chaînes ganglionnaires parastomacales semblent de nature à impressionner désagréablement un chirurgien sur le point de faire une gastrectomie. La considération seule de l'altération pour ainsi dire constante des ganglions de la petite courbure, et de la présence de

# REVUE

DES

# MALADIES CANCÉREUSES

# REVUE

DES

# MALADIES CANCÉREUSES

CLINIQUE, EXPÉRIMENTALE ET BIBLIOGRAPHIQUE

*sous la direction de MM. les Professeurs*

**S. DUPLAY**

CHIRURGIEN DE L'HÔTEL-DIEU

**O. LANNELONGUE**

CHIRURGIEN DE L'HÔPITAL DES ENFANTS

**V. CORNIL**

MÉDECIN DE L'HÔTEL-DIEU

*avec le concours de MM. les Docteurs:*

Pr BARD
A. BOISSARD
A. BRAULT
M. CAZIN
R. CONDAMIN
M. DENUCÉ
L. GALLIARD
E. GAUCHER
M. ISCH-WALL
G. MARCHANT
Pr MAYET
Pr NEPVEU
E. NITOT
P. RECLUS
P. RELLAY
P. REYNIER
A. RICARD
A. ROUTIER
C. SAVOIRE
M. TOUPET
A. TROUSSEAU
F. VERCHÈRE

**Rédacteur en chef:**

**Dr E. OZENNE**

ANCIEN INTERNE DES HOPITAUX, CHIRURGIEN DE SAINT-LAZARE

---

**SIXIÈME ANNÉE: 1901**

---

**ABONNEMENT ANNUEL:**

PARIS: **8** francs. — DÉPARTEMENTS et UNION POSTALE: **10** francs

PRIX DU NUMÉRO : **2** francs

---

PARIS

SOCIÉTÉ D'ÉDITIONS SCIENTIFIQUES

PLACE DE L'ÉCOLE DE MÉDECINE

4, Rue Antoine-Dubois, 4

1901

# TABLE DES MATIÈRES DU TOME SIXIÈME
(Année 1901)

NOTA. — *Les chiffres romains indiquent le fascicule de la Revue dans lequel le mémoire a paru.*

## I. — BULLETIN


I. **Ozenne (E.).** — Sociétés contre le cancer . . . . . 7


## II. — MÉMOIRES ORIGINAUX


I-II. **Bra.** — Traitement du cancer. . . . . 38-87
I-V. **Bra.** — Sur les formations endogènes du champignon isolé des tumeurs cancéreuses. . . . . 101
I. **Chevalier (J.).** — Etiologie du cancer. . . . . 16
V-VI. **Coudray (P.).** — Le rôle des ganglions lymphatiqnes dans l'infection cancéreuse. . . . . 125-153
IV. **Courtois-Suffit.** — Rôle des ganglions lymphatiques dans le cancer. . . . . 104
VI. **Desnos (E.).** — Du rôle des ganglions lymphatiques dans l'infection cancéreuse. . . . . 162
II-III. **Lemière (G.)** — Le parasitisme dans le cancer (*suite et fin*) . . . . . 46-77
IV. **Ozenne (E.).** — A propos de l'engorgement ganglionnaire dans le traitement des cancers du sein. . . . . 97
VI. **Raymond (P.).** — De l'ablation des ganglions dans le cancer. . . . . 160
III. **Wlaeff.** — Contribution à l'étude du traitement des tumeurs malignes par le sérum anticellulaire. . . . . 65


## III. — REVUES ANALYTIQUES

*1° Thèses et brochures*


**Boissier (P.).** — Etude clinique du cancer primitif du corps de l'utérus . . . . . 31
**Broquet (Ch.).** — Contribution à l'étude du cancer de l'estomac. . 140
**Carrel (A.).** — Le goître cancéreux. . . . . 140

**Christoff** (S. M.). — Sur le traitement curatif du cancer du gros intestin (rectum excepté). . . . . 143
**Chevalier** (G.). — Le cancer : Maladie parasitaire. . . . . 30
**Dorson** (P.). — De la transformation maligne des nœvi pigmentaires . . . . . 30
**Lavergne**. — Essai sur les sarcomes du maxillaire supérieur. . . 143
**Lazaroff** (P.), — Contribution à l'étude des ostéosarcomes de la colonne vertébrale. . . . . 31
**Mantilla**. — Leucoplasie et Cancer. . . . . 143
**Paulitis** (J.). — Fibromes kystiques de l'utérus. . . . . 31

*2° Travaux divers*

**A**

**Abadie**. — *Voir* **Verger**.
**Auché** (B.). — Sarcome du testicule chez un taureau. . . . . 87
**Audry** (Ch.). — Sur un angio-épithéliome de la peau. . . . . 52
**Audry** (Ch.). — Sur les cellules géantes épithéliales. . . . . 60

**B**

**Bacaloglu** et **Herrenschmidt**. — Sarcome primitif de l'ovaire. . 58
**Bardelehen** (A. V.). — Extirpation totale de l'estomac cancéreux 167
**Barthélemy** (T.). — Note sur le traitement de l'épithélioma de la peau. Guérison en sept mois de lésions multiples et anciennes. . 51
**Bœck** (C.). — Tumeurs sarcoïdes de la peau. . . . . 52
**Bouglé** (Q.). — Cancer de l'œsophage. Gastrotomie. . . . . 54
**Boursier** (A.). — Sur le traitement chirurgical du cancer de l'utérus . . . . . 57
**Bruandet** et **Lefas**. — Sarcome de l'ovaire. Varices lymphatiques. Thrombose du canal thoracique. . . . . 58

**C**

**Calderini**. — Diagnostic et traitement du cancer du corps de l'utérus . . . . . 58
**Caraès**. — *Voir* **Lenoble**.
**Carle** et **Pescarolo**. — Extirpation d'une tumeur du centre de Broca . . . . . 82
**Carlier**. — Intervention chirurgicale dans les tumeurs de la vessie 86
**Clarac** et **Fromaget**. — Epithélioma traité par les applications de pâte arsénicale . . . . . 29

**Courtade.** — Traitement palliatif du cancer de la trachée. Emploi de la sonde en caoutchouc comme canule trachéale. . . . . 27
**Cruchet.** — Néoplasme de l'intestin avec énorme généralisation secondaire du foie. . . . . 25
**Csoker.** — Une levure particulière rencontrée dans certains néoplasmes . . . . . 29

## D

**Dartigues.** — *Voir* **Picqué.**
**Deletrez.** — Traitement du cancer utérin. . . . . 170
**Devaux.** — *Voir* **Dupré.**
**Douglas (C.)** — Leucocytose digestive dans le cancer de l'estomac. 83
**Dubar.** — Sarcome de la paupière supérieure chez une fillette de 8 ans 23
**Dubreuilh** et **Rocher.** — Carcinome hémorragique développé sur un nœvus vasculaire . . . . . 23
**Ducastel.** — Leucoplasie buccale. Epithélioma. Gangrène. Perforation de la joue. . . . . 52
**Dupré** et **Devaux.** — Kystes hydatiques multiples du péritoine. Cancer nodulaire primitif du foie chez un tuberculeux cavitaire. 85

## E

**Ehret.** — Valeur de la présence du bacille filiforme dans l'estomac pour le diagnostic précoce du cancer . . . . . 167
**Englisch.** — Du Carcinome infiltré de la vessie . . . . . 86
**Erhach** et **Wœrtz.** — Résultats de l'hystérectomie vaginale et sacrée pour cancer de l'utérus. . . . . 169
**Estor** et **Puech.** — Résultats du traitement chirurgical du cancer des ovaires.. . . . . 170
**Exner (A.).** — *Voir* **Petersen.**

## F

**Fittig (O.).** — Sur un cas de cancroïde en apparence primitif du cubitus . . . . . 164
**Fossard.** — *Voir* **Souligoux.**
**Fournier (A.).** — De la loucoplasie buccale. . . . . 54
**Fromaget.** — Vaste épithelioma de la face opéré deux fois sans succès, traité par la pâte arsénicale.. . . . . 22

## G

**Gaucher** (E.) et **Sergent** (G.). — Anatomie pathologique, nature et traitement de la leucoplasie buccale. . . . . 24
**Gauthier** (Ch.). — Gliome du noyau coudé. . . . . 81
**Gauthier**. — Epithélioma greffé sur une ostéomyélite prolongée du tibia. . . . . .
**Grégoire** (R.). — Résultats éloignés d'une gastrotomie pour néoplasme du cardia. . . . . 83
**Guillot**. — *Voir* **Malastic**.

## H

**Hannecart** (A.). — Note sur un cas de cancer primitif unilatéral de la trompe de Fallope. . . . . 171
**Hauser** (G.). — Contribution à l'étude des cancers d'origine thymique. . . . . 168
**Heidenhain**. — Quatre opérations pour tumeurs cérébrales. . . . 81
**Herrenschmidt**. — *Voir* **Bacaloglu**.

## J

**Jaboulay**. — Traitement du cancer du sein par la quinine. . . . . 171

## K

**Kinkead** (R. J.). — Epithélioma du col opéré pendant la grossesse. Hystérectomie vaginale après l'accouchement. . . . . 170
**Krause** (F.). — Un cas de tumeur médullaire opéré avec succès . . 82
**Krönlein**. — Résultats du traitement opératoire du cancer du rectum. . . . . 25
**Küstner** (O.). — Un traitement palliatif du carsinome utérin inopérable. . . . . 28

## L

**Launois** (E.). — Un cas d'épithélioma mammaire traité par la quinine. . . . . 141
**Lauwers**. — Fibrosarcome de la fosse iliaque, compliqué d'une grossesse de quatre mois. . . . . 20

**Le Bot.** — *Voir* **Lenoble.**
**Lefas.** — *Voir* **Bruandet.**
**Lengrisck.** — La connexion étiologique entre le traumatisme et la formation des tumeurs. . . . . 59
**Lenoble — Caraès — Le Bot.** — Dégénérescence polykystique des 2 reins chez un fœtus de 7 mois. . . . . 168
**Letulle et Weinberg.** — Appendicite chronique et cancer primitif de l'appendice iléo-cœcal. . . . . 54
**Lorthioir (Z.).** — Hystérectomie totale pour sarcome de l'utérus chez une enfant de 3 ans . . . . . 170

## M

**Mackenrodt.** — De l'opération radicale pour cancer de l'utérus et du vagin avec évidement pelvien. . . . . 169
**Malartic et Guillot.** — Cancer utérin avec ganglion sus-pubien. . 56
**Marchand.** — Crises épileptiformes comme seule manifestation d'une tumeur cérébrale . . . . . 165
**Marcourt et Villar.** — Épithélioma de la face, guéri par le cacodylate de soude extra et intus. . . . . 23
**Merklen (P.).** — Cancer primitif des grosses bronches. . . . . 167
**Miksaïlow.** — Hénoses intestinales multiples d'origine cancéreuse . . . . . 55
**Monod (R.).** — Cancer de la tête du pancréas avec ictère chronique et conservation de la perméabilité du cholédoque. . . . . 85
**Morestin (H.).** — Sarcome de la région sous-orbitaire développé dans les parties molles.. . . . . 52
**Morestin (H.).** — Inversion de l'utérus par une tumeur sarcomateuse occupant le fond de la cavité utérine. . . . . 57
**Morestin (H.).** — Sarcome mélanique du gros orteil . . . . . 60
**Moritz-Schmidt.** — Diagnostic du cancer du larynx. . . . . 27
**Moses.** — Un cas de sarcome de l'amygdale . . . . . 25
**Mouchet (A.).** — Cancer de l'œsophage avec perforation de la trachée. . . . . 166

## N

**Nové-Josserand.** — Lymphosarcome opéré chez un enfant de 2 ans, sans récidive au bout de 3 mois.. . . . . 86

## O

**Ozenne et Plantard.** — Cancer primitif du foie et coagulum caséeux du canal cholédoque . . . . . 83

## P

**Pantaloni (J.).** — Un cas de fibro-sarcome du cordon . . . . . 87
**Perrin (L.).** — Sur les leucoplasies . . . . . 53
**Pescarolo (B.).** — *Voir* **Carle.**
**Petersen (W.)** et **Exner (A.).** — Des rapports existant entre la saccharomycose et la formation des néoplasmes. . . . . 60
**Petrini-Galatz.** — Le cacodylate de soude contre la sarcomatose multiple non pigmentée et non mélanique . . . . . 23
**Picqué** et **Dartigues.** — De la scapulectomie pour tumeurs malignes de l'omoplate avec conservation du membre supérieur. . . . . 20
**Pinatelle.** — Epithélioma de la luette . . . . . 165
**Piollet.** — Epithélioma de la langue chez une femme . . . . . 165
**Plantard.** — *Voir* **Ozenne.**
**Poulopoulos.** — *Voir* **Tsaconas.**
**Pouly.** — Épithélioma mélanique du cou. Généralisation tardive . . . . . 29
**Puech.** — *Voir* **Estor.**

## R

**Ravaut (P.).** — Acromégalie avec diabète sucré. Tumeur du corps pituitaire. Gigantisme viscéral . . . . . 22
**Rocher (L.).** — *Voir* **Dubreuilh.**

## S

**Sabatier (A.).** — Présentation d'une malade opérée pour la première fois il y a 13 ans, d'un sarcome de la région sous-maxillaire. . . . . 172
**Sauvage.** — Cancer œsophagien. Gastrotomie . . . . . 54
**Schede.** — Trépanation dans deux cas de tumeur du cervelet . . . 21
**Schonstadt.** — Adéno-carcinome du rein extirpé avec succès. . . 86
**Sergent (E).** . — *Voir* **Gaucher.**
**Smith (B.)** et **Washbourn (J.).** — Sarcome infectieux chez les chiens. . . . . 59
**Sorel (R.).** — Traitement du cancer utérin par l'hystérectomie vaginale et l'hystérectomie abdominale. . . . . 56
**Souligoux** et **Fossard.** — Lympladénome du testicule. . . . . 87
**Stanculeanu (G.).** — Sarcome du nerf optique. . . . . 165

**Starck (H.).** — Sur le sarcome de l'œsophage. . . . . 166
**Stouffs.** — Hystérectomie vaginale pour cancer du col ayant envahi le vagin. — Lésion d'un uretère. — Anurie post-opératoire. 28

## T

**Thévenot (L.).** — Des endothéliomes des os. . . . . 51
**Thorkild-Rovsing.** — Résection totale de l'estomac. Guérison. . . 166
**Touche.** — Tumeur (sarcome) des méninges rachidiennes. . . . . 82
**Touche.** — Tumeur (psammome) des méninges rachidiennes. . . 82
**Tsaconas** et **Poulopoulos.** — Traitement des ulcérations malignes par la poudre de cynoglosse. . . . . 29

## V

**Veau (V.).** — De l'épithelioma branchial du cou. . . . . 58
**Verger** et **Abadie.** — Tumeur de la dure-mère. Epilepsie jacksonienne transitoire . . . . . 21
**Verstraete.** — Nouvelle observation de fibrome utérin et de cancer du corps avec dégénérescence secondaire des ovaires. . . . . 28
**Viannay (Ch.).** Deux cas d'adénopathie inguinale précoce au cours d'un cancer viscéral. . . . . 55
**Viannay (Ch.).** — Valeur séméiologique de l'adénopathie inguinale dans le diagnostic des cancers viscéraux. . . . . 85
**Villar.** — *Voir* **Marcourt.**
**Vincent.** — Enorme ganglion sous-claviculaire cancéreux secondaire à un cancer utérin. . . . . 55

## W

**Walsbourn.** — *Voir* **Letulle.**
**Weinberg.** — *Voir* **Smith.**
**Witthaner (K.).** — Tumeur du médiastin. Fièvre intermittente symptomatique. . . . . 172
**Wœrtz.** — *Voir* **Erbach.**
**Wolff (H.).** — Du développement d'un cancer sur la bas d'un kyste dermoïde . . . . . 171

## Z

**Zimmerman.** — Résection du gros intestin dans le cancer. . . . 167

# INDEX BIBLIOGRAPHIQUE

Pages

Appareil de la locomotion . . . . . 88-114-144
Appareil de l'innervation. . . . . 115-144
Appareil des sens spéciaux. . . . . 88
Appareil de la digestion. . . . . 89-115-145
Appareil de la circulation. . . . . 90
Appareil de la respiration. . . . . 116-146
Appareil de la sécrétion urinaire. . . . . 117-146
Appareil de la génération. . . . . 90-117-146
Généralités . . . . . 90-118-147

# TABLE GÉNÉRALE DES MATIÈRES

I. — **Bulletin**. . . . . VII
II. — **Mémoires originaux** . . . . . VII
III. — **Revues analytiques**. . . . . VII
1° *Thèses et Brochures*. . . . . VII
2° *Travaux divers*. . . . . VIII
IV. — **Index Bibliographique**. . . . . XIV
V. — **Table générale des Matières**. . . . . XIV

*Le Gérant :* P. LANGLOIS.

Châteauroux. — Imp. P. Langlois et Cie

nombreux troncs qui y aboutissent, implique la nécessité d'une large ablation dans cette région de la petite courbure.

Nous ne nous attarderons pas à donner les statistiques opératoires relatives au cancer de l'estomac. La cause d'échec capitale consiste en ce que presqne jamais la gastrectomie ou pylorectomie ne sera faite à temps : le plus souvent, à cause précisément des *propagations* surtout par voie lymphatique, l'opération radicale n'est pas possible et l'on a recours à la gastro-entérostomie qui parfois d'ailleurs a donné des survies appréciables. En effet, en pareil cas, on a beau enlever la totalité de l'estomac, comme l'ont fait Schlatter (*Sem. méd. Congrès allemand de chirurgie*, 1898), on pourra voir les malades survivre pendant plusieurs mois, mais le danger de la récidive réside précisément dans ces infections *ganglionnaires plus ou moins lointaines*. La mortalité opératoire de la gastrectomie est encore élevée.

Péan fit la première pylorectomie en 1879 et fut suivi par Rydigier et par Billroth en 1881.

En 1892, Jalaguier (*Traité de chirurgie*) estimait la mortalité opérataire à 65 0/0 (d'après une statistique inédite de Jonnesco). Depuis, le pronostic opératoire a été amélioré, c'est certain, mais il est encore sombre, puisque Hahn (*Congrès allemand* de 1898), sur 28 résections de l'estomac a 10 morts opératoires et 12 morts assez rapides.

Krönlein (ibidem) sur 21 résections du *pylore* n'a eu que *5 morts opératoires* et des succès notables, mais il convient de remarquer qu'il s'agit de pylorectomies, et non de gastrectomies étendues.

Enfin dans les *13 observations publiées* dans la thèse de Cunéo et qui sont dues à Hartmann, Poirier, Terrier, Delbet, on compte *3 morts opératoires et 2 morts rapides.*

### III. — *Résumé. Méthode sclérogène. Conclusions.*

Dans cet exposé que j'ai fait aussi bref que possible, j'ai quitté de temps en temps les ganglions pour parler des opérations applicables aux cancers. Certains pourront estimer que j'ai montré un scepticisme un peu accentué vis-à-vis des résultats fournis par les opérations sanglantes ; je crois cependant être resté dans la note juste en signalant les opinions des chirurgiens les plus expérimentés. et en plaçant les survies les plus longues, rares il est vrai, à côté des insuccès opératoires et des récidives, rapides. J'ai insisté sur ces derniers résultats, non pas pour combattre les méthodes opératoires — qui m'ont donné, comme à tous, quelques résultats satisfaisants — mais pour faire ressortir le pourquoi et le comment de ces insuccès. Le pourquoi nous est expliqué, je l'ai dit dès le début, par la propagation rapide du mal par *les voies lymphatiques*, et cette considération nous fait comprendre ce qu'il y a d'inexact dans l'expression

d'opération radicale, appliquée au cancer. Comment peut-on être sûr d'extirper toutes les voies lymphatiques autour d'une tumeur ?

L'ablation des ganglions lymphatiques en rapport avec le cancer, même sains apparence, faite dès le début, est discutable, tant au point de vue de la théorie que de la pratique.

L'ablation des ganglions *manifestement hypertrophiés* et mobiles s'impose.

L'ablation des *ganglions adhérents* constitue en général une pratique plutôt nuisible aux opérés,

L'opération sanglante ouvre les voies lymphatiques ; il faudrait au contraire les fermer pour obéir au desideratum de la théorie.

Malheureusement, à l'heure actuelle, nous ne sommes pas en possession d'une méthode *générale* qui nous permette de supprimer les opérations sanglantes dans le cancer, car nous n'avons *rien ou du moins pas grand'chose à mettre à la place.*

La sérothérapie, *en effet*, n'a donné jusqu'ici que des améliorations passagères. On peut utiliser le sérum de Wlaëff, par exemple, pour les cas inopérables et alors, comme l'a montré Reynier, certains des cas ainsi traités pourront devenir opérables, et surtout le moyen sera, sans doute, précieux contre les douleurs et pour l'amélioration de l'état général. Mais, en somme, *logiquement*, il faut dire que la sérothérapie, qui n'est peut-être pas aussi inoffensive qu'on l'a dit — sera condamnée à l'impuissance tant qu'elle ne sera pas basée sur la connaissance certaine, incontestable de l'agent du cancer. Cette première étape franchie — et elle ne l'est pas — cette sérothérapie... future subira peut-être le sort de la sérothérapie de la tuberculose.

Reste la *méthode sclérogène*, au sujet de laquelle je vais vous présenter une malade, et qui a été tellement peu expérimentée dans le cancer que je n'ai pas cru devoir en parler dans le cours de cet exposé. C'est dire de suite qu'on ne peut avoir qu'un jugement fort vague à son sujet.

La méthode sclérogène a pour elle la théorie d'après laquelle fermer les voies lymphatiques autour du cancer serait l'idéal. Mais réalise-t-elle cet idéal ? A la suite des recherches si intéressantes de Lannelongue et Achard, on savait que la méthode sclérogène, appliquée surtout à la tuberculose chirurgicale, agissait par la néoformation de tissu conjonctif, l'inflammation aseptique des petits vaisseaux pouvant aller jusqu'à l'oblitération, et qu'elle déterminait une abondante leucocytose, laquelle pouvait jouer un rôle contre les éléments tuberculeux. Ce rôle existe-t-il aussi vis-à-vis des *éléments épithéliaux du cancer*, en un mot, la phagocytose est-elle un moyen de défense des tissus contre l'invasion des cellules du cancer ? Je crois qu'il faut renoncer à cette hypothèse après les opinions qui ont été émises par Podwyssotzki et par Cornil, au congrès de 1900 (section d'anatomie pathologique). Podwyssotzki reconnaît seulement aux leucocytes le pouvoir d'absorber les cellules mortes du cancer. Cornil pense que les leucocytes, loin de jouer un rôle phagocytaire vis-à-vis des cellules épithéliales du cancer, déterminent un ramolissement de la tumeur qui favorise l'entrée et la prolifération de l'épithélium dans le tissu

conjonctif. Je verrais donc la méthode sclérogène assez mal placée et avec elle aussi les sérums dont l'action serait due surtout à l'hyper-leucocytose, si, à cette hypothèse, la dite méthode sclérogène n'avait rien autre chose à ajouter. Ce quelque chose, heureusement, n'est pas du tout théorique ; c'est, comme je le disais tout à l'heure, c'est la production de tissu fibreux, c'est la sclérose des tissus, c'est le rétrécissement des vaisseaux. Pratiquement, cette sclérose est démontrée; nous l'avons signalée un grand nombre de fois, M. Lannelongue et moi, dans les observations de tuberculose. Pour en arriver au *cancer*, je dirai que M. Lannelongue a conseillé l'essai de la méthode sclérogène dans le sarcome, qu'il a échoué dans un cas de *cancroïde de la face* et que nous avons réussi dans un autre cas, avec ganglions sous-maxillaires. J'ai échoué dans plusieurs cas de lymphadénomes malins inopérables et impossibles à circonscrire complètement par des injections, au cou en particulier. Tous ces faits, et celui de la malade que je vous présente, ont été publiés dans la *Revue des maladies cancéreuses*, 1898. Cette malade a aujourd'hui 58 ans. Au moment où je l'ai vue, le 7 novembre 1891, elle présentait un squirrhe banal au sein droit avec adhérence de la peau et ganglions axillaires déjà très appréciables, durs et mobiles. Du 16 novembre 1891 au 21 mars 1892, j'ai fait autour de la tumeur, surtout en dehors, du côté axillaire et dans le sein lui-même, trois séances d'injections de chlorure de zinc à 1/20 — 1 gramme 50 à 2 grammes — de même, injection autour des ganglions axillaires qui, en raison de leur mobilité, avaient été amenés contre la paroi interne de l'aisselle.

J'ai présenté cette malade à la société du IXe arrond., en mars 1897. Déjà à cette époque, le sein était très atrophié, ne présentait qu'un vague noyau entouré de tissu adipeux. A ce moment, on pouvait parfaitement douter qu'il eût jamais existé à cette place un néoplasme malin. Aujourd'hui, au bout de presque dix ans, la récidive que j'avais prévue s'est produite, elle a incontestablement le caractère du squirrhe, dureté extrême, adhérence totale à la peau, tendance à l'ulcération, ganglions axillaires. Cette récidive s'est montrée il y a 3 ou 4 mois, car j'ai revu la malade l'an dernier et elle n'avait rien.

Vous pouvez voir que le sein est complètement atrophié. Or, primitivement, la tumeur n'avait nullement la tendance atrophique ; il est noté, dans l'observation, que le sein malade était plus gros que celui du côté opposé.

Je tire simplement de ce fait la *conclusion* suivante : *Il est possible que certaines tumeurs cancéreuses soient arrêtées dans leur développement pendant une période de temps, même longue, par la production artificielle de tissu fibreux à leur pourtour et à distance, comme on le fait avec la méthode sclérogène, et il est vraisemblable que ce retard dans l'évolution du néoplasme* en pareil cas, est dû en grande partie *à l'oblitération des voies lymphatiques.*

Dans le cas de tumeurs bien limitées, faciles à circonscrire, on pour-

rait donc avoir des résultats avec cette méthode, surtout lorsqu'on se trouve en présence de malades qui refusent l'opération, ce qui était le cas de la malade que je vous ai présentée.

---

## DE L'ABLATION DES GANGLIONS DANS LE CANCER (1)

par le Dr Paul RAYMOND

Le cancer n'est certainement pas une maladie infectieuse : nos rapporteurs en ont jugé autrement, et si ce n'était sortir de la question, j'aurais bien des raisons à leur opposer, mais je suis surpris qu'en faisant au cancer une place aussi considérable qu'imméritée, ils n'aient accordé aucune mention à une maladie que je considère, pour ma part, comme une véritable infection, la lymphadénie.

Quoi qu'il en puisse être, d'ailleurs, de cette question de doctrine, il faut reconnaître que la cellule cancéreuse se comporte comme un élément parasitaire, comme un produit hétérogène, qui infecte et intoxique à la fois l'organisme, et que le système lymphatique, les ganglions notamment, jouent, pour en arrêter le développement, un rôle considérable.

Comme nous l'ont montré MM. Regaud et Barjon, puis MM. Soupault et Labbé, il existe dans le cancer des adénopathies de différents ordres. En dehors des ganglions qui se tuméfient parce qu'ils sont infiltrés de bactéries banales provenant d'une surface cancéreuse ulcérée, il existe une adénopathie cancéreuse que nous connaissons tous, et aussi, fait plus intéressant, une adénopathie précancéreuse, très fréquente, caractérisée par une hypertrophie simple du ganglion qui resterait sain.

Je n'insisterai pas sur l'adénopathie de la deuxième variété, l'adénopathie cancéreuse proprement dite : il s'agit d'une généralisation du cancer qui se fait dans le ganglion comme elle se fait dans quelque viscère que ce soit. S'il y a eu acte de défense de l'organisme, il n'existe plus ; c'est d'un noyau secondaire en tout semblable aux autres qu'il s'agit, et ce serait une erreur de comparer les adénopathies généralisées que l'on peut trouver dans ces cas à celles que l'on voit dans la syphilis, par exemple.

J'ai fait autrefois quelques recherches sur les adénopathies à distance, sur les ganglions sus-claviculaires notamment, dans les cancers viscé-

(1) Extrait d'une communication à la séance plénière des Sociétés Médicales, 20 mai 1901

raux, et j'ai vu que l'on y retrouve toujours, comme dans les ganglions qui reçoivent directement les lymphatiques des régions envahies par le cancer, une seule et même lésion, celle de la tumeur primitive suivant son type histologique.

C'est d'une greffe qu'il s'agit, encore une fois, et elle ne présente rien de spécial au ganglion. C'est même une erreur de croire que cette généralisation se fait tout d'abord dans le système lymphatique, car la propagation du cancer par la voie sanguine est aussi commune et aussi hâtive. Le ganglion est donc envahi dans ces cas, comme peut l'être tout autre organe, et son rôle, à cette phase du moins, est absolument nul.

Bien plus intéressante est l'adénopathie appelée précancéreuse par MM. Regaud et Barjon, et bien plus importante, car ici le ganglion semble bien jouer un rôle actif. Voici des préparations microscopiques qui montrent qu'il ne s'agit pas d'une simple hypertrophie ganglionnaire. Elles proviennent d'un malade que j'ai récemment soigné pour un cancer du rectum avec noyaux secondaires dans le foie et le péritoine, et chez lequel j'ai vu évoluer et grossir sous mes yeux, en moins de deux mois, une pléiade ganglionnaire inguinale et crurale, dont l'élément le plus important a servi pour les coupes. On y trouve, à un faible grossissement, une accumulation considérable de leucocytes et, par places, des îlots de sclérose : il est facile d'en saisir la raison. Une cellule cancéreuse, et ordinairement deux, trois, quatre, cinq de ces cellules, tassées les unes contre les autres, ont pénétré dans ce ganglion : les leucocytes se sont précipités vers elles, mais ces cellules les ont, en quelque sorte, tenus à distance comme si une chimiotaxie négative s'était exercée.

Les leucocytes n'approchent pas et un espace clair sépare la cellule cancéreuse des phagocytes. Mais, sur d'autres points, ces derniers ont fini par aborder la cellule migratrice ; celle-ci se désagrège et bientôt on ne voit plus que ses débris dans la préparation.

En d'autres endroits, enfin, il existe de véritables plaques de sclérose qui enserrent les cellules cancéreuses et, fait intéressant, les leucocytes sont, en ces points, bien moins nombreux que dans les parties où le tissu de sclérose n'a pas encore eu le temps de se produire.

Ces leucocytes ne sont plus utiles, puisqu'il existe une barrière conjonctive protectrice, et ils disparaissent.

Toutes ces lésions, que l'on peut voir sur les coupes que je présente, sont du plus haut intérêt, parce qu'elles répondent à une phase initiale de l'envahissement du ganglion et qu'elles témoignent d'une défense aussi active que possible. Je ne crois pas que l'on puisse trouver des préparations où cette défense du ganglion contre le cancer soit plus manifeste. Il me paraît aussi que ce n'est pas seulement contre l'élément infectant du cancer que l'hypertrophie ganglionnaire défend l'organisme : ce doit être aussi contre l'élément toxique. Nous savons que les cellules cancéreuses, comme les cellules les plus normales de l'économie, secrètent des leucomaïnes, et nous connaissons, depuis M. Metchnikoff, le rôle des gan-

glions contre les toxines en général. Il est donc à présumer que l'adénopathie nous défend contre l'intoxication cancéreuse.

Dès lors, au point de vue pratique, il semble qu'on n'ait qu'à regretter de toucher à de tels ganglions.

Lorsqu'on se trouve en présence d'un cancer avec adénopathie, de deux choses l'une : ou bien cette adénopathie est cancéreuse, et il y aura récidive, l'expérience nous l'apprend et ce n'était pas la peine d'y toucher ; ou bien cette adénopathie est précancéreuse. Non seulement alors, ce n'est pas la peine d'y toucher davantage, mais c'est probablement enlever au malade une chance de lutter avec avantage contre son cancer. Je m'explique donc fort bien comment certains chirurgiens préfèrent ne pas toucher aux ganglions dans une opération de cancer. Et, d'ailleurs, en enlevant des ganglions manifestement cancéreux pour faire disparaître un foyer, on ne vise que l'adénite sans tenir compte de la lymphangite qui l'a produite.

On fait aussi trop bon marché de la généralisation par la voie sanguine, beaucoup plus fréquente, encore une fois, qu'on ne le croit ; il suffit pour s'en convaincre, d'examiner au microscope des noyaux secondaires.

Je partage donc sur ce point l'opinion de M. Coudray, lorsqu'il conclut que l'ablation des ganglions en rapport avec le cancer est discutable, tant au point de vue de la théorie que de la pratique.

J'avouerai cependant que certains faits ne me paraissent guère venir à l'appui de ce rôle de défense des ganglions dans le cancer ; c'est ce qui se passe dans les formes aiguës.

Je ne dirai rien de la carcinose aiguë, que je ne connais pas, mais dans l'hépithéliomatose mélanique qui est bien le type de la forme infectante, on ne voit pas les ganglions se tuméfier comme on s'y attendrait. Peut-être, après tout, est-ce précisément parce que les ganglions manquent à leur tâche que l'on voit alors survenir la gravité des accidents que nous connaissons à cette forme de cancer?

---

## DU ROLE DES GANGLIONS LYMPHATIQUES DANS L'INFECTION CANCÉREUSE (1)

par le Dr E. DESNOS

---

Je viens résumer ici une observation déjà ancienne, curieuse aujourd'hui parce qu'elle confirme deux points que les rapporteurs ont mis en lumière, à savoir la différence d'impressionnabilité des ganglions aux

(1) Communication à la séance plénière des Sociétés médicales, 20 mai 1901.

divers agents infectieux, et, d'autre part, la résistance que les ganglions opposent à l'extension des diathèses.

Il s'agit d'un homme de quarante-sept ans que je vis à la fin de l'année 1887, porteur d'un vaste épithélioma de la verge. Il avait remarqué, six mois auparavant, une petite végétation sur un des côtés du gland, qu'il avait cautérisée avec de l'acide nitrique ; loin de diminuer, la végétation s'étendit, et cela d'autant plus rapidement, que les cautérisations furent répétées. La tumeur augmenta, gagna le frein, qui fut détruit ainsi que l'urètre, au niveau duquel une fistule s'établit ; des douleurs vives, lancinantes, continues, devenaient atroces au moment de l'érection. C'est alors que le malade eut l'idée de pratiquer des cautérisations au fer rouge qui accélérèrent encore l'envahissement de la verge.

Toute l'extrémité de celle-ci était, quand je vis le malade pour la première fois, occupée par une tumeur saignante, sanieuse, anfractueuse, le gland étant complètement détruit. Une adénopathie très étendue avait envahi les deux régions inguinales, la partie supérieure des cuisses, inférieures de l'abdomen, les régions prépubiennes, où on sentait des masses dures, irrégulièrement disséminées, variant d'un pois à un marron.

Bien qu'une adénopathie aussi étendue et la marche rapide de l'affection ne m'aient pas engagé à opérer, je me décidai cependant à pratiquer l'amputation de la verge, dans le but de diminuer tout au moins les douleurs.

L'opération se fit sans incident ; je ne touchai pas aux ganglions, dans l'impossibilité où j'aurais été d'énucléer une masse aussi étendue. Les suites furent excellentes et la cicatrisation de la plaie de la verge marcha régulièrement. Mais ce qui m'étonna d'avantage, ce fut la diminution de l'adénopathie ; dès les premiers jours, les ganglions de l'aine diminuèrent de volume ; après quinze jours, on n'en sentait plus que quelques-uns dans le pli de l'aine, Une seule masse persista et augmenta, presque sur la ligne médiane, au-dessus du pubis. Un mois après j'en pratiquai l'énucléation, et des examens histologiques dus à M. Brault en montrèrent la nature épithéliomateuse, ainsi que pour la tumeur de la verge. Aucune récidive n'apparut, ni sur ce point, ni aux aines, ni au niveau du moignon de la verge. Le malade survécut dix ans et succomba aux progrès d'une ataxie locomotrice.

L'adénopathie reconnaissait ici deux causes associées : une infection d'ordre banal, provoquée par des cautérisations intempestives et un manque absolu de propreté dans les pansements. Elle excluait, pour ainsi dire, l'infection cancéreuse, et disparût dès que la porte d'entrée des éléments virulents eût été fermée. D'autre part, l'infection cancéreuse existait néanmoins ; elle était décelée par l'envahissement d'un seul et unique ganglion, et limitée à ce point, ainsi que le montra l'absence complète de toute récidive après l'ablation de ce foyer ganglionnaire.

---

# ANALYSES

## Appareil de la locomotion

**Gauthier.** — *Épithélioma greffé sur une ostéomyélite prolongée du tibia* (Soc. sc. méd., Lyon, mai 1901).

Homme de 48 ans. Première attaque d'ostéomyélite à l'âge de 10 ans. Depuis lors nombreuses attaques dont la dernière, qui remonte à cinq ans, est restée fistuleuse.

A l'examen de la région atteinte, on est frappé par la fétidité extrême, intolérable, exhalée par la lésion. Celle-ci siège sur le tiers supérieur du tibia gauche ; à ce niveau, sur les faces antérieure et externe de l'os, on remarque quatre ou cinq bourgeons dont la grosseur varie de celle d'un pois à celle d'une noisette. Ils sont arrondis en demi-sphères ; leur coloration est rosée, leur consistance ferme. Interrogé sur la date d'apparition de ces bourgeons, le malade, très explicite, déclare qu'ils sont de date toute récente ; vingt jours, un mois au plus. Ils sont donc de beaucoup secondaires aux lésions internes de l'os. La peau sur laquelle sont implantés ces bourgeons est manifestement altérée. La crête du tibia est irrégulière ; il y a de l'ankylose complète du genou à angle obtus. Les muscles de la jambe sont froids. Ganglions dans l'aine gauche en assez grand nombre. M. Jaboulay diagnostique un épithélioma greffé sur une ostéomyélite prolongée et pratique l'amputation de la cuisse.

**O. Fittig.** — *Sur un cas de cancroïde en apparence primitif du cubitus* (Beltr. z. klin. chir., XXIX, 3).

Ce fait a été observé sur un homme de 53 ans qui, dans une chute, s'était fait une fracture du cubitus : à ce niveau existait une tuméfaction du volume d'un œuf. L'extirpation en a eu lieu et au microscope on a reconnu qu'il s'agissait d'un cancroide. Mais, comme les cancers osseux primitifs ne peuvent plus être admis, on a fait un nouvel examen du malade, chez lequel on a trouvé une petite tumeur de la corde vocale supérieure gauche, dont l'examen histologique a révélé la nature cancéreuse.

## Appareil de l'innervation

**Marchand.** — *Crises épileptiformes comme seule manifestation d'une tumeur cérébelleuse* (Semaine méd., 1901, p. 208).

Homme de 38 ans. Première crise d'épilepsie à 30 ans. Dans la suite quelques accès légers, puis mort à 38 ans après une série d'accidents convulsifs. A l'autopsie, tumeur cérébelleuse, de la grosseur d'une noix, située au-niveau du lobule de pneumogastrique et comprimant le bulbe et la protubérance. Il n'y avait eu aucun phénomène paralytique.

**G. Stanculéanu.** — *Sarcome du nerf optique* (Soc. anat., Paris, juin 1900).

Femme de 32 ans, atteinte de cécité gauche et d'exophtalmie ; en dedans de l'œil existe une tumeur dure. Ablation du globe oculaire et section du nerf optique près du sommet de l'orbite. La tumeur était un sarcome à petites cellules rondes, développé sur le nerf.

---

## Appareil de la digestion

### *1° Partie sus-diaphragmatique de l'appareil de la digestion*

**Piollet.** — *Épithélioma de la langue chez une femme* (Province méd , Lyon, 30 mars 1901).

Femme de 37 ans portant, sur la partie moyenne du bord droit de la langue, une petite tumeur ulcérée, datant de 3 mois. L'ulcération, de 1 centimètre carré d'étendue, est irrégulière, à fond rouge un peu blanchâtre et sanieuse. Elle repose sur une induration ligneuse. Un peu de douleur à la pression. Pas d'hémorragies. Pas d'engorgement ganglionnaire; ablation. Au microscope épithélioma.

**Pinatelle.** — *Épithélioma de la luette* (Province médicale., Lyon, 16 mars 1901).

Femme de 56 ans, atteinte de dysphagie légère depuis 6 mois. Sur le bord gauche de la luette, déviée et fixée à droite, existe une ulcération à surface irrégulière, mamelonnée, rougeâtre, reposant sur une base indurée. Aux régions sous-maxillaires, 2 ou 3 ganglions petits, durs et mobiles. Le diagnostic d'épitholioma ne paraît pas douteux.

**A. Mouchet.** — *Cancer de l'œsophage avec perforation de la trachée* (Soc. anat., Paris, 1901).

A l'autopsie d'un sujet mort de congestion pulmonaire à la suite d'une gastrotomie pour cancer de l'œsophage, on a constaté que la paroi antérieure de l'œsophage présentait, à un doigt de la bifurcation de la trachée, une perforation creusée à l'emporte-pièce faisant communiquer les deux conduits trachéal et œsophagien. Cette perforation, qui avait un diamètre de 5 à 6 millimètres, ne s'était révélée, du vivant du malade, par aucun signe. On en a déjà cité quelques exemples.

**H. Starck.** — *Sur le sarcome de l'œsophage* (Arch. f. path. anat. u. Phys., CLXII, 2).

Dans ce travail, qui repose sur 9 observations dont 2 personnelles, l'auteur trace ainsi les caractères de l'affection. Tantôt le début est aigu et caractérisé par de la dysphagie; tantôt il est lent et insidieux et ce sont divers troubles digestifs qui sont d'abord constatés.

D'assez bonne heure, le malade accuse une douleur nocturne, intermittente, ne paraissant pas liée à l'ingestion des aliments. Chez quelques-uns elle est accompagnée de phénomènes de sténose avec rejet de matières alimentaires souillées de sang, de pus et de tissus sphacélés ayant une odeur fade ou fétide. Ces accidents se montrent à une période variable de la maladie.

Si le sarcome siège dans le 1/3 supérieur de l'œsophage, il peut donner lieu, par irritation, à une toux continue et fatiguante.

La marche de l'affection est rapide et ne tarde pas à rendre l'état général misérable, son issue fatale est provoquée par quelque complication.

Le diagnostic d'avec l'épithélioma se tirera de l'âge moins avancé du sujet et de la précocité de la douleur qui revient par paroxysmes et sans rapport avec l'ingestion des aliments.

### 2° *Partie sous-diaphragmatique de l'appareil de la digestion*

**Thorkild Rovsing.** — *Résection totale de l'estomac. Guérison* (Hospitalstidente n° 16, 1901).

Femme de 56 ans n'ayant que quelques troubles de l'estomac.

Laparatomie. L'estomac rétracté est transformé, dans sa portion médiane en un vaste squirrhe. Deux seuls ganglions autour du pylore. Ablation de l'estomac. L'affrontement duodéno-œsophagien étant impossible, on ouvre, sur une étendue de 12 centimètres, une anse jéjunale qu'on implante dans l'œsophage dilaté au moyen d'une suture à deux plans. Pas de drainage. Convalescence retardée par une phlébite. Guérison, 6 semaines plus tard le poids de la malade avait augmenté.

**H. Ehret.** — *Valeur de la présence du bacille filiforme dans l'estomac pour le diagnostic précoce du cancer* (Sem. méd., Par., 6 mars 1900).

Parmi les microorganismes trouvés dans l'estomac en cas de fermentations pathologiques il en est un, le bacille filiforme qui aurait une grande importance dans le diagnostic du cancer, C'est un bacille grêle, très long, filiforme formant des enchevêtrements qui simulent un amas d'aiguilles très fines. A l'examen microscopique il est facile à déceler.

Sur 29 malades chez lesquels il a été trouvé, 25 fois il s'agissait de cancer. Aussi, d'après Ehret, sa présence en grande quantité dans l'estomac doit toujours faire songer à la possibilité d'un cancer. S'il n'y a pas de stagnation considérable des aliments, cette constatation suffit à elle seule pour qu'on puisse affirmer le diagnostic de cancer.

**Zimmerman.** — *Résection du gros intestin dans le cancer* (Beit. Z. Klin. ch., 1900).

Sur 36 cas de cancer du gros intestin différemment traités, 12 fois on a eu recours à la résection. Les résultats ont été les suivants : 6 morts, par collapsus (1), cachexie sénile (1), péritonite fibreuse (4) ; 6 survivants, le premier opéré il y a 4 ans ; le deuxième 2 ans 1/2 ; le troisième 1 an 3/4 le quatrième 5 mois 1/2, le cinquième 5 mois. Quant au sixième, il a succombé quelques somaines après de cachexie sénile.

**A. V. Bardeleben.** — *Extirpation totale de l'estomac cancéreux* (Deut. méd., Woch. n° 15, 1901).

Femme de 52 ans, cachectique. Lapararotomie. On constate une infiltration cancéreuse du cardia et de la paroi antérieure de l'estomac. Quetques noyaux dans le grand épiploon, au niveau de la grande courbure. Ablation de l'estomac et abouchement de l'œsophage à la première anse de l'intestin grêle. Trois mois après l'opération, bon état et engraissement de 17 livres.

---

## Appareil de la respiration

**P. Merklen.** — *Cancer primitif des grosses bronches* (Soc. méd. des hôp., 28 juin 1901).

Homme de quarante-cinq ans pris, au mois d'août dernier, de dyspnée, puis de quintes de toux et d'accès de suffocation, enfin de cornage et de dysphagie. De plus, à l'examen du thorax, à droite, matité complète avec

exagération des vibrations vocales, absence du murmure respiratoire à la partie supérieure du poumon et râles bulleux à la base.

Mort subitement dans un accès de suffocation ; l'autopsie montra un épithélioma métatypique primitif de la grosse bronche droite, sous forme d'un bourgeon polypeux qui obstruait en grande partie le canal bronchique et faisait saillie dans la trachée. Le poumon du même côté était envahi par des noyaux cancéreux secondaires et entouré d'une coque pleurétique épaisse.

**G. Hauser.** — *Contribution à l'étude des cancers d'origine thymique* Soc. anat., Paris, mars 1901).

Observation d'un homme de 23 ans atteint, depuis une année, de crises de douleurs épigastriques, accompagnées de vomissements et de quintes de toux. La toux est sèche, spasmodique, quinteuse et s'accompagne d'expectoration abondante.

Depuis quelques mois on a noté l'existence d'une adénite sus-claviculaire droite, indolente et de la grosseur d'un œuf de pigeon, de la bouffissure de la face, de la dilatation de la pupille droite, de la rudesse de la respiration à droite. Ces phénomènes se sont accrus dans les derniers temps et une dyspnée continue s'est établie. Le malalade meurt asphyxié au cours d'une crise de dyspnée.

A l'autopsie on trouve une volumineuse tumeur occupant la région du thymus. L'examen histologique a révélé un cancer primitif du médiastin antérieur dans lequel la constation des corpuscules de Hassall prouve la participation du thymus à la néoformation.

---

## Appareil de la secrétion urinaire

**Lenoble. — Caraès. — Le Bot.** — *Dégénérescence polykystique des deux reins chez un fœtus de 7 mois* (Soc. anat., Paris, avril 1901).

Secondipare enceinte de 7 mois. Douleurs d'accouchement. Présentation du siège. Traction sur les membres inférieurs qui sont arrachés. On constate une poche formée par l'abdomen volumineux du fœtus, qui s'oppose à l'extraction du corps. Une incision permet d'amener au dehors deux masses énormes constituées par les reins dégénérés. Au microscope, on a reconnu qu'il s'agissait d'épithéliomas mucoïdes.

**Schönstadt.** — *Adéno-carcinome du rein extirpé avec succès chez un enfant de 5 mois et demi* (Soc. méd., Berlin, 20 février 1901).

Enfant de 5 mois et demi atteint d'une tumeur volumineuse (poing), dure, élastique et mobile située dans le côté gauche du ventre.

Incision de Von Bergmann-Czerny. En trouve un néoplasme du rein. Enucléation facile. Guérison opératoire.

## Appareil de la génération

### 1° Organes génitaux de la Femme

**Mackenrodt.** — *De l'opération radicale pour cancer de l'utérus et du vagin avec évidement pelvien* (Centr. f. Gyn., et Semaine gynéc., Paris, 21 octobre 1901).

Pour cette opération radicale l'auteur se comporte ainsi :

La paroi abdominale est incisée suivant une ligne demi-circulaire d'une épine iliaque à l'autre et passant au-dessus de la symphyse. Les muscles droits sont séparés du pubis, la paroi abdominale est ensuite décollée du péritoine, sans ouvrir la séreuse, presque jusqu'au niveau de l'ombilic, et détachée de ses insertions pelviennes sur les côtés. On a alors sous les yeux la vessie, avec le péritoine non ouvert. A la limite supérieure de la vessie la séreuse est transversalement et largement incisée, l'utérus et les annexes sont attirés au dehors, puis l'ovarienne et le ligament suspenseur sectionnés après ligature : de sorte que l'utérus tient encore à la vessie, au rectum et par la base des ligaments larges, mais peut être facilement tiré au dehors. Le feuillet séreux abdominal, détaché antérieurement de la paroi jusqu'à l'ombilic et flottant, est alors porté en arrière du l'utérus et suturé transversalement sur la paroi postérieure du bassin, ferme la cavité abdominale.

L'utérus et ses ligaments, la vessie et le rectum, sont dès lors extra-péritonéaux. On fait l'évidement des fosses iliaques en refoulant le péritoine comme pour la greffe extrapéritonéale de l'uretère. L'utérus est ensuite séparé de la vessie et du rectum ; le vagin détaché de ses insertions et sectionné au thermo-cautère. La vessie recouverte de son péritoine est ensuite reportée et fixée dans l'excavation laissée par l'utérus, et recouvre le rectum. L'espace antéro-vésical est tamponné, les fosses iliaques, la cavité vagino-vésico-rectale, séparément drainés, puis la paroi abdominale suturée. Cette opération met à l'abri de l'infection de la cavité péritonéale, elle permet de plus d'éviter toute inoculation cancéreuse.

**Erlach et Woertz.** — *Résultats de l'hystérectomie vaginale et sacrée pour cancer de l'utérus* (Semaine gynécol., Paris, 9 juillet 1901).

Sur 131 hystérectomies vaginales qui ont donné 6, 7 0/0 de mortalité, on a pu suivre 115 opérées. Dans la première année il y a eu 49 récidives mortelles et 4 morts par affection étrangère. Chez les 62 autres (dont 17 depuis moins de 2 ans — 38 depuis plus de 2 ans et 21 depuis plns de 5 ans) il n'y a pas de récidive.

Sur 27 hystérectomies par voie sacrée, il y a eu 5 morts — 17 malades ont été suivies : 10 morts : 7 sans récidive.

**Deletrez.** — *Traitement du cancer utérin* (Ann. Inst. chir., Bruxelles, 1901).

Dans les cas de cancers utérins opérables, l'auteur a fait, depuis 1888, 66 hystérectomies vaginales ; 27 malades ont pu être suivies. Les survies ont été les suivantes :

2 opérées vivant sans récidive après 4 ans.
4 opérées vivant sans récidives après 2 ans.
10 récidives après 2 ans.
5 récidives après 1 an.
1 récidive après 10 mois.
3 récidives après 6 mois.

Le curettage avec cautérisation au fer rouge, pour cancer inopérabe et fait sur 75 malades suivies, a donné une survie variant de 6 mois à 2 ans.

**B. J. Kinkead.** — *Épithélioma du col opéré pendant la grossesse. Hystérectomie vaginale après l'accouchement* (The Dublin J. of. méd., Sciences, 1901).

Femme enceinte de 8 mois, atteinte d'hémorragie vaginale due à une tumeur du col. Ablation par la curette. La grossesse continue et se termine heureusement un mois plus tard.

15 jours après, on constate une récidive sous forme de tumeur volumineuse. Hyrtérectomie vaginale. Hémorragie post-opératoire. 15 jours après, sortie d'une bandelette de gaze, qui s'était égarée après le tamponnement. Guérison.

**J. Lorthioir.** — *Hystérectomie totale pour sarcome de l'utérus chez une enfant de 3 ans* (Ann. Soc. belge chir., août 1901).

Fillette de 3 ans présentant, à l'orifice vulvaire, une tumeur rosée, de 3 à 4 cent. de long, ferme et s'insérant sur l'utérus. Ablation ; à l'examen histologique, la tumeur paraît de nature fibreuse. Cependant trois mois plus tard, récidive sous forme d'une semblable tumeur, mais d'aspect sarcomateux, ce qui est confirmé par le microscope. Par la voie vaginale, on enlève le néophasme, le col et le corps de l'utérus moins le fond. Il s'agit d'un sarcome à petites cellules rondes.

Un mois plus tard récidive pelvienne que l'on tente d'enlever par la voie abdominale. Extirpation de la tumeur, du fond de l'utérus et des annexes sans grande difficulté. Mort dans la nuit.

**Estor** *et* **Puech.** — *Résultats du traitement chirurgical du cancer des ovaires* (Rev. de Gynec. et chir., Paris, novembre 1900).

Les auteurs ont colligé 372 observations de tumeurs malignes des ovaires, qu'ils présentent sous le nom général de cancer. Les résultats de l'ablation

ont été les suivants : sur ces 372 interventions, dont un certain nombre sont antérieures à la période antiseptique, il ya 265 guérisons et 107 décès.

176 opérées guéries ont été suivies. On a noté 104 récidives survenues, la moitié dans les trois premiers mois, et un tiers dans le courant de l'année. Des 72 autres, 28 étaient exemptes de récidive après un an, 16 après deux et trois ans, et 28 après ce dernier terme.

Les survies les plus longues (5 et 10 ans) ont été notées à la suite d'ablation de sarcômes.

**A. Hannecart.** — *Note sur un cas de cancer primitif unilatéral de la trompe de Fallope* (Ann. Soc. belge chir., juillet 1901).

Femme de 57 ans. Douleurs hypogastrisques avec irradiation sacrées. Ecoulement vaginal muco-sanguinlent. Tumeur paraissant faire corps avec l'utérus. Laparotomie. On trouve une tumeur sur la partie gauche de l'utérus. Ablation. Pas de lésion de l'utérus ; au microscope on a reconnu que ce néoplasme était un cancer papillaire primitif de l'ovaire.

### 2° *Annexes de l'appareil de la génération*

**Jaboulay.** — *Traitement du cancer du sein par la quinine.* (Soc. Méd. Lyon, février 1901.)

Ce traitement a été appliqué chez deux malades atteintes de récidive de cancer au sein. Dans le premier cas on a prescrit 1 gramme de quinine par jour. L'ulcération mammaire s'est affaissée et les ganglions axillaires ont diminué de volume.

Dans le second cas même prescription et en plus pansement de la plaie à la quinine. Même résultat et disparition des douleurs.

---

## Généralités

**H. Wolff.** — *Du développement d'un cancer sur la base d'un kyste dermoïde* (Arch. f. kin. et chir., LXII, 4).

L'auteur en rapporte deux cas, l'un développé dans la paroi orbitaire d'un kyste dermoïde du rebord orbitaire supérieur, chez un jeune homme de 21 ans, et l'autre chez une femme de même âge. Elle portait un kyste dermoïde de la région sacrée, qui fut enlevé et examiné sans qu'on ait constaté aucune dégénérescence. Or, six mois plus tard, une nouvelle tumeur apparaissait au même point. Elle fut extirpée et le microscope montra qu'il s'agissait d'un épithélioma typique.

**A. Sabatier.** — *Présentation d'une malade opérée pour la première fois il y a 13 ans d'un sarcome de la région sous-maxillaire* (Prov. méd., Lyon, 22 juin 1901).

Malade opérée, en 1888, pour une tumeur sarcomateuse de la région sous-maxillaire gauche et ayant, depuis cette époque, subi deux nouvelles interventions. La malade était, en 1888, âgée de 40 ans. La première opération consista en un large curage de la région sous-maxillaire. Glande salivaire et ganglions furent enlevés en masse. Guérison opératoire et, actuellement encore, c'est-à-dire après treize ans, il n'y a pas de récidive locale. L'examen au microscope montra qu'il s'agissait d'un sarcome à type conjonctif, à cellules fusiformes.

En 1892, seconde opération pour une généralisation à distance, dans des ganglions situés au niveau de la partie moyenne du cou, le long de la carotide. Succès opératoire et pas de récidive locale.

En avril 1901, troisième intervention, cette fois, dans les gauglions parotidiens. Deux masses ganglionnaires furent enlevées, dont l'une, en plein tissu glandulaire, qu'il fallut inciser. Guérison opératoire sans paralysie faciale.

**K. Witthaner.** — *Tumeur du médiastin ; fièvre intermittente symptomatique* (Münch, Méd., Woch., 5 février 1901).

Jeune fille de 24 ans, atteinte de toux, douleur thoracique et hyperthermie. Au niveau du lobe inférieur du poumon gauche zône de matité avec diminution du murmure vésiculaire, deux thoracenthèses donnent issue à un demi-litre de sérosité claire chacune. Persistance de la fièvre qui reparaît régulièrement tous les 3 ou 4 jours (39 et 40°) pendant 48 heures durant une période de cinq mois ; puis accès plus fréquents avec cyanose de la face et crises d'asphyxie, pendant l'une desquelles la malade succombe. A l'autopsie on a découvert un sarcome globo-cellulaire du médiastin postérieur ayant envahi les oreillettes, le poumon droit avec compression de la bronche gauche.

---

*Le Gérant* : P. LANGLOIS

Châteauroux. — Typ. et Lith. P. Langlois et Cᵉ

NB 759

647